А. В. ВИШНЕВСКИЙ

МЕСТНОЕ ОБЕЗБОЛИВАНИЕ ПО МЕТОДУ ПОЛЗУЧЕГО ИНФИЛЬТРАТА

ЛЕНГИЗ • 1956

А. В. ВИШНЕВСКИЙ

МЕСТНОЕ ОБЕЗБОЛИВАНИЕ ПО МЕТОДУ ПОЛЗУЧЕГО ИНФИЛЬТРАТА

ИЗДАНИЕ ПЯТОЕ,
ПЕРЕРАБОТАННОЕ И ДОПОЛНЕННОЕ
А. А. ВИШНЕВСКИМ

МЕДГИЗ

ГОСУДАРСТВЕННОЕ ИЗДАТЕЛЬСТВО
МЕДИЦИНСКОЙ ЛИТЕРАТУРЫ
МЕДГИЗ — 1956 — МОСКВА

Ис
метода
времен
ургии
Пл
послуж
в отно
грудно
больш
ваем
значен
Пр
болива
Отечес
призна
данны
в Сов
были
Зн
для о
ложен
1.
все д
опера
ках, н
можны
под м
выяви
сравне
в сло
2.
обезбо
сится
к нео
перфо
ниях
П
к сни
ков у
непро

ОПЕЧАТКИ

к книге проф. А. В. Вишневского «Местное обезболивание по методу ползучего инфильтрата»

Страница	*Строка*	*Напечатано*	*Следует читать*	*По чьей вине*
90	14 снизу	тампонадой (рис. 20 и 21).	тампонадой.	автора и редактора
113	13 снизу	левого	правого	автора и редактора
153	16 снизу	рис. 33	рис. 46	автора и редактора
278	9 снизу	Н. А. Краковского	Н. И. Краковского	автора

Зак. 628

ОГЛАВЛЕНИЕ

Предисловие к пятому изданию 3
Предисловие к четвертому изданию 7
Предисловие к третьему изданию 8
Предисловие ко второму изданию 8
Предисловие к первому изданию 8

ОБЩАЯ ЧАСТЬ

Глава I. Краткий исторический очерк обезболивания в хирургии 15
Глава II. Развитие метода 30
Глава III. Наши растворы и их приготовление 40
Глава IV. Подготовка больного к операции 43
Глава V. Показания и противопоказания к нашему методу обезболивания 49
Глава VI. Реакция организма на введение слабых растворов новокаина . . 54

СПЕЦИАЛЬНАЯ ЧАСТЬ

Глава VII. Анестезия при черепно-мозговых операциях и вмешательствах на лице и в носоглоточном пространстве 63
Глава VIII. Операции на шее 72
Глава IX. Анестезия при операциях на грудной стенке и плевре 81
Глава X. Анестезия при операциях на органах грудной полости 103
Глава XI. Анестезия при операциях на позвоночнике 127
Глава XII. Операции в брюшной полости и способы местной анестезии при них 135
Глава XIII. Подготовка в операционной к местной анестезии брюшной полости и операции на брюшной стенке 150
Глава XIV. Местная анестезия при операциях на желудочно-кишечном тракте 162
Глава XV. Местная анестезия при операциях на желчных путях, печени и селезенке 195
Глава XVI. Местная анестезия при операциях на прямой кишке 222
Глава XVII. Местная анестезия в абдоминальной гинекологии 230
Глава XVIII. Местная анестезия при обезболивании родов 237
Глава XIX. Операции на половом члене, мошонке, уретре, предстательной железе и мочевом пузыре 249
Глава XX. Операции на почках и мочеточниках 259
Глава XXI. Операции на конечностях 267
Глава XXII. Лечебное значение нашего метода. Новокаиновая блокада . . 287
Глава XXIII. Местное обезболивание и лечение ранений в условиях военного времени 306
Заключение к третьему изданию 335
Заключительная глава книги А. В. Вишневского «Местное обезболивание по методу ползучего инфильтрата» 339
Добавление по поводу сделанных замечаний относительно нашей методики местной анестезии 344

Вишневский Александр Васильевич

Местное обезболивание по методу ползучего инфильтрата

* * *

Редактор *Л. А. Савельева*
Техн. редактор *З. А. Романова*
Корректор *О. В. Соколова*
Переплет художника *С. Н. Новского*

Сдано в набор 22/XII 1955 г. Подписано к печати 25/V 1956 г. Формат бумаги 70×108¹/₁₆-11,0 бум. л. 30,14 печ. л. 27,98 уч.-изд. л. Тираж 15 000 экз. Т-05814. МН-55.

Медгиз, Москва, Петровка, 12
Набор 1-й типографии Медгиза, Москва, Ногатинское шоссе, д. 1.
Цена 14 р. Переплет 2 р.
Отпечатано в 1-й тип. Трансжелдориздата МПС. Зак. 628

ПРЕДИСЛОВИЕ К ПЯТОМУ ИЗДАНИЮ

Истекшие четверть века позволяют нам дать объективную оценку метода обезболивания по А. В. Вишневскому, прошедшего испытание временем, осветить значение этого метода для развития советской хирургии и ответить на некоторые критические замечания.

Плодотворная разработка местного обезболивания в нашей стране послужила источником новых достижений отечественной хирургии как в отношении успешного выполнения сложных операций на органах грудной полости, так и в отношении повсеместного распространения больших полостных операций в участковых больницах. Мы подчеркиваем последнее положение, так как оно имеет большое социальное значение.

Предложенное и проверенное в клинике 25 лет назад местное обезболивание по методу ползучего инфильтрата получило за годы Великой Отечественной войны и последующее десятилетие самое широкое признание. Наглядной иллюстрацией этого положения могут служить данные проф. В. И. Стручкова. Так, из 304 992 операций, сделанных в Советском Союзе за 1951 г., 72,52%, т. е. около $^3/_4$ всех операций, были выполнены под местной анестезией.

Значение местного обезболивания по методу ползучего инфильтрата для отечественной хирургии может быть сведено к следующим положениям.

1. Метод дал возможность внедрить в практику сельской медицины все достижения современной оперативной хирургии, как, например, операции на черепе и нервах, на желудке, на тонких и толстых кишках, на печени и желчных путях и т. д. Такое положение стало возможным не только потому, что снизилась смертность при операциях под местной анестезией, но главным образом по той причине, что выявились большие организационные преимущества этого метода по сравнению с наркозом (исключается необходимость в наркотизаторе, в сложной аппаратуре для наркоза и пр.).

2. Вопрос о снижении смертности после операции под местным обезболиванием не должен являться теперь дискутабельным. Это относится не только к обычным плановым операциям, но главным образом к неотложным вмешательствам на органах брюшной полости — при перфорациях язвы желудка, непроходимости кишок, перитоните, ранениях печени и т. д.

По данным Шолкова, применение местной анестезии привело к снижению летальности при илеусе с 37 до 17,29%. Проф. В. И. Стручков указывает, что в Белорусской ССР 85,5% больных с кишечной непроходимостью оперируются под местной анестезией, и это дало

возможность значительно снизить смертность. Анализ статистических данных о летальности при непроходимости кишок позволяет притти к выводу, что одним из реальных путей снижения этой летальности является более широкое применение местного обезболивания и сокращение показаний к наркозу.

Относительная безопасность местного обезболивания дала возможность расширить показания к операциям у больных с поражением сердечно-сосудистой системы, паренхиматозных органов, а также в старческом возрасте.

3. Анестезия по методу ползучего инфильтрата позволила нам добиться выдающихся успехов в области грудной хирургии. Мы имеем в виду операции на пищеводе, легких, сердце и магистральных сосудах, описанные в работах А. Н. Бакулева, А. А. Вишневского, В. И. Казанского, Б. В. Петровского, Е. Л. Березова, Б. Э. Линберга, Б. К. Осипова, Ф. Г. Углова и многих других. В 1953 г. появилась работа проф. Б. К. Осипова об опыте применения местной анестезии при 710 больших внутригрудных операциях; половина из них была выполнена в 15 различных городах нашей страны. Летальность при пульмонэктомиях и лобэктомиях составила всего 12,8%.

В настоящее время радикальные операции на легких широко и с успехом применяются при опухолях легкого, бронхоэктатической болезни, а также при туберкулезных поражениях легких. Более 90% таких вмешательств выполняется под местным обезболиванием по методу ползучего инфильтрата.

4. Обильное пропитывание тканей слабым раствором новокаина оказывает не только обезболивающий эффект, но и благоприятное трофическое влияние на заживление как чистых, так и гнойных ран. Широчайший опыт применения местного обезболивания при первичной и вторичной обработке огнестрельных ран, а также при хирургическом лечении таких гнойных заболеваний, как карбункул, флегмона, мастит, панариций, внутрибрюшинный абсцесс и т. п., полностью опрокинул старое чисто механистическое представление о том, что при инъекциях новокаина будто бы создаются условия для распространения инфекции вследствие проталкивания микробов в окружающие лимфатические пути. Правильно выполненная местная анестезия является в этих условиях короткой новокаиновой блокадой нервов, которая не только прерывает патологическую импульсацию от очага поражения к центру, но и создает через посредство трофической функции нервной системы совершенно новые условия для течения воспалительного процесса.

Выдвигаемое некоторыми хирургами положение о том, что применение местного обезболивания будто бы противоречит физиологическому учению И. П. Павлова, является необоснованным и надуманным.

Благоприятное трофическое влияние местного обезболивания на течение патологического процесса осуществляется, как это теперь доказано, через центральную нервную систему. Обусловленный местной новокаинизацией полный перерыв патологической импульсации в центральную нервную систему является единственным способом предупреждения ее максимально сильных раздражений во время операции.

Всем хирургам хорошо известна необходимость дополнительного выключения с помощью инъекции новокаина так называемых рефлексогенных зон и в тех случаях, когда операция производится под наркозом (даже самым глубоким). Это объясняется тем обстоятельством, что наркоз, полностью снимая субъективное ощущение боли, не устраняет сверхсильных импульсаций из операционной раны к низшим уровням

центральной нервной системы. Мы имеем в виду рефлексы гипоталамуса — ствола мозга и бульбарных центров, носящие характер сосудистых, секреторных и трофических реакций.

Возникновение на протяжении операции сверхсильных раздражений, идущих из раны в область указанных подкорковых центров, может сопровождаться тяжелейшими нарушениями гемодинамики и тканевого обмена как во время вмешательства, так и в послеоперационном периоде.

Таким образом, местная анестезия, блокируя все, в том числе и сверхсильные, периферические импульсы в местах их возникновения, создает во время операции оптимальные условия для деятельности как коры мозга, так и подкорковых центров.

Наши изыскания с несомненностью говорят о том, что при больших внутригрудных операциях почти полностью сохраняется рефлекторная деятельность подкорковых центров. Мы хотели бы подчеркнуть, что это обстоятельство объясняется не только устранением периферической импульсации, но и отсутствием сильных раздражений коры головного мозга психогенного характера — тех раздражений, значение которых сильно преувеличивается противниками местного обезболивания. Если бы при операциях под местной анестезией действительно возникали такого рода патологические возбуждения коры мозга, то это неизбежно отразилось бы на рефлекторной деятельности подкорковых центров, чего при правильно выполненном местном обезболивании никогда не наблюдается.

Уверенность больного в безболезненности и безопасности операции под местной анестезией создает благоприятную психическую установку, которая, по нашему мнению, почти сводит на нет дополнительные раздражения коры мозга, возникающие у больного во время операции. Такого рода патологические раздражения коры мозга возникают лишь в случаях, когда местная анестезия выполнена плохо и больной подвергается действию необычных раздражителей. Источником этих раздражений может явиться, с одной стороны, недостаточное освоение методики анестезии, грубая техника хирурга, применение неподходящих инструментов, а с другой — зрительные впечатления больного во время вмешательства, например, при операциях, одновременно производимых на двух столах, или же неосторожные высказывания со стороны хирургов и вспомогательного персонала.

Мы полагаем, что все перечисленные нами неблагоприятные условия могут быть устранены без особого труда.

Касаясь вопроса сравнительной оценки общего обезболивания и местной анестезии, необходимо подчеркнуть, что наркоз не следует смешивать с охранительным торможением коры мозга и даже медикаментозным сном. Наркоз далеко не всегда углубляет охранительное торможение нервных клеток, а, наоборот, во многих случаях приводит к глубокому токсическому нарушению их функции.

Выполненные в Институте хирургии имени А. В. Вишневского АМН СССР экспериментальные исследования показали, что в случаях глубокого наркоза у животных резко снижается выработка антител. в результате чего ухудшается течение пневмококкового сепсиса и экспериментального столбняка. То же относится и к течению сыпного тифа, ибо кролики, обычно невосприимчивые к этому заболеванию, могут быть заражены тифом при условии погружения их в глубокий наркоз. Токсическое влияние наркоза на центральную нервную систему особенно демонстративно выявляется при операциях по поводу ранений черепа. Всем известно, что во время Великой Отечественной войны нам

пришлось совершенно отказаться от применения наркоза у раненных в череп вследствие очень большой послеоперационной смертности.

Второе возражение против применения местной анестезии при сложных операциях сводится к тому, что этот вид обезболивания будто бы значительно удлиняет по сравнению с наркозом время, необходимое для выполнения вмешательства. Это возражение может показаться убедительным лишь при поверхностном знакомстве с предметом. При правильной организации местного обезболивания и достаточном опыте хирурга время, затрачиваемое на операцию под местной анестезией, лишь немного удлиняет весь срок вмешательства по сравнению, например, с обычным эфирным наркозом или с интратрахеальным обезболиванием. Преимущества же хорошо выполненной местной анестезии в отношении развития шоковых состояний, послеоперационного течения и конечных исходов операции хорошо известны. Едва ли нужно подвергать больного хотя бы минимальному дополнительному риску, чтобы получить экономию времени в 15—30 минут.

Потребность в сокращении времени при выполнении хирургической операции сложилась исторически под влиянием двух условий: вначале потому, что не было обезболивания, а в дальнейшем по той причине, что открытый учеными наркоз оказался токсическим. На современном уровне наших знаний наступило время пересмотреть вопрос об экономии времени при оперативном вмешательстве, ибо быстро сделать операцию это совсем не значит сделать ее хорошо.

Объективными противопоказаниями к применению местной анестезии являются ранний детский возраст, психическая неполноценность больного, а также те редкие операции на средостении, когда заведомо приходится вскрывать обе плевры.

Самое серьезное противопоказание к применению местной анестезии, по А. В. Вишневскому, это субъективный фактор, т. е. тот случай, когда хирург недостаточно владеет методикой этого обезболивания. Плохо выполненная местная анестезия хуже наркоза. Необходимо принимать все меры к широкому обучению хирургов правильной методике обезболивания.

Местное обезболивание по принципу ползучего инфильтрата продолжает непрерывно совершенствоваться, так же как и методы наркоза. Разрабатываются новые, еще менее токсичные, чем новокаин, и более продолжительные по действию анестезирующие препараты. Производятся исследования над комбинированным влиянием местной анестезии с введением курареподобных веществ, различного рода ганглиоблокаторов и т. д. Совершенствуется аппаратура для инъекций под давлением слабых растворов новокаина (автоматически заполняющиеся шприцы, аппарат Колченогова, аппарат Сметанина и др.). Наконец, проводятся исследования над расширением сферы применения местного обезболивания, что относится в настоящее время к хирургии сердца и сосудов, например, к операциям по поводу митрального порока, а также к разрабатываемым нами операциям порто-кавального анастомоза или соустья между селезеночной и почечной веной при портальной гипертензии.

В заключение мы хотим подчеркнуть, что отнюдь не следует противопоставлять местное обезболивание различным видам наркоза. Залог прогресса отечественной хирургии состоит в гармоническом развитии как методов местного обезболивания, так и наркоза.

В настоящем, пятом издании книги А. В. Вишневского некоторые разделы подвергнуты нами переработке и дополнены по сравнению с четвертым изданием.

С одной стороны, мы разбили отдельные крупные главы на две-три более мелкие, а с другой — объединили некоторые небольшие главы. Так, глава XI — «Анестезия при операциях на грудной стенке, грудной железе, легком и средостении» разделена нами на две самостоятельные главы: главу IX — «Анестезия при операциях на грудной стенке и плевре» и главу X — «Анестезия при операциях на органах грудной полости». В последней главе переработаны напечатанные ранее в главе XI разделы об операциях на легком и пищеводе и заново описана анестезия при операциях на сердце и крупных сосудах. Очень краткая глава XV — «Подготовка в операционной к анестезии при операциях в брюшной полости» объединена с первой частью главы XVI — «Техника анестезии при отдельных операциях в брюшной полости» в главу XIII — «Подготовка в операционной к местной анестезии брюшной полости и операции на брюшной стенке». Вторая часть главы XVI выделена в главу XIV — «Местная анестезия при операциях на желудочно-кишечном тракте», главу XV «Местная анестезия при операциях на желчных путях, печени и селезенке», главу XVI — «Местная анестезия при операциях на прямой кишке» и главу XVII — «Местная анестезия в абдоминальной гинекологии».

Главы XIX и XX старого издания объединены нами в главу XIX — «Операции на половом члене, мошонке, уретре, предстательной железе и мочевом пузыре».

Глава XXII — «Операция на конечностях» стала главой XXI и дополнена новыми приемами обезболивания.

Кроме того, во многих главах в соответствии с накопленными нами наблюдениями изменены статистические данные.

А. А. Вишневский

ПРЕДИСЛОВИЕ К ЧЕТВЕРТОМУ ИЗДАНИЮ

Александр Васильевич Вишневский, имея намерение переиздать свою книгу «Местное обезболивание по методу ползучего инфильтрата», неоднократно в личных беседах делился со мной своими соображениями по поводу необходимых к ней дополнений, а также исправлений некоторых глав.

Принимая во внимание указания Александра Васильевича, я включил в настоящее руководство наши новейшие данные по обезболиванию при операциях на органах грудной полости, т. е. при тех вмешательствах, которые получили в нашей стране широкое развитие именно на основе местной анестезии по методу ползучего инфильтрата. Главы руководства, посвященные местному обезболиванию при операциях грудной железы, вентральных грыж, непроходимости кишок и рака прямой кишки, дополнены новым статистическим материалом, касающимся отдаленных результатов лечения.

В последнее, третье, издание настоящего руководства, вышедшее во время Великой Отечественной войны, вошла новая глава — «Местное обезболивание и лечение ранений в условиях военного времени». Вводя эту главу, Александр Васильевич учитывал, что при известных обстоятельствах книга «Местное обезболивание по методу ползучего инфильтрата» может оказаться единственным источником, из которого врачам придется черпать сведения не только по местному обезболиванию, но и по лечению ранений с помощью наших методов патогенетической терапии. Исходя из этих соображений, редакция не нашла

возможным перенести непосредственно связанные с проблемой лечения ранений отдельные вопросы нервной трофики из IV тома в III, что предполагалось сделать ранее и о чем сообщалось в предисловии от редакции к настоящему «Собранию трудов А. В. Вишневского» (см. I том).

А. А. Вишневский

ПРЕДИСЛОВИЕ К ТРЕТЬЕМУ ИЗДАНИЮ

Вышедшая вторым изданием в весьма ограниченном количестве книга «Местное обезболивание по способу ползучего инфильтрата» не разрешила вопроса потребности в печатном руководстве к нашему методу. Издание разошлось буквально в несколько дней. Вот почему мы не перестаем слышать постоянные заявления со стороны наших слушателей, врачей периферии, о необходимости скорейшего переиздания нашей книги. Вероятно, эти требования дошли и до Наркомздрава СССР, которому мы и обязаны настоящим третьим изданием.

Оно отличается от первых двух значительным расширением главы о лечебном значении метода и содержит в себе важный материал по проверке на театре военных действий применения местного обезболивания и некоторых наших терапевтических предложений, связанных с ним. Таким образом, настоящая работа является практическим пособием для врача как в мирное, так и в военное время.

А. В. Вишневский

ПРЕДИСЛОВИЕ КО ВТОРОМУ ИЗДАНИЮ

Моя книга «Местное обезболивание» вышла первым изданием пять лет назад. За это время дополнительно были разработаны главы обезболивания родов, операций на легких и футлярная анестезия конечностей.

Кроме того, совершенно по-новому нами был поставлен вопрос о лечебном значении местной анестезии. Он вырос у нас в большую главу новокаиновой терапии, которая в нашей работе приобрела исключительное значение по своим результатам. Указанные обстоятельства и побуждают нас позаботиться о переиздании нашей книги в исправленном и дополненном виде.

А. В. Вишневский

ПРЕДИСЛОВИЕ К ПЕРВОМУ ИЗДАНИЮ

Многие из тех, кто бывал в нашей операционной, уже давно обращались ко мне с вопросом, когда я напишу книгу, в которой можно будет найти подробное описание всего того, что они видели у нас в клинике в отношении хирургического обезболивания. Эти вопросы с каждым годом становились настойчивей и настойчивей... Я получал от товарищей с периферии много писем, общий смысл которых опять-таки сводился к желанию иметь скорее в своем распоряжении книжку

о нашем методе хирургического обезболивания. Мои ученики, молодые врачи и студенты, не раз высказывались организованно в резолюциях своих кружков и научных собраний, формулируя эти обращения ко мне как пожелания и просьбу.

Другие близкие мне товарищи, мои искренние доброжелатели, проявляли временами даже нечто вроде дружеского раздражения по поводу моей медлительности, упрекая меня в недостатке прилежания...

Никогда не забываемый мной близкий мой друг, покойный проф. Александр Филиппович Самойлов, побывав в моей операционной, несколько раз в течение того дня говорил со мной о своих впечатлениях от виденного в ней. «Я как физиолог должен сказать, что это совершенно меняет все наши представления о хирургической операции... Вы обязательно должны скорее об этом написать книгу...».

Ряд писем от отдельных крупных хирургов Западной Европы и Америки с просьбой выслать мои работы по анестезии свидетельствовал, что интерес к моему методу обезболивания появился и за пределами нашей страны.

Однако сознание той огромной ответственности, какую берет на себя автор, желающий сказать что-то от своего имени, а не пересказывать чужое, было главной причиной, почему я не торопился с изданием этой книги. Результаты, которые я получал в процессе работы и изучения предмета, менялись буквально с каждым днем. Отдельные моменты целого, отдельные операции, описанные сегодня, завтра должны быть исправлены, изменены. Трудность формулировки различных положений, компановка необходимых иллюстраций требовали большой осмотрительности, труда и времени. Странным, наверное, покажется, если я скажу, что некоторые рисунки для этой книги не удавались мне в течение нескольких лет, несмотря на то, что эта работа велась мной совместно с талантливейшим художником Э. Спориусом, привычным к иллюстрированию анатомических препаратов и других предметов в нашей области.

Моя система, рождаясь из критической переработки существующих методов обезболивания, требовала от меня большого опыта для этой критики; она требовала в особенности неукоснительной, строгой, систематической проверки на опыте всего того, что предлагалось мной. Ни одно указание в моей книге не должно остаться не выверенным в практике. Это требование я ставил себе как conditio sine qua non при составлении моего руководства. С другой стороны, я должен был чутко прислушиваться и к той живой критике моих действий, которая до меня доносилась с близких и далеких расстояний, которая шла от тех, кто видел мой метод анестезии и кто знал о нем со слов других.

«Это только ему удается», — говорили некоторые. Нужно было время, чтобы скептики увидели, как это удается всем тем, кто заинтересовался моим методом и применяет его.

Местное обезболивание — предмет sui generis. Оно связано с индивидуальной восприимчивостью чувства боли отдельным лицом. Судить о степени полноты анестезии в иных случаях нелегко. Но когда я смог в своей работе видеть идущие подряд без единого стона операции во всех отделах хирургии на больных всех возрастов, с различной психонервной установкой, когда то, что называется недостаточной анестезией, оказывалось самым редким исключением в моей работе, обычно связанным с той или иной технической ошибкой в самом же способе анестезии или с ошибкой диагностики, не позволившей ориентироваться в методе, — тогда только я назвал реальным то, что я разрабатывал и что настойчиво стал рекомендовать другим.

Всякий метод в клинике может встретить к себе противопоказания; лучшим будет тот, который этих противопоказаний будет иметь меньше. Это — одно из положений, какими я руководствовался в своих изысканиях при разработке метода обезболивания. Оно всегда заставляло меня смотреть на то, что я критиковал, и то, что предлагал, только в целом.

С этой точки зрения я прекрасно понимал, что какую-то отдельную операцию в каком-то подходящем случае можно сделать и иначе, чем я предлагаю в смысле обезболивания; но в целом методы, какие я критикую, встретят к себе противопоказания, окажутся технически невыполнимыми, неудачными, а следовательно, и непрактичными, неизмеримо чаще, чем тот, какой я разрабатываю и предлагаю.

У истощенного легочным туберкулезом больного, у которого кожа лежит прямо на ребрах, почти так же, как и при открытом способе инъекций, легко и точно можно ввести раствор к нервам и получить в проводниковой анестезии удовлетворительный результат для торакопластики.

Но разве этот случай сколько-нибудь укрепляет принцип проводниковой блокады в целом? Сколько за ней будет неудач и именно здесь, на грудной клетке, где полностью проявляются специфические недостатки проводниковой анестезии, которые сотрут тут же благоприятное впечатление этого случая. Я охотно верю, что при транссакральных инъекциях, удачно выполненных, можно также сделать некоторые операции на органах промежности и малого таза. Но сколько раз этого нельзя будет сделать!

Операцию на желудке в некоторых случаях легко и просто можно сделать, применив для обезболивания проводниковую блокаду на брюшной стенке и спланхниковую анестезию по Брауну (Braun) внутри живота. Но сколько раз этого окажется недостаточно?

Сравнивая на протяжении ряда лет и сопоставляя то, что имеется в существующих методах, с тем, что выявилось в моей практической работе, я с каждым днем приходил к убеждению, что мой метод является действительно таким, который покрывает в клинике наибольшее количество возможностей, т. е. имеет наименьшее количество противопоказаний.

Чтобы проверить это на практике, также требовалось время. В этой сравнительной оценке значение моего метода стало для меня еще более ясным с тех пор, как я отметил в нем некоторые его черты, сообщающие более прогрессивный характер общей технике наших операций.

«Гидравлическая препаровка тканей», облегчая операцию в сложных патологоанатомических условиях, не только расширяет рамки операбильности случая, но и дает возможность предварительной перевязкой (до операции) ясно диференцирующегося в растворе сосуда сберечь больному больше крови. Это же обстоятельство позволяет ограничить при операции количество захваченных и перевязанных вместе с сосудами нервов; вытекающие отсюда последствия понятны.

И то, и другое, несомненно, является большим шагом вперед в общей технике наших операций.

Таким образом, когда я почувствовал, что метод наш по сравнению с другими способами местной анестезии более эффективен, более широк в своих возможностях в клинике, к тому же связан со значительными преимуществами в самой технике операций, когда я убедился, что всякий, кто знает операцию и понял принцип моей системы, легко овладевает ею, — тогда я решил, что мой метод может быть предложен широким массам врачей, а следовательно, и описан в целом.

Чтобы сохранить наибольшую объективность в сопоставлении и оценке наших достижений в области хирургического обезболивания с тем, что имеется в других местах и странах, я предпринял в конце 1929 г. путешествие в Западную Европу и Америку и уже после этого приступил к составлению настоящего руководства.

К сегодняшнему дню наш метод, применяемый во всех областях хирургии, приобрел совершенно устойчивые формы, позволяющие его определенно сформулировать.

Однако это не значит, что он абсолютно остановился в своем развитии. Вероятно, он и дальше будет так или иначе меняться, прогрессировать, совершенствоваться. Но сегодняшнее его состояние позволяет дать ему определенное оформление как целого метода, в своей теоретической части и в практических результатах несущего много нового и полезного.

Эта книга не содержит в себе перечня всего того, что делалось и что предлагалось в разные времена и разными авторами по местной анестезии. Ее содержание отражает только лишь наш собственный опыт и его практические результаты в деле разработки вопросов местного обезболивания в хирургии. Ссылки на «иное» имеются в ней постольку, поскольку это необходимо для уяснения разницы между нашей методикой и другими способами.

Ставя себе только такую задачу, я, естественно, не считал нужным загромождать книгу лишним чужим фактическим и литературным материалом,—это достаточно хорошо сделано другими в имеющихся сводно-компилятивных трудах. Помещенные в книге истории болезней должны помочь читателю лучше уяснить то, о чем трактуется в описании методики отдельных операций.

Предлагая товарищам врачам этот свой труд, я твердо уверен, что мысли, высказанные в нем, не только будут быстро усвоены молодым поколением хирургов нашей страны, но и получат в дальнейшем будущем более широкое развитие.

А. В. Вишневский

ОБЩАЯ ЧАСТЬ

Х
време
цины,
оказы
утоля
шим
римля
некото
Особо
мандр
ние ве
обезбо
время
губок»
ного «
1205—
до Цер
и явил
Во
указыв
для пр
конопл
тывали
теплой
дения
ли к н
столети
болезне
операци
Нек
Brun)]
указанн
пишет,
(Trende
Тре
посредст
предлож

ГЛАВА I

КРАТКИЙ ИСТОРИЧЕСКИЙ ОЧЕРК ОБЕЗБОЛИВАНИЯ В ХИРУРГИИ

Хирургическая помощь применялась, несомненно, с самых ранних времен существования человечества. Начало ее, как и вообще всей медицины, теряется в глубине веков. Менее древни, повидимому, попытки оказывать эту помощь с одновременным применением какого-либо болеутоляющего средства. Тем не менее, насколько можно судить по дошедшим до нас древнейшим источникам, уже египтяне, китайцы, греки, римляне пользовались специальными напитками, добытыми из соков некоторых трав, для уменьшения боли при хирургических операциях. Особое распространение в древности имела спиртовая настойка корня мандрагоры. Усыпляющее ее действие было известно Плинию. В средние века встречаются уже более определенные указания на применение обезболивания в хирургии. Самым распространенным методом в это время был ингаляционный наркоз парами так называемых «сонных губок», введение в употребление которых связывают с именем известного средневекового хирурга Теодора Цервиа (Theodoricus Cervia, 1205—1298). Однако этот вид обезболивания был известен уже задолго до Цервиа, ибо самые старые рецепты относятся к IX и X столетиям, и явился плодом коллективного опыта и наблюдений.

Вот почему, повидимому, литературные источники средних веков и указывают на различные составы, употреблявшиеся в разные времена для приготовления «сонных губок»: сюда входил опиум, индийская конопля, белена, болиголов, корень мандрагоры и т. д. Губки пропитывали этими составами, высушивали, а перед употреблением смачивали теплой водой и давали больному для вдыхания их паров. Для пробуждения больного губку смачивали теплым уксусом и снова прикладывали к носу. Этот вид обезболивания применялся в течение нескольких столетий, и притом всегда отмечалось, что таким образом можно безболезненно проводить различные весьма значительные хирургические операции.

Некоторые из наших современников [Дипген, Брун (Diepgen, Brun)] задались вопросом, возможно ли на самом деле получить по указанному способу настоящий общий наркоз с глубоким сном. Брун пишет, что он в 1920 г. задал этот вопрос фармакологу Тренделенбургу (Trendelenburg) в Роштоке, который ответил совершенно отрицательно.

Тренделенбург допускает, что наркоз мог быть получен при посредстве «сонной губки» только в том случае, если бы больному предложили выпить выжатое содержимое смоченной губки или если бы

он вдыхал продукты горения, получающиеся при обжигании ее. Но об этих способах наркоза в литературе нигде не сказано ни слова. Это тем более удивительно, что «сонные губки» как средство хирургического наркоза употреблялись некоторыми даже после открытия эфира и хлороформа, в середине прошлого столетия.

Француз д'Ориоль (d'Oriol) в 1947 г. сообщил, что он пользовался с успехом методом Гуго фон Люкка (Hugo von Lucca), собрав летом травы Solanum nigrum, Hyosciamus niger, Cicuta minor, Datura stramonium, Luctuca virosa и пропитав выжатым из них соком губки.

В 1927 г. Бор (Marguerite Louise Baur) экспериментально на животных проверила действие трав и веществ, употреблявшихся в средние века для изготовления «сонных губок», и пришла к выводу, что добиться с их помощью усыпления животного не представляется возможным. Брун полагает поэтому, что данные средневековых источников относительно способа применения «сонных губок» не верны, и, вероятно, наркоз получался не путем вдыхания паров, выделяемых этими губками, а с помощью приема внутрь выжатой из них жидкости. И только желанием облечь мистической тайной процедуру наркоза можно объяснить то обстоятельство, что в старой литературе всюду указывалось на необходимость для больного вдыхать усыпляющие пары «сонных губок». На самом деле это был наркоз, повидимому, не ингаляционный. Мы также думаем, что больной, помимо вдыхания паров губки, должен был высасывать из нее ее содержимое до наступления наркоза.

Из приведенного видно, что в средние века обезболивание перед операцией предпринималось чаще, чем это принято думать, но оно носило весьма несовершенный характер и в огромном большинстве случаев совсем не достигало своей цели. Там же, где удавалось больного при посредстве таких веществ, как опиум, алкоголь, индийская конопля и т. п., привести к полной потере чувствительности, он оказывался обычно на краю могилы (Браун). В состоянии же полунаркоза больной больше оказывал сопротивления хирургу, чем совсем без наркоза. Не удивительно поэтому, что эти виды обезболивания часто совершенно не применялись, и хирург предпочитал изощрять свою технику в сторону ускорения самой операции, чтобы таким образом, насколько возможно, уменьшить страдания больного. Так было еще сравнительно недавно.

«Быстротечная, почти скоропостижная смерть постигала иногда оперированного вследствие нестерпимой боли. Операция, как и всякий другой прием, могла причинить смертельный шок от одной только боли у особ чрезмерно раздражительных», — пишет Н. И. Пирогов, характеризуя состояние хирургии в начале своей деятельности (1830).

Понятно поэтому, что временами при таком положении вещей все методы обезболивания просто оставлялись и позабывались на долгий срок. «Eviter la douleur dans les opérations est une chimère, qui n'est pas permise de poursuivre», — говорит Вельпо.

Однако человеческая мысль не стоит на месте. После бесконечных смен интереса и охлаждения к наркозу обезболивание в хирургии с начала XIX столетия становится на прочную почву. Еще в 1765 г. Пристли (Pristley) открыл кислород, а химик Дэви (Hympry Davy) — закись азота. В 1800 г. Дэви предлагал применять ее в качестве анестезирующего вещества при хирургических операциях, но ввести это средство в хирургическую практику ни ему, ни его последователям не удалось.

Уэльс (Horace Wels), один из его последователей, вследствие постигших его неудач на пути пропаганды нового анестезирующего ве-

щества, покончил жизнь самоубийством, вскрыв себе сосуды в ванне. Это было в 1848 г., всего за несколько дней до того, как Медицинское общество в Париже признало за ним честь открытия анестезирующего вещества для производства хирургических операций. В Гарфорде ему воздвигнут памятник с надписью: «Горацій Уэльс, который открыл анестезию». Неудача Уэльса зависела от того, что он давал недостаточно газа, так как не располагал большими количествами его.

Счастливее были два американца, химик Джексон (Charles Jackson) и зубной врач Мортон (Morton), ученик Уэльса, предложившие в 1846 г. в качестве общего обезболивающего средства для хирургической практики эфир.

Кем был открыт серный эфир — не установлено; он был известен еще в XIII веке, но о наркотических свойствах его узнали только в середине прошлого столетия. В 1847 г. новое средство было испробовано во всех странах. В России в этом году Н. И. Пирогов применил его впервые во всем мире для обезболивания при операциях на поле сражения (при осаде укрепления Салты в Дагестане). В этом же году был предложен Симпсоном (Simpson) хлороформ, открытый еще в 1831 г. Субейраном (Soubeiran) в Париже. С введением в хирургическую практику этих двух веществ — эфира и хлороформа — человечество получило в свое распоряжение ценнейшие средства. С этих пор стало возможно производить сложные хирургические операции планомерно под наркозом, не подвергая больных всем ужасам ощущения боли.

Этот момент в истории медицины отмечен как славная эра, знаменующая собой колоссальный шаг хирургии вперед. Через 20 лет после этого эдинбургский хирург Листер разрабатывает антисептический метод лечения ран, предугаданный еще раньше Н. И. Пироговым, и два огромных по своему значению общих метода — наркоз и антисептика, в особенности же сменившая последнюю асептика — дают возможность хирургии достигнуть того уровня, на каком мы застаем ее теперь.

Мы должны отметить, что, как показывает история развития обезболивания, параллельно с изысканием средств для общего наркоза все время делались попытки оперировать под местным обезболиванием, и мысль достигнуть обезболивания тканей человеческого тела на месте предстоящей хирургической операции едва ли даже не более древняя, чем идея общего наркоза. По крайней мере, поскольку можно судить по дошедшим до нас средневековым источникам, еще египтяне пытались вызвать потерю чувствительности на коже прикладыванием жира крокодила. С той же целью египтяне применяли и камень Мемфиса, который втирался в кожу с уксусом. Вероятно, это был какой-нибудь вид мрамора; при обработке уксусной кислотой он мог выделять угольную кислоту, которой и надо приписать его обезболивающие свойства.

Большое значение в древние времена приобрело сдавливание нервных стволов как мера, уменьшающая боль при операциях. Однако этот способ в истории хирургии неоднократно осуждался ввиду его отрицательных особенностей: болезненности самого сдавливания, возможных стойких параличей сдавливаемых нервов и даже гангрены конечности. Его применяли в глубокой древности греки, арабы; в средние века им пользовались Амбруаз Паре, Шуман (Ambroise Paré, Schuhman) и др. Самое сдавливание нервов осуществлялось различными способами: тугим бинтованием конечности, перетягиванием ее, пальцевым прижатием, прижатием пелотами [Мур (Moore)] и т. д. В 1879 г. Эсмарх ввел в целях предварительной остановки кровотечения при операциях эластический жгут, который, помимо своего прямого

назначения, сыграл большую роль в дальнейшем развитии анестезии конечностей.

Давно известно действие холода как обезболивающего средства. С середины XVI столетия им пользовались по совету Томаса Бартолиниуса (Thomas Bartholinius). Затем это средство было забыто, и только спустя три столетия Арнот и Герар (Arnott, Guérard) стали вновь применять его для анестезии.

Ричардсон (Benjamin Richardson, 1867) ввел эфирный шпрей, который в настоящее время заменен распылением хлористого этила. Школа Салерно в средние века применяла для местного обезболивания те же травы и вещества, какие употреблялись ею для изготовления «сонных губок», делая из них нечто вроде припарок на места, где предполагался разрез.

Представление, что вещества, действующие как наркотики, должны влиять обезболивающим образом и местно, странным образом сохранялось у хирургов очень долго. Аран (Aran) говорит: «Все летучие вещества, известные как общеобезболивающие, обладают в равной мере местно обезболивающим действием при применении их внутрь ткани или на кожу».

Однако на самом деле этим качеством обладали лишь некоторые вещества — этилен хлористый, этил и отчасти эфир.

Далее в качестве местно обезболивающего средства испытывалась синильная кислота, угольная кислота, электричество в различных его видах, но все эти средства не оправдали возлагавшихся на них надежд. Настоящая история современных способов местного обезболивания, в сущности говоря, начинается с открытия Вуда (Wood), предложившего вводить лекарственные вещества под кожу при посредстве полых игл (1853). Его метод дал возможность не только вводить вещества в общий круг кровообращения в силу всасывания их из подкожной клетчатки, но и подводить эти вещества непосредственно к нервам. Из этой мысли он и исходил, когда лечил невралгии впрыскиванием морфина по соседству с нервными стволами.

Хирурги тотчас воспользовались этим открытием и пытались проделывать различные мелкие операции, впрыскивая больным под кожу в месте предполагаемой операции различные другие вещества: хлороформ [Гунтер (Hunter)], глюкозид сапонин [Пеликани, Келер (Pelikani, Köler)] и т. п. Конечно, это было тут же оставлено, так как инъекции в ткани большинства из этих веществ вызывали болезненность и раздражение на месте их введения, и только морфин в силу своего общего действия позволял получать иногда некоторое понижение чувствительности при операциях. Все виды местного обезболивания, сопровождавшиеся раздражением и болью до наступления анестезии, Либрейх (Libreich) называл «anaestesia dolorosa» и тогда же показал, что даже дестиллированная вода, впрыснутая в ткань, обладает свойствами вызывать анестезию. Теперь нужно было найти вещество, которое бы само по себе обладало специфической способностью влиять на нервы и их окончания, парализуя чувствительные нервы и вызывая таким образом анестезию в тканях или на поверхности слизистых оболочек.

С открытием кокаина и его замечательных свойств местное обезболивание впервые получило серьезную практическую основу.

Принято считать, что в практику местной анестезии кокаин был введен венским глазным врачом Коллером (Koller) в 1884 г. Он заявил об этом съезду офтальмологов в Гейдельберге. Коллер лично не присутствовал на съезде. Он послал туда следующую телеграмму.: «Лично я не могу приехать. Мои опыты показали, что мы можем безболезненно

оперировать на глазах, если мы впустим несколько капель 3% водного солянокислого раствора кокаина в конъюнктивальный мешок». И эту историческую телеграмму считают исходным пунктом победного шествия местной анестезии, начавшегося с тех пор. Однако справедливость требует указать, что еще в 1880 г., за пять лет до Коллера, русский ученый профессор Медико-хирургической академии В. К. Анреп опубликовал результаты своих исследований над физиологическим действием кокаина. В. К. Анреп установил, что кокаин действует на все чувствительные нервные окончания, а не только на слизистые оболочки. Он первый применил кокаин для обезболивания (но не при операциях, а для устранения болей при различных заболеваниях) и первый стал вводить кокаин при помощи подкожных впрыскиваний.

Основываясь на исследованиях Анрепа, русские врачи-офтальмологи И. И. Кацауров и за ним А. Захарьевский еще до Коллера стали производить глазные операции (в том числе энуклеацию), пользуясь кокаиновой анестезией по методу, разработанному Кацауровым [1].

Вслед за офтальмологами стали применять кокаин ларингологи и ринологи (на слизистых оболочках), а затем и хирурги: у нас Лукашевич, Смирнов, Барский, Монастырский, Орлов, за рубежом Шлезингер, Корнинг, Ландерер (Schlesinger, Corning, Landerer). При этом в хирургии с самого начала был использован путь, указанный Анрепом, — впрыскивания в ткани. Этот путь особенно разрабатывался Робертсом (Roberts), который еще в 1885 г. говорил о планомерном введении раствора в ткани, т. е. выдвигал принцип, на котором в дальнейшем строится метод местной инфильтрационной анестезии Реклю и Шлейха (Reclus, Schleich). Интересно, что уже и тогда многие из хирургов [Вольфлер, Френкель (Wölfler, Fraenkel)] отмечали, что ткани будут надежно обезболены только в том случае, если они повсюду будут пропитаны раствором кокаина, и что на диффузию вещества не следует полагаться. А. И. Лукашевич в работе «О подкожных впрыскиваниях кокаина», опубликованной в 1886 г., устанавливает, что впрыскивание кокаина дает анестезию не только на месте введения раствора, но и к периферии от него по всей области разветвления тех нервов, которые проходят на месте впрыскивания. Исходя из этого, Лукашевич стал применять при операциях на пальцах ту методику, которую позже описал как собственную Оберст (Oberst). Таким образом, Лукашевич является родоначальником проводниковой анестезии в хирургии.

В 1887 г. Крайль (Crile) сообщает об эндоневральной анестезии.

В дальнейшем по этим двум направлениям и идет разработка методов местной анестезии. И то, и другое направление в свое время находит сильных защитников: инфильтрационная анестезия — Шейха, а проводниковая — Брауна.

Спинномозговая анестезия, впервые на животном произведенная Корнингом, а позже разработанная и введенная в хирургическую практику Биром (Bier), заняла в дальнейшем определенное место среди методов обезболивания.

Большое значение для распространения кокаиновой анестезии имело открытие синтетического кокаина [Мерк (Merck, 1885)], а затем новых, менее ядовитых, чем кокаин препаратов.

Громадный сдвиг местная анестезия получила со времени введения Брауном в 1900 г. адреналина как средства, резко замедляющего

---

[1] Из клиники А. М. Заблудовского вышла в 1949 г. диссертация А. А. Зыкова, в которой приведено много интересных данных о работах отечественных ученых в области местного обезболивания. *Ред.*

диффузию кокаина в кровяной ток. Явилась возможность употреблять более слабые растворы кокаина, не опасаясь быстрого проникновения их в кровь и центральную нервную систему.

Таким образом, конец прошлого столетия знаменуется в хирургии победным шествием кокаиновой местной анестезии как в нашей стране, так и за рубежом.

Зарубежные хирурги шли главным образом по линии накопления большого личного и сводного материала, так что, например, Реклю к 1894 г. смог представить уже 2200 операций под кокаиновой анестезией.

В то же время русские ученые и врачи шли по пути глубокого изучения физиологического действия кокаина — общего и местного (Анреп, Спримон, Лукашевич) — с целью сделать метод наиболее безопасным и вместе с тем эффективным. Изучались дозировки кокаина (Барский, Орлов), было открыто противоядие против него (амилнитрит), установлены преимущества слабых растворов кокаина (Орлов), выяснено значение обескровливания для усиления действия кокаина (Барский) и т. д.

Эти исследования позволили русским хирургам, имевшим количественно меньший опыт, опередить зарубежных в отношении расширения сферы применения кокаиновой анестезии.

Если Реклю к моменту опубликования своего огромного по тому времени материала не решался все еще на применение кокаина в брюшной хирургии, Монастырский уже за 7 лет до публикации Реклю, в 1887 г., сообщил об успешном применении им кокаиновой анестезии в ряде случаев при брюшных и других крупных операциях.

Дальнейшее развитие местного обезболивания в России связано с именами проф. Ратимова и его учеников, прежде всего Р. Р. Вредена, который предложил свою методику — инъекции не только по линии разреза, но и вокруг операционного поля в глубину, предвосхитив таким образом методику регионарной анестезии, описанную Брауном. Вредену же принадлежит заслуга энергичной пропаганды и внедрения местной анестезии в брюшной хирургии.

В 1905 г. Эйнгорном (Einhorn) был открыт новокаин, введение которого еще более двинуло вперед местную анестезию.

С момента внедрения в жизнь общих методов наркоза хирургия быстро двинулась вперед.

Правда, тут же вслед за первыми опытами применения новых средств были обнаружены и их некоторые отрицательные стороны, но они на первых порах не казались столь значительными. Однако в дальнейшем пришлось отметить, что в течение наркоза могут иногда наступать расстройства, главным образом со стороны дыхания и деятельности сердца, очень тяжелые, а иногда даже и роковые, вследствие чего известный процент наркотизированных во время операции погибает.

Один несчастный случай, по данным Гурльта (Gurlt), приходился на 2075 хлороформированных, по Зарадницкому — на 2264, по Нейберу (Neuber) — на 2060, а по Шлейху — на 1300 по немецким источникам и на 1050 — по английским.

По поводу этой статистики Браун замечает, что эти цифры надо рассматривать как минимальные, ибо, несомненно, многие случаи смерти от наркоза остаются незарегистрированными.

Но не в одних цифрах здесь дело. Вот что пишет один из старых русских врачей, занимавшийся этим вопросом: «Приведенные выше числа говорят нам о многих неожиданно загубленных жизнях, о несвоевременно осиротевших семьях, но не говорят о мучительных и ужасных моментах, что пережили те, которые хотели исцелить больного, а вместо

того вызвали преждевременную кончину. Такие ужасные и ни с чем не сравнимые по своему трагизму моменты переживали и великие клиницисты, и последние рядовые в армии врачей. Все имеющие дело с хлороформом или эфиром были свидетелями тех „леденящих кровь" сцен, когда раздаются страшные слова: „больной не дышит, пульса нет". И счастливы еще те, которые сохраняют достаточное присутствие духа, чтобы предпринять необходимые меры спасения. А то бывает, что решительные на операционном поле и талантливые хирурги теряются и мечутся, как угорелые, не способные в эти минуты к работе мысли. И это не только единичные мучительные моменты; такие моменты, в особенности если наркоз имеет смертельный исход, сохраняют продолжительное влияние на всю нашу душевную деятельность и сообщают ей известную окраску. Имеют здесь в виду врачей с тонко развитой анализирующей нравственной личностью, которые вечно снова возвращаются к мучительному вопросу, какая степень вины падает собственно на них». Так писал врач-хирург о наркозе при операциях в 1898 г.

В 90-х годах прошлого столетия особенно интересовались изучением вопроса острых смертей от наркоза. Тогда (1891) в одном медицинском журнале можно было прочесть сообщение: «В Англии недавно была настоящая эпидемия смертей от хлороформа. В одной больнице в течение короткого срока умерло пять больных».

Этот момент в истории наркоза определялся борьбой двух основных веществ — хлороформа и эфира с явным перевесом первого.

Помимо ингаляционного наркоза, в это время практикуются и различные другие способы наркоза (интраректальный, внутривенный, подкожный и др.). В то же время испытывают для целей наркоза различные вещества, помимо хлороформа и эфира (хлорэтил, бромэтил, изопрал, гедонал и др.), а также смеси и комбинации основных наркотиков с различными вспомогательными веществами (морфин, пантопон, скополамин и т. д.).

Уже одно это обилие веществ, которыми пользуются для наркоза, и разнообразие методов их введения в организм показывают, что в вопросе общего наркоза не все благополучно, поэтому искания в этом направлении продолжаются. В существующих формах он, повидимому, не так уже удовлетворяет хирурга, не так, очевидно, безопасен, как казалось на первых порах. Коллективный опыт хирургов всех стран отметил, помимо встречающихся осложнений самого наркоза, и так называемое его последствие, в результате которого нередко наблюдается совершенно неожиданная смерть больных.

Острая смерть от наркоза до сих пор не получила ясного объяснения. Пальтауф (Paltauf) высказал гипотезу о лимфатической конституции. Кундрат (Kundrat) пытался обосновать ее соответствующим клиническим и патологоанатомическим материалом, характеризуя это состояние увеличением зобной железы и гиперплазией лимфатических органов. В дальнейшем status thymicus постоянно упоминается и другими авторами [Шлемихер, Штрассман, Мадер, Комининти, Лякер, Ляпуант (Schlömicher, Strassmann, Mader, Cominiti, Laquere, Lapointe) и др.] как причина внезапной смерти от наркоза. Дельбе (Delbet) связывает смерть от хлороформа с разрушающим действием его на хромафинную систему. Оппель и его школа (Лисицын) согласны с Дельбе. Оппель отмечает, что при status lymphaticus обычно имеется гипоплазия надпочечников, и хлороформ может в таких случаях привести к полному параличу тонуса периферических артерий, от чего и наступает внезапная смерть, а выдающиеся английские физиологи Дейл и Ледлей (H. H. Dale, P. P. Laidlay) показали, что операционный шок зависит

от гистамина — продукта, получающегося вследствие распада белков и действующего избирательно на гладкую мускулатуру сосудистой системы.

Под влиянием гистамина сосудистая система, имеющая гладкую мускулатуру, т. е. вся артериальная и венозная вплоть до капилляров, сокращается, капиллярная же сеть остается расширенной. Она переполняется кровью, а более широкое русло обедневает ею. По учению Дейла, под влиянием наркоза чувствительность организма к появлению гистаминного шока повышается. В особенности это касается эфира и хлороформа. Киллиан (Killian), исследовавший этот вопрос экспериментально, подтверждает выводы Дейла.

Что касается отдаленных последствий, то они связаны с токсическим действием наркотических веществ и выражаются в дегенеративных процессах крови, паренхиматозных органов, мышц, нервной системы и органов внутренней секреции. Особенности и степень этих изменений оказались различными в зависимости от того или иного средства, но наиболее сильными они были при хлороформе [Унгер, Нотнагель (Unger, Nothnagel), Штрассман, Штомель, Остертаг, Френкель, Мускенс (Stomel, Ostertag, Muskens) и др.]. Первые сообщения о поздних смертях от хлороформа были сделаны Каспером, Ланген-беком, Тимом и Фишером, Герфом (Casper, Langenbeck, Thiem u. Fischer, Herff), Френкелем, Парашиным, Бастианели, Креке (Bastianelli, Krecke).

В 1928 г. А. Н. Рыжих и Л. Г. Фишман в обстоятельном экспериментальном исследовании на тему «Влияние наркоза на функцию печени» произвели сравнительную оценку токсического действия на паренхиму печени различных применяемых для наркоза препаратов (хлороформ, эфир, хлорэтил, гедонал и др.).

Они пришли к заключению, что наблюдаемая после применения хлороформа и очень редко — эфира так называемая «поздняя наркозная смерть» находится в прямой связи с глубокими дегенеративными изменениями внутренних органов и прежде всего печени, где нередко отмечаются все признаки острой желтой атрофии. Это положение подтверждается и другими авторами [Мартен, Бандлер, Сален, Уоллис, Кун, Уипл, Веттштейн (Marthen, Bandler, Salen, Wallis, Cohn, Whipple, Wettstein) и др.].

Давыдовский, Гриднев, Рыжих и Фишман, а также Гатри (Guthrie), Скотт (Scott) и др. для объяснения столь редких и так быстро наступающих изменений со стороны печени считали необходимым допустить существование уже до наркоза тех или других изменений со стороны этого органа, наркоз же явился вторым повреждающим моментом, в результате которого и развилась тяжелая картина интоксикации. Эти поздние смерти от наркоза наблюдаются, оказывается, несравненно чаще, чем смерти во время самого наркоза (akuter Narkosentod).

Так, по статистике Телфорда, на 1500 наркозов приходится не менее четырех смертей; по Мускенсу, на 1400 наркозов — две смерти; по Каро (Caro), на 896 наркозов — одна смерть. По Гатри и Бруну, поразительно часто встречаются поздние смерти от хлороформа среди детей, что противоречит установившейся точке зрения, что хлороформ детьми переносится легко.

Даже приведенные выше статистические данные также не соответствуют фактическому положению вещей: поздние смерти от наркоза представляют собой явление несравненно более частое, чем это может казаться на основании подсчета отдельных их описаний. И если подобные сообщения встречаются не так часто, то это объясняется двумя об-

стоятельствами: или хирург не нашел в себе мужества опубликовать такое наблюдение, или он не установил зависимость смерти больного от токсического действия наркоза.

В последние годы было отмечено особое предрасположение к поздним смертельным последствиям наркоза при определенной группе заболеваний: септических заболеваниях брюшной полости, в особенности аппендикулярных абсцессах, внутрибрюшных заболеваниях с расстройствами циркуляции крови (всевозможные ущемления и перекручивания).

Зиппель (Sippel) на этом основании высказал предположение, что при наркозном отравлении имеют значение аутолитические процессы, возникающие вследствие расстройств циркуляции.

Другие авторы [Штирлин (Stierlin)] считают, что частота поздних смертей от наркоза среди больных с поражениями органов брюшной полости воспалительного характера или ущемлениями находится в связи с поступлением в кровь бактериальных токсинов и продуктов распада гнойных клеток. Последние увеличивают ядовитое действие наркотика или повышением коэфициента абсорбции, или уменьшением сопротивляемости клеток паренхимы по отношению к наркотическому веществу.

Мы считаем, что острые и хронические воспалительные процессы органов брюшной полости, помимо хорошо известной и понятной всем связи с печенью, вызывают постоянные изменения в организме в виде его интоксикации, причем токсины не обязательно должны итти через кровь, а могут поступать частично также и через лимфатическую систему. В детском возрасте к тому имеется больше возможностей, так как лимфатическая система у детей более выражена и более чувствительна, чем у взрослого; отсюда, быть может, и понятна большая частота поздних смертей у детей после наркоза.

При этих условиях ясно, что в каждом случае воспалительного процесса в органах брюшной полости мы обязаны думать о выносливости печени по отношению к общему наркозу, который в принятых дозах является для нее, конечно, вторым ядом.

Эти соображения сохраняют силу для обоих господствующих наркотиков — как для хлороформа, так и для эфира, ибо установлено, что только неглубокий и непродолжительный эфирный наркоз имеет преимущество перед хлороформом в отношении менее выраженных токсических повреждений паренхиматозных органов. В литературе встречается много сообщений клинического и экспериментального характера, подтверждающих положение о ядовитом действии эфирного наркоза на внутренние органы, по преимуществу печень и почки. Ряд авторов [Келли, Балкаузен, Майдич (Kelly, Balkhausen, Maidisch) и др.] сообщили о поздних смертях, связанных с применением эфирного наркоза.

Ясно, что мысль о безвредности эфирного наркоза должна быть раз навсегда оставлена. Еще раз повторяю, что старые клиницисты прекрасно это понимали уже давно, и не этим ли объясняется беспомощный вздох покойного Кера (Kehr), когда он писал: «Тот врач будет счастливым лапаротомистом, который найдет средство для наркоза, не обладающее опасностями ни хлороформа, ни эфира». Это замечание Кера, сделанное им в 1912 г., с моей точки зрения, и было наиболее объективной оценкой наркоза после пройденного им пути в течение последних нескольких десятков лет. На самом деле, к этому времени только оглушающий эфирный [Зюдек (Südek)], хлор- и бромэтиловый наркоз мог считаться сравнительно безопасным.

Не удивительно поэтому, что в послевоенный период в хирургии снова встает вопрос борьбы за обезболивание, ибо то, что вызывало восторг и изумление много лет назад, теперь уже далеко не удовлетворяет нас. Мы не хотим мириться с той смертностью, которая установилась у нас за это время после известного рода хирургических воздействий и заболеваний, и в той части, где смертность зависит от несовершенства и вредности наркоза, стремимся ее снизить.

Закипела работа в различных направлениях... Снова поднят вопрос о предоперационной подготовке больного и о послеоперационном уходе за ним, изучаются расстройства организма в связи с хирургической операцией. Отыскивают новые средства для общего наркоза — более безопасные, более верные, совершенствуют при посредстве различной аппаратуры старые, испытывают дальнейшие комбинации старых и новых средств и, наконец, разрабатывают и уточняют способы местной анестезии и т. д.

Не проходит буквально ни одного сколько-нибудь значительного научного собрания, чтобы не обсуждались вопросы наркоза в плоскости новых достижений. Это ли не показывает, как велико стремление разрешить вопрос обезболивания в настоящее время?! Хирург ищет для наркоза средство не только совершенно безопасное, но и простое по технике его применения, дешевое, доступное.

Современные средства для наркоза как будто бы обогатились новым ценным приобретением, известным под именем авертина. На нем я хотел бы остановиться несколько подробнее.

Новое наркотическое средство, вышедшее в свет в 1927 г. и названное впоследствии авертином, по химической структуре представляет собой трибромметиленалкоголь. О клиническом испытании его в том же 1927 г. было доложено на съезде немецких хирургов. С тех пор это средство подвергалось всестороннему изучению: его проверяли в сравнительном эксперименте на животных [Айхгольц (Eichholz)], исследовали его фармакологические свойства — резорбцию и дозировку [Штрауб (Straub)], изучали его влияние на состояние сосудистой системы (Киллиан), сердца, дыхания, нервной системы и т. д. В конце концов, к настоящему времени накопилось порядочное количество данных, характеризующих положительные и отрицательные стороны авертина.

К ректальному наркозу со времени первого его предложения Пировым (1847) обращались неоднократно. В 1913 г. в последний раз перед введением авертина ректальный наркоз пробовали Гватмей и Суттон (Gwatmy, Sutton) в виде эфирно-масляного наркоза. Результаты были отрицательные и он был снова оставлен. Теперь для ректального наркоза мы применяем авертин. При оценке этого наркоза, по данным литературы, которая представляется в настоящее время, несмотря на короткий период его применения, очень значительной, трудно составить себе представление о действительных качествах средства, ибо, наряду с положительными отзывами о свойствах нового наркотика, имеется уже порядочное количество сообщений о смерти от самого наркоза. Киллиан собрал 33 таких случая. К настоящему времени количество смертей от авертинового наркоза выросло, вероятно, до очень больших цифр, ибо сообщения о них не только не перестают появляться в печати, но даже заметно участились. Хотя защитники авертинового наркоза и оспаривают в некоторых из приведенных случаев действительную связь смертельного исхода с наркозом, все же свое впечатление эти сообщения оставляют.

К отрицательным сторонам этого наркоза относятся следующие: необходимость разового введения в организм всей предназначенной для

усыпления дозы препарата при невозможности его обратного удаления в случае осложнения, трудность дозировки, внезапное падение кровяного давления, коллапс, асфиксия, продолжительный сон с опасностью аспирации слизи после наркоза и совершенное противопоказание его при болезнях печени и почек [Нордман (Nordmann)]. Некоторые [Борхард (Borchardt)], кроме того, не советуют его применять и при кишечной непроходимости.

В конце концов, авертиновый наркоз даже и защитниками его далеко не рассматривается как наркоз выбора; по мнению Мюзама, он никогда не получит этого значения, и применение его ограничится 10% других методов обезболивания. Киллиан склонен отвести этому наркозу соответствующее место только в ряду второстепенных наркотических средств, назначаемых для успокоения больных в малых дозах, дающих спокойный сон перед операцией (Dämmerschlaf).

Зауербрух (Sauerbruch), по инициативе которого химическая фабрика и начала свои работы по отысканию нового средства для наркоза, в прениях на съезде (1927) отозвался об авертине примерно в таких выражениях: «Едва ли наркоз можно считать хорошим, если больной после простой и непродолжительной операции спит несколько часов синюшный и отечный, как уремик». Он имел три смертных случая.

Вероятно, медицина переживала в это время знакомую нам в истории наркоза пору увлечения авертином. Время показало, что эти увлечения оказались беспочвенными.

Что касается закиси азота, ацетилена, этилена или комбинации этих газов с кислородом, известных под общим названием «газ», то они хотя и имеют много положительных сторон, особенно в сочетании с основными наркозами и местной анестезией, но мало доступны для широкого использования вследствие дороговизны аппаратуры и трудности получения газа. Кроме того, врач-анестезист должен в совершенстве изучить технику сложной и капризной аппаратуры, применяемой для подачи газа и кислорода под повышенным давлением, обслуживание которой мешает непосредственному наблюдению за больным, его пульсом, дыханием, цветом лица. Газовые наркозы могут быть опасными: иногда испаряющийся анестетик проходит по трубке, предназначенной для воздуха. Имеют место взрывы газа от искр, ошибочное введение анестетика в пищеварительный тракт вместо дыхательного.

Теперь остановимся вкратце на истории развития и перспективах интратрахеального наркоза. Впервые интратрахеальное введение анестезирующего вещества (хлороформа) через трахеотомическое отверстие было применено Н. И. Пироговым (1847) в опытах на животных. В 1871 г. Тренделенбург начал применять методику Н. И. Пирогова у людей, чтобы избежать затекания крови в трахею при операциях на верхних дыхательных путях.

В 1880 г. Мак Нэн после опытов на трупах впервые применил интубационный наркоз у больного, которого он оперировал по поводу рака языка. Металлическая трубка вводилась хирургом через рот на ощупь. Позднее, в 1887 г., Дуайер усовершенствовал методику интубации у детей на ощупь, что сделало этот способ проведения трубки общедоступным.

В 1901 г. Кун использовал для интубации гибкую трубку, свернутую в виде спирали. Трубка вводилась в трахею через рот с помощью мандрена. Эфир или хлороформ вводились в трахею по каплям через воронку, которая вставлялась в наружный конец трубки. В России аппарат Куна употреблялся в ряде клиник при операциях на верхних дыхательных путях. В 1913 г. Д. Баталин из клиники В. М. Мыша

опубликовал на основании своих наблюдений и данных литературы статью о тубаже гортани, в которой описывает технику интубации через рот на ощупь. С тех пор дальнейшая разработка и усовершенствование методики интратрахеального наркоза привели к широкому применению его в наши дни, как в крупнейших клиниках Москвы (клиника, руководимая Бакулевым, Институт имени Склифосовского — Арапов, Петров, Розанов), Ленинграда (клиника, руководимая П. А. Куприяновым), Киева и других городов Советского Союза, так и за рубежом.

За последние годы вышли в свет две монографии, посвященные технике и практическому применению интубационного наркоза: в 1948 г. — М. С. Григорьева и М. Н. Аничкова — «Интратрахеальный наркоз в грудной хирургии» (из клиники, руководимой Куприяновым) и в 1953 г. — Е. Н. Мешалкина — «Техника интубационного наркоза» (из клиники, руководимой Бакулевым).

Основными преимуществами интратрахеального обезболивания являются следующие: 1) использование для газообмена почти всей поверхности трахеобронхиального дерева; 2) возможность быстрого перевода больного на искусственное дыхание при повышенном давлении (управляемое дыхание в случаях двустороннего пневмоторакса); 3) удаление слизи и гноя из больного легкого, что препятствует их затеканию в здоровое легкое; 4) подавление кашля, устранение рвоты и западения языка.

К недостаткам интратрахеального наркоза относятся: 1) сложность аппаратуры, требующая совершенного знания ее анестезистом; 2) наблюдаемые нередко кровотечения из задней стенки глотки и гортани вследствие их повреждения введенной трубкой; 3) добавочное отравление алкалоидами (кураре, кокаин), применяемыми для устранения гортанных рефлексов; 4) эмфизема средостения и разрывы легкого при введении в трахею газов под слишком высоким давлением; 5) отмечаемые нередко последующие легочные осложнения.

Теперь о внутривенном наркозе. Внутривенное введение гедонала и перноктона не может пока найти широкого применения как мало изученное, а введение первого, кроме того, и как очень сложное. К настоящему времени о внутривенном наркозе имеется ряд сообщений [Шмиден и Зебенинг, Альке, Габерер, Шнейдер, Зольферт, Гартунг (Schmieden u. Sebening, Alke, Haberer, Schneider, Solfert, Hartung)], по которым можно судить, что перноктон необходим скорее тоже в качестве подсобного наркоза. Большие дозы дают сильное возбуждение и опасны. Габерер и Гартунг имели смертные случаи. Быстрое введение 10% водного раствора может вызвать падение кровяного давления с параллельно идущим расстройством дыхания (коллапс).

В последнее время внимание хирургов Америки и Западной Европы привлекают препараты ряда барбитуровой кислоты (амитал, пентотал, эвипан-натрий и др.).

Многочисленные наблюдения над применением внутривенного наркоза с помощью этих препаратов до сих пор не дали устойчивого результата, который позволил бы ввести их в широкое употребление.

Мы в согласии с Альбрехтом предъявляем к наркозу следующие требования:

1) наркотическая доза должна существенно отличаться по величине от летальной дозы;

2) наркоз не должен раздражать слизистую дыхательных путей;

3) наркоз не должен оказывать влияния на кровяное давление, объем циркулирующей крови, на жизненный объем легких и обмен веществ.

Только исходя из этих требований, можно путем проверки данного вещества определить пригодность его для наркоза. При этом необходимо придавать особое значение еще индивидуальному фактору, т. е индивидуальной восприимчивости или чувствительности данного больного к данному наркотическому средству. Управляемость наркозом, т. е. возможность ослабить его или, наоборот, усилить в зависимости от состояния сердечно-сосудистой системы или дыхательного аппарата, возможность быстро прервать наркотизирование при угрожающих явлениях, играет также колоссальную роль в оценке того или другого наркотического вещества, независимо от того, каким путем оно достигает центральной нервной системы.

Альбрехт совершенно отвергает новейшие средства неингаляционного наркоза поскольку управлять этим наркозом невозможно; учесть при них индивидуальную сопротивляемость организма и, следовательно, установить правильную дозу также невозможно.

Хирург ищет средства, которые он мог бы употреблять при экстренных операциях у сердечных больных, не вызывая тяжелого расстройства. На этот вопрос автор не может дать ответа, ибо не только старые средства, как хлороформ и эфир, но и новейшие из ряда неингаляционного наркоза оказывают вредное влияние на сердечно-сосудистую систему.

Проф. Жоров выявил экспериментально и клинически все положительные стороны гексеналового наркоза. Однако факты, которые он приводит, скорее говорят против внутривенного наркоза, чем в его защиту: из 360 больных, оперированных в клинике имени акад. Бурденко под гексеналовым наркозом, погибло 8 человек. Унгер имел 2 смертельных исхода на 200 случаев гексеналового наркоза, Бакус — тоже 2 на 165 случаев этого наркоза. Сводная статистика Аншюца и Бетцнера, в которой резко уменьшены цифры смертности при гексеналовом наркозе (1 : 25 000), вряд ли более правдиво отражает действительное положение вещей, чем собственные наблюдения авторов. Из осложнений после гексеналового наркоза, на которые указывают все авторы, следует отметить прежде всего возбуждение, отмечаемое примерно в 15% всех наших случаев.

Мы на собственных, правда, немногочисленных, наблюдениях над гексеналовым наркозом отмечали возбуждение главным образом в виде движений конечностями еще в начале наркоза, как только больной терял сознание. Такое раннее возбуждение мы встречали большей частью у лиц крепкого сложения в возрасте от 30 до 50 лет, злоупотреблявших алкоголем.

До какой степени могут доходить явления возбуждения, можно видеть из случая, описанного Жоровым: «Больная после спленэктомии, произведенной под гексеналовым наркозом. Через 40 минут после операции наступило сильнейшее возбуждение: больная пыталась соскочить с кровати, производила резкие движения конечностями и пр. Вскоре наступила смерть при явлениях падения сердечной деятельности. На аутопсии — брюшная полость переполнена кровью. Источник кровотечения не обнаружен; повидимому, произошел срыв одной из лигатур, наложенных во время операции».

Тошнота, рвота, головные боли довольно часто встречаются в послеоперационном периоде неингаляционного наркоза. На асфиксию, наступающую в первые 2—3 часа и продолжающуюся после операции, указывает целый ряд авторов (Жоров, Кадьян, Березнеговский и др.). У некоторых больных, оставленных в палатах без надлежащего надзора, в результате асфиксии наступала смерть.

Насколько гексенал, самый распространенный в Советском Союзе из всех препаратов для внутривенного наркоза, может служить основным наркотическим средством, иллюстрируют данные, приведенные в диссертации Жорова. Из 300 операций в 56 случаях, т. е. почти в 18,5%, к гексеналу приходилось добавлять эфир; если принять в расчет только более сложные операции на желудке, желчных путях, то процент достигает 25 и более.

Итак, почти при 1/4 всех операций, начатых под гексеналовым наркозом, приходится добавлять старое наркотическое средство — эфир. Жоров совершенно справедливо рекомендует при гексеналовом наркозе иметь одного специального наркотизатора, второго помощника для наблюдения над деятельностью сердца и дыхания и третьего человека в палате для устранения осложнений — асфиксии, судорог, которые могут возникнуть во время послеоперационного сна.

Как же должен поступить хирург на периферии, если он производит 5—6 операций в один операционный день?

Проблема электронаркоза, выдвинутая Ледюком (1902), не получила своего практического разрешения; метод же не вышел за пределы лабораторного исследования.

Приведенная мной историческая справка и критическая оценка существующих методов общего обезболивания показывают, что идеального наркоза до настоящего времени не найдено. По исследованиям последнего времени, помимо приводимых мной ниже, даже легкие виды наркоза (этилен), действующие в течение очень небольшого промежутка времени (полчаса), влияют на кислородсвязывающую силу крови (кислородный обмен в крови), почему операция, сделанная под местной анестезией, и сопровождающая ее кровопотеря не имеют такого влияния на организм, как кратковременный, самый легкий наркоз сам по себе без всякой операции [Джэтс и Рейн, Питт (Jates a. Raine, Pitt)].

Наш исторический очерк обезболивания был бы неполным, если бы мы не остановились кратко на описании гипотермии или искусственного снижения температуры тела животного и человека. С помощью такого искусственного охлаждения создается особая реактивность организма, которая повышает его выносливость к кислородному голоданию и сохраняет жизнеспособность при тяжелых травмах и интоксикациях.

В обычных условиях снижение температуры тела у высших животных вызывает компенсаторную реакцию секернирующих адреналин симпатических ганглиев, что усиливает процессы обмена и теплообразования (сужение сосудов, депонирование крови, озноб и т. п.). Отсюда вытекает, что для того чтобы снизить температуру тела у человека на 4—6° и более (по Цельсию), необходимо, с одной стороны, парализовать путем дачи химических препаратов[1] симпатические центры терморегуляции, а с другой — подвергнуть человека охлаждению, обернув в двуслойное резиновое одеяло, внутри которого циркулирует холодная вода.

За последние годы проблема гипотермии разрабатывается рядом крупных зарубежных хирургов (А. Дольотти, Е. Чикатто и др.). У нас в стране она изучается в клиниках, руководимых А. Н. Бакулевым, В. Н. Шамовым, П. А. Куприяновым, И. С. Колесниковым, Ф. Г. Угловым, а также в Институте хирургии имени А. В. Вишневского.

---

[1] Для подавления деятельности теплорегулирующих центров больным назначаются внутрь производные фенотиазина — фенерган, дипаркил и ларгактил.

Опыты с гипотермией на животных и клинические наблюдения показали, что при охлаждении тела до 30—31° полностью теряется сознание (глубокий наркоз). В этих условиях в силу замедления процессов окисления можно производить различные операции в грудной полости, особенно на сердце и сосудах, в течение более длительного времени, чем при обычном наркозе без гипотермии. Дольотти приводит случай операции ребенка в состоянии гипотермии; остановка сердца на 10 минут не отразилась на больном после его пробуждения. Ни в одном случае до применения гипотермии не был достигнут возврат к жизни после остановки сердца более чем на 5 минут. К настоящему времени в зарубежной литературе описано более 1000 крупных операций у больных с применением гипотермии; летальность не превышает 10%.

ГЛАВА II

РАЗВИТИЕ МЕТОДА

Местной анестезией я заинтересовался с самого начала моей врачебно-хирургической работы. Я широко применял этот метод в сельской практике и уже тогда оценил его особое значение именно в этих условиях. Много лет назад при защите диссертации на степень доктора медицины (1903) я выдвинул положение о роли местной анестезии в сельской практике.

По мере роста и расширения моей хирургической работы росли и ширились мои достижения в области местной анестезии. Однако до 1922 г. они, вероятно, не выходили за пределы обычных возможностей применения этого метода. При этом я должен заметить, что к этому времени метод Реклю-Шлейха был совершенно дискредитирован как метод широких возможностей вследствие целого ряда его отрицательных сторон, и в течение этих двух десятков лет, пока я продолжал интересоваться местной анестезией, наблюдая и изучая ее в клинике, успела пышно расцвести методика проводниковой анестезии. Несмотря на это, я всю свою работу вел на базе метода инфильтрационной анестезии. Этот метод, хорошо известный всему врачебному миру, не получил широкого распространения потому, что в том виде, как он предлагался его наиболее горячими защитниками Реклю и Шлейхом, он содержал в себе много неточного, недоговоренного, что не могло не тормозить его развития.

Если на всем протяжении своей хирургической работы я не переставал интересоваться местной анестезией, то 1921 г. был поворотным моментом в моих воззрениях на значение общего наркоза для операций, в особенности для операций в брюшной полости. С этого времени я стал на путь упорной, систематической разработки местной анестезии с твердым намерением найти способ во что бы то ни стало избавиться от необходимости пользоваться общим наркозом.

Изучив состояние вопроса об обезболивании при хирургических операциях, учтя результаты наших наблюдений несистематического применения местной анестезии в клинике в прошлом, я стал на следующую принципиальную позицию.

В клинике всякий метод обезболивания может встретить свои противопоказания. Наиболее ценным будет тот метод, который этих противопоказаний будет иметь меньше, чем другие методы.

Но мы сейчас сознаем и впредь будем помнить, что невинным и безупречным не может быть ни один способ общего наркоза, раз

действующее начало должно пройти через кровь и так повлиять на центральную нервную систему, чтобы важнейшие ее отделы (головной и спинной мозг) пришли в состояние преходящего паралича. Это не может пройти бесследно для человеческого организма. Состояние это связано с полной потерей сознания и чувствительности, произвольных и многих рефлекторных движений, значительным изменением функций сердца, легких и других внутренних органов.

Правда, в большинстве случаев человеческий организм справляется с требованиями, предъявленными ему наркозом. Но, во-первых, мы не знаем, насколько и какой ценой, а во-вторых, иногда он с ними не справляется и больной гибнет тут же или спустя некоторое время.

Нашим идеалом было и всегда будет обезболивание самого места операции, по возможности без сопутствующего повреждения остальных отделов человеческого тела.

С этой точки зрения, очевидно, надо считать необходимым обратиться к методам местной анестезии, и притом именно к тем из них, которые наиболее точно отвечают последнему требованию — не повредить человеческого тела в стороне от места операции, в особенности, когда дело касается жизненно важных органов.

Таким образом, положив в основу требований к обезболиванию при операциях принцип обезболивания самого места операции, по возможности без сопутствующего повреждения остальных отделов человеческого тела, мы и занялись разработкой именно такого метода. Тогда мы ясно понимали, что инфильтрационная анестезия в том виде, как она есть, как она понята всеми, не может, действительно, иметь реальное значение для больших операций, а следовательно, и не может претендовать на значение широко применяемого метода. В то же самое время было ясно, что система проводниковой анестезии далеко не оправдала возлагавшихся на нее надежд, ибо постепенно выяснилось, что проведение этой анестезии являлось довольно сложной операцией, при которой метод анестезии зачастую оказывался труднее самой операции. Выполняя задачу подкожной закрытой блокады нервов, она никогда не дает уверенности в успехе проделанной процедуры, ибо точность проекции того или другого нерва у человека часто варьирует в зависимости от его конституции, развития подкожного жирового слоя и других индивидуальных особенностей. Бесконечное количество схем и проекций нервов, нужное для выполнения анестезии, трудно запомнить даже людям, хорошо знакомым с анатомией. Некоторые методы проводниковой анестезии, которые были связаны с блокадой нервов по близости от центральной нервной системы (спинной мозг), признаны опасными и теперь почти оставлены, причем это обстоятельство сопровождалось новым лозунгом авторов: «Прочь от центра!».

Далее, существуют методы проводниковой анестезии, применение которых сопряжено с возможностью сопутствующего ранения крупных сосудов и нервов, почему описание этих методов сопровождается постоянными оговорками и предостережениями. Наконец, закрытое введение сравнительно концентрированных растворов обезболивающих веществ не может быть безразличным в смысле интоксикации.

Сумма перечисленных обстоятельств, вероятно, и была причиной того, что проводниковая анестезия не получила широкого распространения. Отдельные ее методы, оставаясь достоянием лиц, изощрившихся в их проведении, не могли оказать влияния на распространение проводниковой анестезии в целом. Практическое ее применение до сих пор имеет чрезвычайно пестрый характер: оно касается обычно только

отдельных операций, удающихся тем или другим лицам. Этим, однако, мы не хотим сказать, что принцип проводниковой анестезии совершенно излишен, но стремление построить анестезию исключительно на нем мы считаем утопичным, ибо, помимо указанных технических затруднений, которые он несет в себе, иннервация органов человеческого тела так сложна, что на этом пути будут постоянно встречаться неточности и неудачи. Здесь мы в особенности учитывали роль и значение в восприятии чувства боли симпатической нервной системы (Рудницкий) и ее всепроникающий характер. Вот почему нам и кажется, что при окончательном разрешении вопроса о местном обезболивании проводниковой анестезии суждено будет играть лишь подчиненную роль. Жизнь требует для широкого применения метода сравнительно простого, безопасного и удовлетворяющего наибольшее количество возможностей.

Таким образом, сознание несовершенства обоих методов анестезии — как инфильтрационной, так и проводниковой — побуждало нас искать пути, которые обходили бы недостатки того и другого метода.

Мы приступили к переработке инфильтрационной анестезии, т. е. того метода, который к этому времени перестал интересовать почти всех, так все привыкли к основным возражениям против него! Нужно было немало мужества, чтобы заявить в одной из наших работ, что цель ее вернуть интерес к инфильтрационной анестезии.

Три возражения, незыблемо стоявшие в течение всего времени с момента появления на свет инфильтрационной анестезии, сводились к следующему:

1) затруднительность ориентировки в пропитанных раствором тканях;

2) практическая невозможность производить сложные операции, сочетая послойность инфильтрации тканей с необходимым выжиданием момента наступления анестезии в каждом пропитанном слое;

3) необходимость употреблять для целей инфильтрации большие количества раствора и вытекающая отсюда опасность интоксикации.

Эти возражения надо было опровергнуть, прежде чем двигаться дальше.

Что касается первого возражения — о затруднительности ориентировки в пропитанных тканях, то оно, как мне казалось, имеет в значительной своей части просто характер предрассудка, покоящегося на недоразумении. Только неопытный оператор может притти на одно мгновение в смущение при виде пропитанных тканей раны, но указанные ниже преимущества операции немедленно его вознаграждают. Основываясь на своем опыте, я привык считать, что правильное послойное введение раствора с использованием апоневрозов и сращений может только облегчить ориентировку в тканях, а не затруднить ее. Для меня было ясно, что инфильтрацией всегда можно пользоваться не только для облегчения ориентировки, но и для облегчения изоляции органов при их препаровке. Инфильтрация, предпосланная ножу, делает работу последнего легкой. Ниже мы увидим, что в дальнейшей нашей работе это обстоятельство стало для нас еще более ясным и приобрело совершенно исключительное значение.

Второе возражение относительно необходимости выжидания наступления анестезии во всех слоях, за исключением кожи, было главным. Оно находилось в связи с принятым для анестезии положением: «Первое и самое важное правило — ждать после инфильтрации, пока наступит анестезия. Принципиальная ошибка — опыт, полученный при инъекции в кожу, переносить на другие ткани и рассекать их непосредственно после инфильтрации» (Браун).

Этим положением, по моему мнению, и был нанесен главный удар инфильтрационной анестезии, ибо выжидание в течение нескольких минут не может сделать анестезию удобной, в особенности при послойном ведении инфильтрации, и не может ее сделать невинной при употреблении больших количеств раствора, какие иногда могут потребоваться.

Опровергать и это возражение было нелегко. Но к этому времени в моих руках была методика инфильтрационной анестезии, к которой я подошел вначале чисто эмпирическим путем; в дальнейшем, разобравшись в этой методике и вникнув в нее глубже, я обосновал ее и строго научно.

Приведенное выше положение гласило, что нельзя эффект от инфильтрации кожи переносить на другие ткани. Естественно, встает вопрос — почему? Кожа обладает такими структурными особенностями, которые позволяют анестезирующему раствору при ее инфильтрации почти мгновенно притти в соприкосновение с нервами (прямой контакт вещества с нервом).

А нельзя ли в других тканях и органах создать условия для такого же прямого контакта вещества с нервами? Мы подошли в процессе своей работы к мысли о «тугой инфильтрации тканей» и стали держаться ее как определенного принципа, постоянно вкладывая в него именно это содержание, а не относясь к нему, как к случайному моменту.

Принцип охраняет метод, принцип делает метод сильным и в умозрении, и на практике!

Метод инфильтрационной анестезии при своем возникновении не был понят и усвоен врачебной массой как метод прямого контакта вещества с нервом, метод тугой инфильтрации. Основоположники этого метода Реклю и Шлейх не сумели представить его таким. В расплывчатом понимании инфильтрации хирург неизбежно скатывается к необходимости расчета на диффузию вещества. Отсюда — неизбежное выжидание концентрированные растворы, неудачи и т. п. Это непонимание сущности инфильтрационной анестезии и привело к формулировке вышеупомянутого положения о выжидании, к предложению «пропитывания» тканей во всю толщину (Браун) вместо анатомически правильной послойной их инфильтрации.

В дальнейшем наши рассуждения приняли следующее направление: взятое в отдельности положение о необходимости выжидания после инфильтрации само по себе правильно, поскольку оно касается необходимости выжидания полной утраты чувствительности толстыми нервами в условиях их эпиневральной обработки. Но это препятствие не настолько велико, чтобы его нельзя было обойти в динамике метода. Из-за этого препятствия нельзя отказаться от перспектив построения простого и эффективного метода.

Дело в том, что огромное количество наших операций производится без необходимости полной перерезки тех толстых нервов, для которых при их эпиневральной обработке в таких случаях требуется выжидание. Короче говоря, только ампутации в высоких отделах конечностей могут стать препятствием на нашем пути.

Итак, при выработке нашей методики инфильтрационной анестезии основным требованием явился прямой контакт вещества с нервом, и мы стали всегда стараться по возможности выполнять это требование.

Выдвигая такой принцип как primum movens метода, мы, конечно, хорошо понимали, что это только формулировка определенного «руководства к действию» — к технике введения вещества. По существу же мы здесь вовсе не исключаем на все 100% элементов диффузии, ибо при всякой эпиневральной обработке нерва такой элемент диффузии

вещества неизбежно остается. Идеальный прямой контакт вещества с нервом достигается только путем эндоневральной инъекции. Тогда мы увидим, что технически этот контакт с тонкими нервами осуществляется при посредстве тугой инфильтрации тканей; более толстые нервы потребуют некоторого времени, а совсем толстые (n. ischiadicus) потребуют еще большего времени.

Более чем в $^{9}/_{10}$ наших операций в поле зрения оказываются первые два вида нервов. Однако интересно было знать, сколько же времени требует нерв толщины приблизительно обычных нервов туловища для анестезии при нашем методе тугой инфильтрации тканей, когда мы предполагаем, что осуществляется полное его омывание раствором. Чтобы выяснить это наглядно, мы поручили одному из наших сотрудников, А. А. Вишневскому, поставить в этом направлении соответствующие эксперименты на животных. А. А. Вишневский выполнил эту задачу следующим образом: поставив обычный опыт с регистрацией кровяного давления (на курарезированной кошке), он отпрепаровывал n. saphenus, перерезал его и часть центрального конца заключал в кубическую эбонитовую камеру, наполнив ее исследуемым раствором. Раздражения индукционным током, термические и механические, делались выше и ниже камеры. Действие их на кровяное давление измерялось при помощи манометра и записывалось на кимографе. Скорость наступления анестезии регистрировалась, таким образом, по изменению проводимости нерва.

Эти эксперименты показали, что n. saphenus кошки в условиях полного омывания раствором в камере анестезируется примерно в течение 1 минуты.

Установив экспериментально время наступления анестезии чувствительного нерва при его непосредственном соприкосновении с нашим раствором (в камере) мы, таким образом, в известной степени воспроизвели те условия, которые обычно имеются в практике анестезии, так как тугая инфильтрация тканей есть своего рода ванна для нерва. Этим мы оценивали всю важность непосредственного подведения раствора к нерву, благодаря чему последний анестезируется настолько быстро, что к моменту окончания инъекции в том или ином слое (1—2 минуты) он должен уже оказаться нечувствительным. Следовательно, проводя анестезию при перерезке сравнительно толстых нервов, «выжидать», пока наступит потеря чувствительности, не нужно.

Когда же приходится сталкиваться с толстыми стволами нервов конечностей, то здесь могут иметь место два случая: 1) когда нерв только препарируется и 2) когда он перерезается. Для первого случая оказывается достаточным обычное соприкосновение нерва с массивным инфильтратом, а для второго при обнажении нерва в нужном месте требуется еще обработка эндоневральной инъекцией (идеальный прямой контакт).

Таким образом, в условиях нашей тугой инфильтрации тканей мы можем получить анестезию сейчас же после сделанных инъекций.

Это мы и должны были доказать.

Выяснив роль непосредственного подведения раствора к нерву, мы постарались подробнее изучить механизм его осуществления. Для непосредственного подведения раствора к нервам требуется довольно значительное давление. Интересно было ближе выяснить его значение как фактора, вызывающего анестезию (анестезия от давления Шлейха). Для этой цели А. А. Вишневский поставил ряд опытов с прибором, специально им сконструированным и описанным в его работе «Местная инфильтрационная анестезия по способу ползучего инфильтрата».

В своих опытах он выяснил, что максимальное давление внутри желвака в момент инъекции достигает одной атмосферы. Как только прекращается введение анестезирующего раствора, давление в желваке немедленно начинает падать и уже через 2 секунды едва обнаруживается прибором. Из опытов Биберфельда (Bieberfeld) известно, что внутри обычного шлейховского желвака имеется небольшое остаточное давление в 20—50 см водяного столба. Очевидно, это есть то давление, ниже которого вообще прекращается дальнейшая инфильтрация инъицированной жидкости. Несомненно также, что величина этого внутреннего давления зависит от того, в какой участок тела инъицируется анестезирующий раствор.

Для нас не представляло непосредственного интереса более точное определение этого давления, так как опыты, произведенные Биберфельдом с нервом кролика, показали, что давление даже в 150 см водяного столба само по себе еще недостаточно, чтобы остаточное давление в желваке могло быть признано фактором, непосредственно вызывающим анестезию.

Кратковременное же поднятие давления, которое имеет место внутри желвака в момент его образования, надо полагать, мало влияет на ускорение наступления анестезии.

Еще Дукески (V. Duceschi) показал, что длительное воздействие маленьких грузов на нерв вреднее, чем кратковременное воздействие больших грузов, даже периодически повторяемое. Таким образом, нужно отметить, что хотя тугая инъекция не приводит к столь же тугому желваку, однако повышение давления в момент инъекции ведет к более скорой инфильтрации тканей, а следовательно, к увеличению площади проникновения анестезирующего раствора, возможно, еще в неизмененном виде, чем достигается более равномерное его действие. Вовсе не безразлично, вводить ли в определенный участок тела некоторое количество анестезирующего раствора в возможно короткий промежуток времени под более или менее значительным давлением или в течение значительного времени под давлением, мало превосходящим остаточное давление желвака.

В первом случае явления диффузии и абсорбции в период распространения раствора отступают на второй план перед механическим переносом вещества раствором, тогда как во втором случае эти явления могут извратиться и дать уже несколько иной эффект (А. А. Вишневский).

Итак, в нашем методе давлению следует придавать значение главным образом фактора, способствующего подведению раствора к нерву.

Дальше мы приступили к переработке классического правила инфильтрационной анестезии — п о с л о й н о с т и, так как считали, что и в это представление должна быть внесена известная четкость, раз дело касается использования послойности в методе анестезии.

При рутинном понимании послойности на практической почве получались самые неожиданные результаты. Например, хирург оперирует, ведя анестезию как будто бы правильно, послойно, а больной не перестает реагировать на его манипуляции жалобами на боль. Это наблюдается всюду, но чаще всего в поверхностных слоях (подкожная жировая клетчатка), в особенности у полных больных, главным образом там, где имеется много нервов с характером перфорирующих ветвей. Вполне понятно, что как бы идеально мы ни инфильтрировали подкожную клетчатку у полного субъекта, здесь всегда могут быть недочеты в пропитывании наиболее глубоких слоев жира. Концы перфорирующих веточек, погружающиеся в жир и кожу, при этих условиях окажутся хорошо

пропитанными, а места их выхода из глубжележащего слоя будут пропитаны хуже. К этому нужно прибавить возможность появления боли в момент вытягивания этих нервов, при раздвигании подкожной жировой клетчатки, препаровки, причем боль эта будет иметь своим источником раздражение тех участков нерва, которые находятся под следующим слоем, чаще всего апоневрозом (рис. 1). Этим и объясняется, вероятно, плохая «сдача экзамена» шлейховской «послойностью» в былые времена при анестезии паховой грыжи. Жировая клетчатка была болезненна, что и вызвало предложение Кушинга (Cusching) скорее

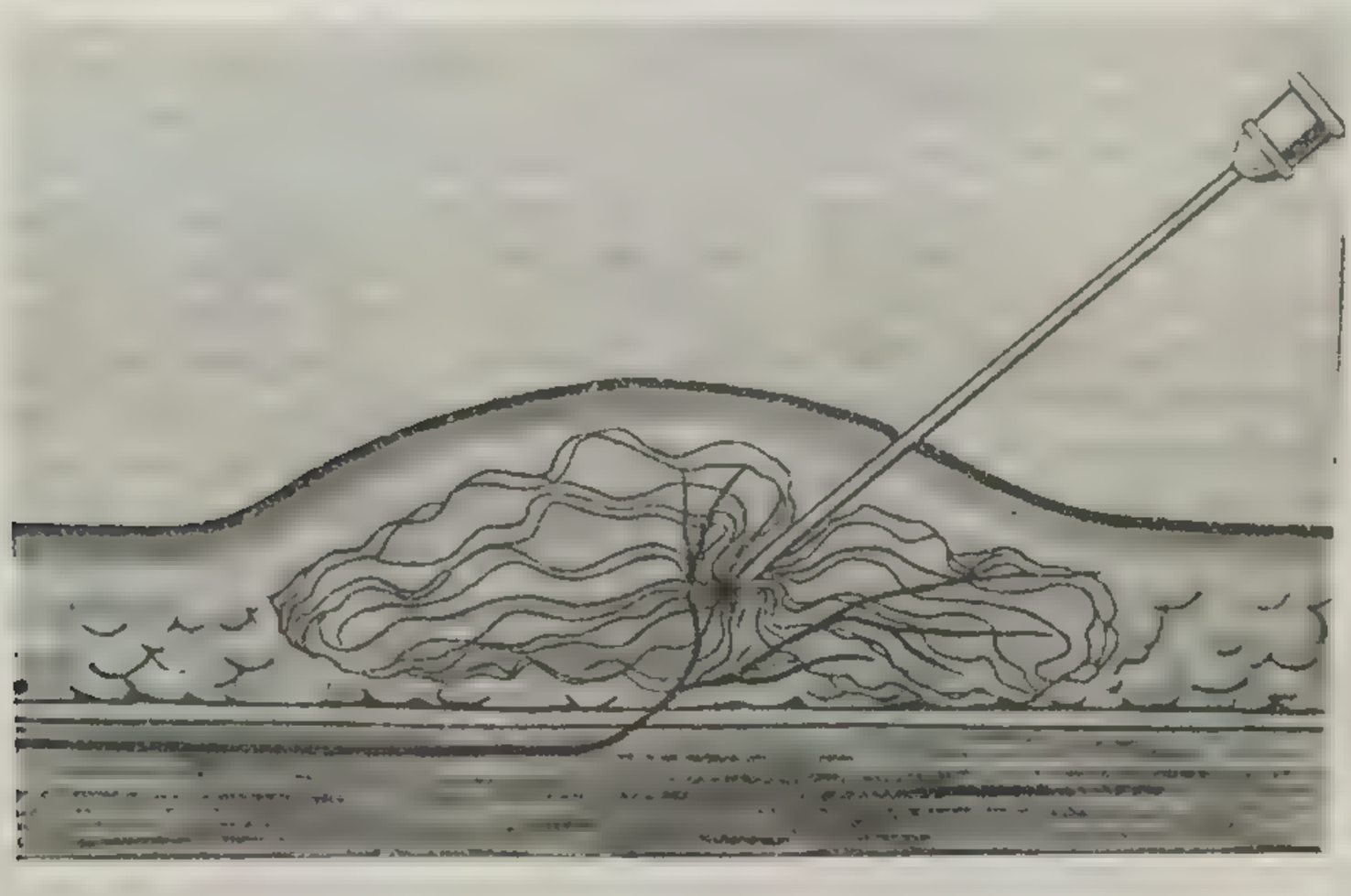

Рис. 1. Пропитывание погружающихся в жировую клетчатку и кожу перфорирующих концов нерва.

вскрывать паховый канал и впрыскивать раствор эндоневрально в n. ileoinguinalis — коррекция, предусматривавшая частный случай анестезии при паховых грыжах. Она не имела никакой тенденции к обобщению и, разумеется, не нашла последователей.

Наша критика обычно понимаемой послойности вносит в нее существенно важную методическую поправку следующего рода: *произведя надлежащую тугую инфильтрацию того слоя тканей, где мы рассчитываем встретить перфорирующие нервы, мы не тотчас же должны производить чистую препаровку следующего слоя, а разглядев кое-где отдельные места его (чаще всего апоневроза), тут же через них должны делать тугую инфильтрацию подлежащего слоя, чтобы блокировать таким образом самые нервы центральнее от участков, еще не утративших своей чувствительности* (рис. 2). Только после этого мы делаем чистую препаровку и широкое обнажение подлежащего слоя.

Конечно, строя свою методику на базе прямого контакта анестезирующего вещества с нервом, мы и послойность введения раствора понимали не иначе, как только в строго анатомическом смысле. Идя к тугой инфильтрации тканей, стремясь всюду создать для нервов и их тончайших концевых разветвлений возможно полное погружение в раствор («ванна» для нервов), мы, естественно, должны были учесть в этом стремлении значение «футлярного построения» человеческого тела, значение апоневрозов, оболочек полостей тела, сращений, оболочек опухолей и т. д. В этих естественных футлярах человеческого тела мы и

рассчитывали всегда осуществить наиболее совершенно при тугой инфильтрации тканей посредственный контакт анестезирующего вещества с нервом. Наш раствор, посылаемый сюда под высоким давлением, при свободном продвижении должен проникнуть в этих условиях ко всем нервам, ибо последние всегда имеют определенное отношение к упомянутым вместилищам, часто получая от их стенок свои влагалища. При этих условиях нет необходимости для подведения раствора к нерву преодолевать более плотные анатомические структуры давлением, повышая его дальше и дальше [Киршнер (Kirschner)].

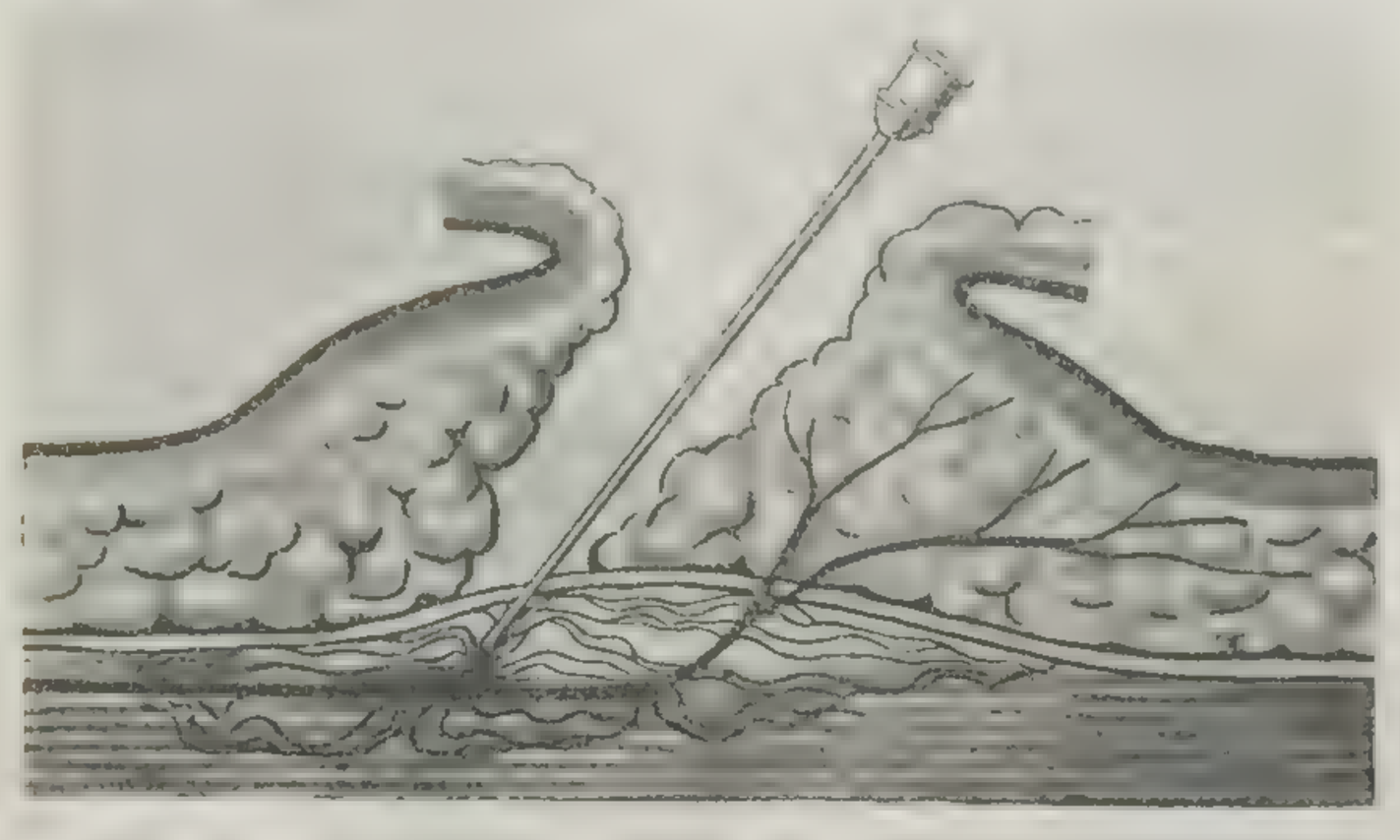

Рис. 2. Впрыскивание раствора под апоневроз для блокирования центральных участков перфорирующих нервов.

Таким образом, мы подошли к идее «ползучего инфильтрата», совершенно видоизменившего то схематическое представление о послойности, к какому мы привыкли. Послойность инъекций в нашем понимании не предполагала и тем более не требовала полного обнажения следующего слоя; связанная с ползучим инфильтратом, она может быть осуществлена и через инъекцию в следующий слой из малейшего участка его обнаженной поверхности.

Итак, стало ясно, что послойность с образованием ползучих инфильтратов в методическом отношении отличается от послойности в обычном ее понимании. Здесь в какой-то момент мы расставались с системой множественных уколов, наносимых на близких расстояниях один от другого, и переходили к системе нагнетания раствора под давлением из 1—2 уколов, иногда сделанных на большом расстоянии друг от друга, для закладывания широкого пласта раствора в тканях.

В дальнейшем мы отметили, что такой пласт раствора при правильном анатомическом его расположении дает возможность ясно дифференцироваться в нем сосудам и нервам, так что представление о затемняющем операционное поле отеке, как оказалось, не имеет под собой решительно никакой почвы. Мало того, выяснилось, что при помощи ползучего инфильтрата, направленного соответствующим образом по определенным анатомическим путям, по определенным футлярам, можно менять экспозицию органа, участка тканей, области, смещая, приподнимая и подавая их в рану. В иных случаях такой тугой ползучий инфильтрат, разрыхляя ткани между органами, так нежно отодвигает

их один от другого, что последующая препаровка ножом идет в совершенно неузнаваемых условиях. Легкость и простота, с какой решаются в таких случаях подчас труднейшие технические задачи, буквально не поддаются описанию. Такая «гидравлическая» препаровка тканей вошла в систему нашего метода, став одним из основных его компонентов и сообщив нашей инфильтрационной анестезии как бы особое качество.

Значение тугой инфильтрации тканей с образованием ползучих инфильтратов не исчерпалось теми особенностями ее, на которые только что было указано. Ползучесть инфильтрата мы решили использовать опять-таки как особое качество его в отношении коррекции слабых мест проводникового блока нервов. Основная тенденция проводниковой анестезии — найти нерв иглой при помощи укола через кожу и остальные ткани, иногда ценой риска поранить важные органы, — нам казалось, может быть видоизменена в нашем методе.

Пользуясь ползучестью инфильтрата как особым его свойством, мы имеем возможность послать раствор из наиболее индиферентного места к нерву, не думая о необходимости подводить иглу к нему вплотную: раствор сам найдет нерв. Учитывая особенности строения человеческого тела, где часто резкие анатомические границы связаны с незначительными пространственными отношениями между областями, мы предвидели возможность передвижения ползучего инфильтрата из одной области в другую по определенным анатомическим путям.

Претворение этой мысли в дело в корне перевернуло всю нашу прежнюю работу и помогло окончательно оформиться нашей методике, на основе которой мы и построили все наши отдельные способы обезболивания при различных операциях. *Она явилась для нас соединением положительных качеств того и другого вида анестезии — проводниковой и инфильтрационной — с устранением их отрицательных сторон.* Мы имеем теперь метод, в котором тугая инфильтрация тканей дает нам возможность избежать основного недостатка инфильтрационной анестезии — выжидания, которого здесь не требуется, так как раствор непосредственно подводится к нерву давлением без расчета на диффузию вещества, а ползучесть инфильтрата часто позволяет посылать его по нужному направлению из индиферентного пункта без риска повредить иглой тот или иной орган, как это может случиться при проводниковой блокаде.

Теперь нам оставалось в свете нашей методики опровергнуть третье возражение против инфильтрационной анестезии. Третье возражение касалось как необходимости употреблять при сложных операциях большие количества раствора, так и вытекающей отсюда опасности интоксикации. Конечно, большие, сложные операции при системе тугой инфильтрации тканей должны потребовать большего количества обезболивающего раствора. Мы решили с самого начала прямо взглянуть в глаза этому обстоятельству и тут же его разрешить, используя наиболее благоприятные условия фармакодинамики действующего вещества и его растворителя. Исходя из классического опыта Вейганда (Weigand), по которому большая доза кокаина в слабых растворах не вызывает отравления, мы берем прежде всего слабый раствор новокаина, вводим его частями в течение всей операции и в огромном большинстве случаев тут же выводим обратно, когда анестезия уже наступила. Таким образом, количество раствора, применяемого для обезболивания, совершенно не отвечает тому, какое остается в теле больного для окончательного всасывания. Далее, учитывая значение содержащих кальций солей рингеровской жидкости в борьбе организма с последствиями травмы (школа Лексера), мы растворяем новокаин в растворе Рингера

и прибавляем к раствору адреналин в минимальных дозах. На 100 мл 0,25% раствора новокаина (на рингеровском растворе) мы прибавляем 2—3 капли адреналина (1 : 1000). Этим раствором мы стали пользоваться, вводя его иногда в очень больших количествах, не наблюдая интоксикации и получая, как правило, идеальное заживление операционной раны.

Наш способ, таким образом, состоит в послойной тугой инфильтрации тканей с образованием ползучих, иногда направляющихся навстречу друг другу, сливающихся инфильтратов, окружающих нужный для операции орган или участок тканей. Кожа, как правило, анестезируется отдельно. Применяя большие количества жидкости в условиях строго анатомического ее введения под кожу, фасции, апоневрозы, в предбрюшинную клетчатку, а также в дупликаторы брюшины, мы преследуем цель блокировать нервы путем непосредственного соприкосновения с ними вещества раствора, а не рассчитываем подвести к ним это вещество путем диффузии. Это обстоятельство и дает нам возможность производить во всех слоях рассечение тканей без выжидания, пользуясь во время операции поочередно ножом и шприцем.

Ползучий инфильтрат, посланный по определенным анатомическим путям, позволяет, когда нужно, осуществить обезболивание по принципу проводниковой блокады нервов без точного отыскивания их иглой; им же мы пользуемся иногда и для получения экспозиции органов, более выгодной при операции. Если анатомические свойства тканей данной области не позволяют создать ползучий инфильтрат (стопа, кисть, пальцы и др.) или если патологоанатомические изменения тканей не допускают их непосредственной инфильтрации, то раствор вводится в стороне от места будущего разреза с целью произвести здесь массовое блокирование нервов («короткая блокада нервов») и дальше пропитать область операции путем диффузии раствора. Здесь необходимо выжидание.

По этой методике и работает в настоящее время наша клиника в различных областях хирургии.

Итак, наша система родилась из двух методов анестезии — инфильтрационной и проводниковой. Приступая к ее разработке, мы ясно отдавали себе отчет в том, что в инфильтрационной анестезии имеются черты гениального предвидения перспектив и возможностей местного обезболивания; эта анестезия дала основу для всех видов его последующего развития. Но Реклю и Шлейх все же не создали законченного метода, годного для широкого практического применения. С другой стороны, и проводниковая анестезия, применявшаяся в разнообразных областях человеческого тела, также, повторяю, не являлась ценным, универсальным методом. Вот почва, с которой мы начали свои исследования и на основе которой создали наш метод местной анестезии.

ГЛАВА III

НАШИ РАСТВОРЫ И ИХ ПРИГОТОВЛЕНИЕ

К раствору, применяемому нами в настоящее время, мы подошли в результате наблюдений, опыта и экспериментов. Учитывая опасность гемолиза и отравления, мы почти не пользовались раствором новокаина в дестиллированной воде. Анестезирующий раствор, приготовленный на физиологическом растворе NaCl в обычной прописи или гипотоническом, как мы могли убедиться, обладает некоторыми недостатками. Применяя этот раствор, мы иногда в ближайшие дни после операции наблюдали небольшие симптомы интоксикации. Кроме того, и местно, в самой ране, наблюдались некоторые недочеты заживления, правда, исчезавшие обычно спустя 2—3 дня (покраснение кожи по краям раны). Это обстоятельство, нам казалось, было обусловлено расстройствами физико-химических отношений в тканях. В то же время растворы, содержащие соли кальция и калия в физиологической концентрации, отличаются целым рядом выгодных преимуществ, к которым относятся:

1) бактерицидность растворов, содержащих кальций и калий [опыты Ритшеля и Штрика (Ritschel, Striek)];

2) стимулирующее влияние солей кальция на организм в целом, что уже давно известно;

3) стимулирующее влияние калия на сердечную мышцу;

4) роль ионов калия в эффекте обезболивания, — их свойство быстро, энергично разрыхлять мембраны нервных клеток и волокон, что ускоряет контакт анестезирующего вещества с нервными элементами и повышает тем самым эффективность наших слабых растворов.

Эти данные еще более подкрепили наши положения при пользовании рингеровским раствором.

По Трейенфельзу (Treuenfels), для медицинских целей употребляются две различные модификации этого раствора:

1.			2.		
NaCl	. . .	7,5	NaCl	. . . .	9,0
$CaCl_2$	.	0,125	$CaCl_2$	. . . .	0,24
KCl	. . . .	0,075	KCl	. . .	0,42
$NaHCO_3$	. .	0,125	$NaHCO_3$	. . .	0,3
Aq. destill.	. .	1000,0	Aq. destill.	. .	1000,0

Вначале мы пользовались первым составом для вливаний и клизм, а второй употребляли в качестве растворителя для новокаина. Однако вскоре выявился недостаток этих прописей. Высокое содержание солей калия иногда вызывало сердечные припадки у больных, вообще стра-

давших сердечными заболеваниями, а щелочь, как мы могли убедиться, способствует разложению новокаина и адреналина. Вследствие этого мы стали применять в качестве растворителя жидкость следующего состава: NaCl 5,0, KCl 0,075, $CaCl_2$ 0,125, Aq. destill. 1000,0, т. е. подошли к употреблению в качестве растворителя слабо гипотонического раствора. К этому времени А. А. Вишневский выяснил в эксперименте, что скорость наступления анестезии мало зависит от того, будет ли взят изо- или гипотонический растворитель для новокаина, продолжительность же анестезии тесно связана с характером растворителя новокаина, ибо здесь действие слабо гипотонического растворителя само по себе успевает проявиться (набухание, выщелачивание нерва) и суммироваться с анестезирующим действием новокаина, способствуя тем самым более длительной анестезии. Последний раствор, по нашим наблюдениям, при наибольшей своей эффективности из всех гипотонических растворов является в то же время, как мы думаем, и наименее вредным, так как в силу своей слабой гипотонии он оказывает действие главным образом на нервную ткань как наименее устойчивую в смысле сопротивления различным внешним воздействиям. Эти экспериментальные данные вполне совпали с клиническими наблюдениями. Далее А. А. Вишневский в своих экспериментах установил небольшую разницу, составляющую 1—2 минуты, в скорости наступления анестезии от изотонических (рингеровская жидкость или 0,9% раствор поваренной соли) и гипотонических (чистая дестиллированная вода или с содержанием 0,2% поваренной соли) растворов новокаина. Однако разница эта настолько незначительна и так мало влияет на проведение хирургической операции, что едва ли можно колебаться в выборе растворителя для новокаина, если учесть то обстоятельство, что сильно гипотонические растворители — дестиллированная вода или 0,2% раствор поваренной соли (Шлейх), примененные в значительных количествах, вовсе не безразличны для организма больного в целом, особенно в отношении послеоперационного заживления раны (Браун, Вишневский).

Мы пришли, таким образом, к заключению, что не только возможно, но и следует отказаться от предложения Шлейха употреблять для инфильтрационной анестезии сильно гипотонические растворы.

Жидкость указанного выше состава не портится при хранении в хорошо закрытой бутыли. Мы приготовляем ее сразу в количестве до 10 л и расходуем для приготовления обезболивающих растворов, а также пользуемся ею для подкожных вливаний и клизм.

Приготовленную жидкость указанного выше состава фильтруют еще раз, доводят до кипения и в этот момент в нее всыпают соответствующее количество новокаина для получения 0,25% его раствора. Жидкость с новокаином кипит еще 1 минуту, затем ее снимают и в еще кипящий раствор прибавляют адреналин. В окончательной прописи наш анестезирующий раствор имеет следующий состав:

NaCl	5,0
KCl	0,075
$CaCl_2$	0,125
Aq. destill.	1000,0
Novocaini	2,5
Sol. Adrenalini 1 : 1000	2,0

Этот раствор и применялся нами в работе. Возможно ли дальнейшее снижение концентрации обезболивающего раствора?

По этому вопросу я на основании своего опыта могу сообщить следующее.

В отношении новокаина нужно заметить, что 0,1% раствор новокаина не может применяться для длительной анестезии. Некоторые мелкие, несложные операции могут быть произведены с ним по нашему методу тугой инфильтрации тканей. Но при больших, длительных операциях этот раствор не выполняет своего назначения.

С этой точки зрения попытки пользоваться еще более слабыми растворами или получить анестезию при помощи простой воды или физиологического раствора не имеют под собой серьезной почвы. То, что анестезию участка ткани можно получить при инфильтрации последней различными веществами и даже дестиллированной водой, известно со времен Либрейха. Но отсюда вовсе не следует, что для планомерной анестезии этим можно пользоваться. Нужно считаться с фактом «anesthesia dolorosa» (Либрейх), с недостаточностью анестезии, быстрым ее исчезновением и пр.

По окончании разработки своего метода, который целиком базировался на 0,25% растворе новокаина, я изучил все полученные результаты и признал их прекрасными. Меня спросили: «А что бы еще вам хотелось теперь прибавить к тому, чем вы уже располагаете в своем методе?».

Я ответил: «Мне хотелось бы иметь столь же индиферентный в отношении токсичности, но более сильный обезболивающий раствор». Когда эта книга была уже закончена, я получил в свое распоряжение для испытания новое анестезирующее вещество — перкаин, по химической структуре представляющий собой хлоргидрат γ-бутилоксихинолинокислого диэтилендиамина, которым я раньше не пользовался.

Испробованный per se в разведении 1 : 2000 перкаин был нами забракован. Я применил его в комбинации с новокаином и получил прекрасные результаты. Комбинация новокаина и перкаина была предложена клиникой Киршнера [Узадель (Usadel)] в несколько иной форме. Я ее модифицировал применительно к своей методике. В настоящее время эта комбинация имеет следующую форму: 0,25% раствор новокаина и 1 : 5000 раствор перкаина — смесь в равных частях. Раствор перкаина очень стоек. Его можно приготовить сразу в большом количестве и по мере надобности смешивать со свежеприготовленным 0,25% раствором новокаина.

Как видно из всего изложенного, прописи раствора мы придавали очень большое значение. По нашему мнению, раствор играет в методе огромнейшую роль и с него должна начинаться разработка метода, иначе применяющий для местной анестезии случайные невыверенные, неправильные обезболивающие растворы постоянно будет встречаться с различными неожиданностями и в общем состоянии больного, и в операционной ране. В особенности это касается количества прибавляемого к раствору адреналина.

Уже в начале разработки нашей методики мы поняли, что здесь не место рутине и количество прибавляемого раствора адреналина должно быть снижено до минимума (3 капли на 100 мл раствора).

Если кому-либо описанная нами методика приготовления раствора покажется сложной, то он может взять в качестве растворителя просто слабый гипотонический раствор (0,5—0,6%) поваренной соли. Качественная разница в результатах будет во всяком случае не так значительна, чтобы из-за нее воздерживаться от применения метода.

ГЛАВА IV

ПОДГОТОВКА БОЛЬНОГО К ОПЕРАЦИИ

В этой части нашей клинической работы мы не можем отметить чего-либо особенного, что должны были бы связать с проводимым нами методом обезболивания. Больного готовят к операции обычным образом: без предварительной голодовки, без изнуряющих слабительных. Только в исключительных случаях при предстоящей тяжелой операции на кишках, при хронических запорах, при заведомо имеющемся кишечном стазе, в особенности у тучных субъектов, за 2—3 дня даются слабительные. Накануне больному ставят клизму, на ночь он получает порошок веронала, утром перед операцией — стакан горячего чая с сахаром; за $^1/_2$—1 час до операции под кожу вводят 1 мл раствора морфина или пантопона.

Специальную подготовку проходят только особого рода больные, которые в ней нуждаются: страдающие базедовой болезнью, с заболеванием сердца, желчных путей и печени.

Много говорится о психической подготовке больных к операциям без наркоза. Конечно, я не буду отрицать ее значения. Как всякий врач, я прекрасно ее учитываю. Но я знаю и проверил на опыте, что начало психической подготовки к предстоящей безнаркозной операции уже проделано больным задолго до его поступления в клинику, а заканчивается эта подготовка в клинике, однако в большинстве случаев без нашего непосредственного участия. Самой лучшей предоперационной психической подготовкой больного является обмен мнений среди самих больных, находящихся в это время в клинике, и их собственные наблюдения за вернувшимися из операционной больными. Как правило, ни одного больного «не уговаривают» перед операцией, и только на особо тяжелых операциях присутствует так называемый психонаркотизатор, задача которого во время операции не столько разговаривать с больным, сколько следить за его пульсом. Таким образом, этот вопрос в нашей работе выглядит несколько иначе, чем, например, у Фарра (Farr), который отводит психонаркотизатору какую-то исключительную роль, считая его чуть ли не самым главным участником всякой операции, проводимой под местной анестезией. Мне кажется, что в наших условиях такая постановка вопроса лишала бы местную анестезию одного из существенных ее преимуществ — возможности оперировать при ограниченном количестве помощников.

Психическая подготовка находится в связи с теми объективными достижениями в области практического применения местного обезболивания, какие имеются в данном лечебном заведении.

Удачно выполненная операция под местной анестезией совершенно меняет все наши представления об операции как о тяжелом испытании и является наилучшим воздействием на психику как самого больного, так и окружающих его. Отсюда и общая психическая установка больных в отделении перед операцией.

Конечно, все только что сказанное не относится к детям. Последние, разумеется, должны быть подготовлены самым тщательным образом. Их внимание во время операции обычно отвлекается тем персоналом, которому поручен уход за детьми.

Особенно впечатлительных больных (невропатов) имеет смысл готовить в течение 2—3 дней, назначая им Natrium bromatum (бромистый натрий, бехтеревская микстура и т. д.). У такого рода больных полезной оказывается предоперационная психическая подготовка, проводимая лечащим врачом.

ОБЩАЯ ТЕХНИКА АНЕСТЕЗИИ ПО НАШЕМУ МЕТОДУ

После соответствующей подготовки больного укладывают на операционном столе в наиболее удобном положении. Кожу в области предстоящей операции тщательно протирают эфиром, спиртом и смазывают иодной настойкой. Малый операционный столик пододвигают к больному таким образом, чтобы оперирующему хирургу удобно было брать инструменты, компрессы и шприцы для наполнения их обезболивающим раствором. Желательно иметь несколько шприцев емкостью в 2—10 мл.

Кожный желвак обязательно следует делать тонкой иглой, чтобы больной по возможности меньше ощущал первый кожный укол. В дальнейшем, после завершения кожной анестезии по линии разреза, мы обычно пользуемся длинной (10—12 см) иглой, которую не выпускаем из рук на различных этапах анестезии. Удерживая иглу в левой руке, мы правой берем со стола наполненные раствором шприцы и насаживаем их на иглу. Этот прием значительно облегчает и ускоряет инфильтрацию и, вероятно, имеет некоторое значение для асептики. Раствор мы берем обязательно теплый и придаем этому огромное значение при условии введения его в больших количествах. Мы считаем, что это более физиологично. Подробнее об этом мы скажем ниже, когда будем говорить о последствиях местной анестезии.

Если операция требует большого кожного разреза, то первый ассистент одновременно с оперирующим ведет анестезию кожи с противоположной стороны будущего разреза, ибо это сокращает вдвое время. Обойтись же без отдельной анестезии кожи, т. е. не делать кожного желвака, ограничиваясь только подкожными инъекциями, мы, применяя наш метод, не можем: во-первых, мы пользуемся слабыми растворами; во-вторых, мы знаем, что только хорошо инфильтрированная кожа надолго остается безболезненной, что позволяет, таким образом, в конце операции зашить рану в условиях сохранившейся нечувствительности кожи; в-третьих, мы здесь учитываем момент привыкания организма к вводимому веществу. Обстоятельство это, нам кажется, имеет не последнее значение, в общем балансе благоприятных условий нашей методики. В своих наблюдениях, проводившихся неоднократно, мы всегда могли отметить разницу в общей реакции больного на закрытое, в особенности быстрое, введение анестезирующего вещества по сравнению с тем, что бывает при предварительном пропитывании кожи с последующим введением раствора в глубину. Если в первом случае нам иногда приходилось наблюдать явления общего характера, которые можно

поставить в связь с токсическим действием новокаина, то во втором случае этого никогда не наблюдалось.

Если делать анестезию только путем подкожного пропитывания, то вся процедура в значительной степени сокращается, но анестезия кожи, повторяем, быстро проходит даже и при употреблении более концентрированных растворов. Поэтому кожному желваку мы придаем очень большое значение, памятуя, кроме сказанного, еще и о том, что малейший недочет в отношении нечувствительности при первом кожном разрезе сразу дискредитирует в глазах больного наше вмешательство как безболезненное, и он, утратив веру в такую возможность, испортит нам в дальнейшем всю операцию. Он будет реагировать ненормально повышенной воспримчивостью на всякое прикосновение, боясь ощущений, которыми его уже «подарили» в начале операции.

Таким образом, когда все готово к операции, мы намечаем иодной палочкой линию предполагаемого разреза и по ней образуем кожный желвак. Это — обычный шлейховский «Quaddel». Когда он готов, через него в подкожную клетчатку, по возможности в направлении к апоневрозу, делают инъекции раствора новокаина 5—10-граммовым шприцем при вертикальном направлении иглы. Каждая инъекция делается таким образом: вколов иглу в подкожную клетчатку, продвинув ее в глубину к апоневрозу и оставив здесь некоторое количество раствора, мы стараемся при извлечении иглы оставить немного раствора под кожей, чтобы подкожная инфильтрация отражалась на самой коже, делая желвак более тугим, напряженным. Эта же цель может быть достигнута введением под кожу длинной иглы (12 см) и продвиганием ее параллельно коже в самых поверхностных слоях подкожной клетчатки. Кожный желвак должен быть всегда больше (длиннее), чем предстоящий разрез, и соответствующая зона обезболиваемой подкожной клетчатки должна заходить за концы намеченного кожного разреза. Поэтому при инфильтрации подкожной клетчатки по концам желвака непременно делаются инъекции за его пределы: при вертикальном направлении разреза — вверх и вниз, при горизонтальном — в стороны.

Встречаются больные, у которых кожа сама по себе имеет свойства, не позволяющие получить хорошо выраженный кожный волдырь в тех отделах, где он нормально должен был бы хорошо образоваться. Эта оговорка должна быть сделана потому, что и в обычных случаях в некоторых местах кожи желвак получается плохо или совсем не получается, например, на покровах черепа, на веках, коже мошонки и т. д.

В обычных же местах такой кожный желвак не образуется при изменении нормальной структуры кожи вследствие локализовавшихся на ней тех или других болезненных процессов, при наличии сильно развитых striae gravidarum и т. п. У некоторых лиц это явление имеет какую-то конституциональную причину; повидимому. здесь играют роль особые свойства коллоидов организма, когда при нормальной на вид коже желвак, несмотря на все старания, получить не удается; мы заметили, что это часто бывает, например, при базедовой болезни.

Обстоятельство это не должно смущать оператора: необходимо продолжать впрыскивания в кожу малым шприцем и тонкой иглой, так же как и в тех случаях, когда «лимонная корочка» хорошо выходит. После этого надо еще строже и тщательнее провести инфильтрацию подкожного слоя. Здесь больше, чем в обычных условиях, она должна итти так, чтобы пропитывание подкожной клетчатки тотчас передавалось и коже.

Как только инфильтрация кожи и подкожной клетчатки закончена, немедленно производится разрез и осторожная препаровка апоневроза.

Осторожной она должна быть потому, что в некоторых случаях в самых глубоких слоях жировой клетчатки могут быть плохо обезболены перфорирующие веточки нервов, выходящие под кожу из более глубоких слоев.

Нет надобности излагать дальнейший ход анестезии, так как это будет ясно из описаний ее при отдельных операциях. Здесь надо сказать только несколько слов об общей технике операции под местной анестезией — технике, касающейся ближайшей стороны наших хирургических манипуляций. Всякий, конечно, понимает, что операция под местной анестезией, каким бы идеальным обезболиванием она ни сопровождалась, требует очень внимательного, бережного обращения с тканями. Местная анестезия не совместима с грубой техникой операции, поэтому все необходимые потягивания органов, расширение краев раны и другие манипуляции должны производиться по возможности нежно, плавно. Это не значит, что данный принцип должен нас остановить в тот или иной момент перед необходимостью применить известного рода насилие. Местная анестезия позволит прибегнуть к какому угодно насилию — до редрессации анкилозированных суставов и вправления вывихов включительно. Нужно только «обосновать» это насилие и правильно, методически подойти к нему. А в методике в этот момент, помимо всего остального, конечно, плавность, а не «рывок» будет иметь свое значение. И процедура самой инъекции в ткани также должна выполняться осторожно, нежно.

Операцию всегда следует производить с учетом роли и значения в ней нервной системы. Послеоперационный шок и многие другие послеоперационные расстройства прежде всего связаны с повреждением нервной системы. Начинающему хирургу мы рекомендуем больше манипулировать пяти-, а не 10-граммовым шприцем. При пользовании пятиграммовым шприцем малопривычная рука легче координирует движения и хирург скорее научится делать правильно и нежно глубокие инъекции.

Два слова об остановке кровотечения. Остановка кровотечения при операции, как известно, имеет две основные задачи: первая — остановить кровотечение, чтобы не вызвать в дальнейшем расстройств в заживлении раны (гематома, расхождение краев раны и т. д.), а вторая касается сбережения крови при операции. В отношении первой задачи нужно сказать, что при всякой операции под местной анестезией остановка кровотечения из мельчайших перерезанных сосудов должна быть проведена самым тщательным образом (адреналин!). В отношении же второй задачи известно, что предварительная инфильтрация тканей обескровливает их, и этим можно пользоваться, чтобы легче было остановить кровотечение из перерезанных сократившихся сосудов. Например, благодаря местной анестезии явилась возможность оперировать на черепе без мер предварительной остановки кровотечения (обкалывание и т. п.), сберегая больному кровь только указанным способом. Применяя же наш метод анестезии, включающий не только пропитывание тканей, но и гидравлическую препаровку их, хирург получает возможность зажать громадное количество сравнительно крупных сосудов до их перевязки и тем самым достигнуть при тяжелых операциях сбережения крови в совершенно особых условиях. Кроме того, гидравлическая препаровка тканей позволяет в огромном количестве случаев избежать захватывания перерезанных нервов вместе с сосудами.

Заканчивая описание общей техники анестезии по нашему методу, упомянем об аппаратах, какими пользуются некоторые хирурги для проведения местной анестезии.

Часто возникает вопрос: нельзя ли технику местной анестезии, связанную с многими инъекциями в ткани, как-нибудь так механизировать, чтобы не приходилось постоянно наполнять шприцы раствором, менять иглы, и т. д.? Короче говоря, нельзя ли для этой цели приспособить тот или иной аппарат для инъекций с готовым запасом раствора? Конечно, можно, и такие аппараты уже существуют. Фарр иначе и не работал. Описание его аппарата интересующийся найдет в книге Фарра «Practical local anesthesia» (1930) на стр. 96. В последнее время Киршнер [1] описывал свой аппарат, построенный несколько иначе, но на том же принципе. Киршнер дал своему аппарату название «Hochdrucklokalanästhesiapparat» и предлагает пользоваться им не только в целях облегчения техники инъекций, но и для использования давления до 4 атмосфер, чтобы ускорить наступление анестезии. Принцип предлагаемых аппаратов состоит в том, что под давлением сжатого кислорода или углекислоты анестезирующий раствор поступает из цилиндра через трубку в тот или иной клапанный аппарат, который помещается в рукоятке. Этот принцип давно известен в фабричном производстве, где им и пользуются для «окрасок путем распыления».

Мы не против тех или иных технических приспособлений, помогающих нам в работе на человеческом теле. Но в данной фазе своих исканий в области местной анестезии мы считаем нужным прежде всего разрабатывать принципиально методическую сторону вопроса, полагая, что все остальное приложится, тем более что принцип для аппаратуры этого рода, как уже указано, разработан даже вне наших медицинских сфер. Это — одна сторона вопроса. Вторая сторона, которая заставляла меня не так интересоваться механикой и техникой этого дела, состояла в следующем: мы старались во время работы всегда помнить, что с методикой, которую мы предлагаем, должны будут работать те, у кого пока дорогих аппаратов не имеется. Наша методика разработана в таком виде, что она может быть применена в любой момент в самом отдаленном месте нашей обширной страны.

По существу же по поводу имеющихся аппаратов следует сказать, что как бы соблазнительно они ни выглядели, их нужно еще много и долго совершенствовать, чтобы добиться такой их чувствительности, какой требуют иногда обстоятельства при анестезии в сложных анатомических и патологоанатомических условиях во время операции. Не знаю, чувствует ли это Киршнер, оперирующий со своим аппаратом около половины хирургических больных, но мы уже при взгляде на рисунок Киршнера, изображающий прием, каким производится инъекция, как в руке лежит рукоятка аппарата, уверены, что таким путем очень многое нельзя оперировать.

Итак, операция наша идет при постоянной смене ножа и шприца. На первый взгляд некоторым это может показаться несколько осложняющим оперативную технику (Шаак). Но, во-первых, не нужно забывать, что́ этим достигается, а во-вторых, велико ли это неудобство? Ведь обычные инструменты мы принуждены постоянно брать, менять, выбирать и т. д. во время операции. Пусть среди этих инструментов лежит еще несколько наполненных раствором шприцев, которые при известной привычке так же просто попадут в руки хирурга, как кровеостанавливающий зажим, ножницы или другой инструмент. Конечно, операция в общем приобретает несколько необычный вид; она не такая, к какой мы привыкли. Но кто нам сказал, что то, к чему мы привыкли, совершенно не должно меняться, даже если бы это была и операция?

---

[1] Dtsch. Ztschr. f. Chir., Bd 234.

Нам, например, кажется, что пора изменить некоторые установки, доставшиеся нам по наследству от доантисептической эпохи и до сих пор тщательно оберегаемые.

Последние несколько строк относятся, впрочем, только к тем, кто мало применял инфильтрационную анестезию, кто не понял еще значения гидравлической препаровки тканей, ибо мы уверены, что тот, кто ее понял, не скажет, что шприц тяготит во время операции. Если они уяснили себе значение гидравлической препаровки и особенно, если уже пользовались ею, они хорошо помнят, с какой надеждой не раз повертывались к инструментальному столику за шприцем, ища в нем помощи. Не случайно и в гистологической технике препаровка в капле оказалась самым надежным и тонким методом разъединения тканей.

Искусство оперирования и искусство хирургического обезболивания не должны быть отделены одно от другого. В нашей методике это и осуществляется.

ПОСЛЕОПЕРАЦИОННЫЙ УХОД

О каком-либо особенном послеоперационном уходе после операции под местной анестезией говорить много тоже не приходится. Всякая тяжелая, продолжительная операция требует в дальнейшем заботливого ухода за оперированным. Здесь остаются в силе все общие требования и правила. Однако надо заметить, что громадное количество больных после операций под местной анестезией требует гораздо менее тщательного ухода, чем больные, подвергшиеся тем же операциям под общим наркозом. Это само собой понятно. Наш больной, как правило, когда его снимают со стола, совершенно не утрачивает своего обычного вида (окраска лица, давление крови, пульс, дыхание и пр.).

Послеоперационная рвота у наших больных наблюдается как редкое исключение. Рвота после тяжелых и исключительно тяжелых брюшных операций, если и бывает, то обычно связана с острой дилятацией желудка после операции на самом желудке, печени и т. п. И эта рвота наблюдается у наших больных очень редко.

Среди обычных правил послеоперационного ухода нами особенно выдвигаются следующие:

1. Обильное питье тотчас после операции, если больной не отказывается.

2. Горячие клизмочки (50—60°, как терпит палец) из одного стакана красного столового вина с прибавлением к нему некоторого количества сахара. Если вино крепкое, то его разводят наполовину водой; если вина нет под руками, то в стакан горячего рингеровского раствора вливают 1—2 столовые ложки спирта. Эти горячие клизмочки с вином, по нашим наблюдениям, прекрасно действуют на больного; мы их обычно повторяем в течение ближайших дней.

3. Слабым больным в первые дни производят обильные вливания рингеровского раствора и глюкозы под кожу.

4. С первого же дня больному разрешается двигаться, но при условии оберегания операционной раны. Если больной не в состоянии сам поворачиваться, его поворачивают.

5. Во время первой смены повязки, которая в случае имеющейся тампонады делается на следующий день, убирают пропитанный выделениями материал, обильно орошают рану спиртом и спиртом же протирают кожу в окружности раны.

В остальном проводимый нами уход мало отличается от обычного.

ГЛАВА V

ПОКАЗАНИЯ И ПРОТИВОПОКАЗАНИЯ К НАШЕМУ МЕТОДУ ОБЕЗБОЛИВАНИЯ

Мы уже указывали в историческом очерке, что в настоящее время вопрос о хирургическом обезболивании очень живо интересует хирургов. Редко проходит у нас и за границей какое-либо крупное научное собрание, где бы этот вопрос так или иначе не ставился. Не раз он являлся программным на хирургических съездах. Бесчисленные дискуссии по поводу методов и средств хирургического обезболивания в большинстве случаев заканчиваются выводами, что в вопросе обезболивания не следует искать одно какое-либо средство, не требуется строго индивидуализировать их в каждом отдельном случае. Однако мы никогда не могли понять, почему не следует искать одно какое-либо средство или метод? Разве плохо иметь одно хорошее средство, один метод и обслуживать им многие вмешательства и только в виде исключения отказываться им пользоваться? Если есть надежда найти такой метод, почему его не искать?

Француз Форг (E. Forgue), сторонник местной анестезии, пишет, что никакие усовершенствования общего наркоза не превысят положительных сторон местного обезболивания, ибо при общем наркозе мы поступаем так, как будто нам нужно погасить свет в квартале, а мы погружаем во тьму весь город[1]. Но сам Форг делает легкие операции (грыжа, аппендицит, киста яичника) под эфирным наркозом, более же трудные операции ниже пупка — под поясничной анестезией. Спрашивается, о чем же он хлопочет? И не держит ли он сам иногда из-за квартала целый город или полгорода во тьме? В общем же положение с обезболиванием иллюстрирует старую истину: «Чем больше средств, тем меньше они стоят в смысле их действия», или: «Обилие средств доказывает, что нет хорошего».

Мы считаем методом выбора при всех хирургических операциях местное обезболивание и считаем его противопоказанным только в самом ограниченном числе случаев.

Но, прежде чем говорить о показаниях и противопоказаниях к нашему методу местной анестезии, нужно, очевидно, сказать несколько слов о показаниях и противопоказаниях вообще к местному обезболиванию. Эта задача столь же благодарна, сколь и неблагодарна. Благодарна она потому, что здесь уже почти все слова сказаны, а неблагодарна

---

[1] Emile Forgue, Gazette des Hopitaux, 1926, N. 89.

потому, что у многих авторов выдвигаемые мотивы противопоказаний к этому методу носят скорее характер отговорок, чем серьезных научных обоснований. Повторяем, по указанному вопросу очень много говорилось и писалось всеми, кто интересовался им и предлагал какой-либо из методов местной анестезии, а потому мы и не будем очень долго останавливаться на этом вопросе, считая, что в нем труд и ответственность у нас разделены с теми, кто вообще высказывался в той или иной форме за ограничение общего наркоза. Нам кажется, что, помимо специальных противопоказаний, которые, конечно, может встретить всякий метод хирургического обезболивания, местная анестезия вообще имеет самое главное и самое понятное как показание, так и противопоказание — это умение или неумение хирурга применить ее в том или ином случае.

Мы не можем понять, какие противопоказания общего, принципиального характера может встретить местная анестезия, если хирург умеет ее делать. О специальных противопоказаниях мы здесь не говорим. И нам кажется, что по тому, что наблюдаешь сейчас в нашей хирургической работе, можно сделать только один вывод: скорее найти метод, которым можно было бы заменить общий наркоз, метод простой, действенный и безопасный. И если такой метод будет найден, какие могут быть разговоры об общих принципиальных противопоказаниях к местной анестезии? Психика? Пусть только больные в массе поверят в возможность безболезненной операции, и тогда все любители ссылаться на психику как основное противопоказание к местной анестезии увидят, что их возражения не состоятельны. Так говорить мы имеем право потому, что в продолжение долгого времени своей работы в этом успели убедиться.

Приводить примеры и ссылаться на известные случаи смерти при первых опытах общего наркоза, как делают некоторые, желая демонстрировать значение психики, это значит подтверждать только что высказанную нами мысль. Эти больные и умирали оттого, что их психика, их условные рефлексы были установлены на представлении об операции донаркозного периода. В массе людей всякая операция в то время вызывала ужас, и, конечно, те, которые шли под первые опыты общего наркоза, от этого ужаса не избавлялись, потому что не верили и здесь в безболезненную и безопасную операцию. Это было ново, непонятно, непривычно для больного. Отсюда и потрясение психики больного в таких случаях.

Когда мы раскрываем какое-либо солидное руководство по хирургической технике и просматриваем его, мы обязательно находим описание нескольких операций, к которым приложена также и методика местной анестезии в той или иной форме. Это чисто эпизодическое, неожиданное прибавление никогда не сопровождается никакими оговорками о показаниях к местной анестезии; здесь просто описывается методика местной анестезии как нормальное явление. Почему автор не говорит дальше в своей книге о методах местной анестезии применительно к другим, более сложным операциям? Потому, что он их не знает или в них не верит. Следовательно, все и зависит от того, владеет ли хирург методом местного обезболивания и верит ли в него. Если верит, то он никаких общих противопоказаний к нему, вроде препятствий со стороны психики больного, не встречает, как он не встречает их при операции грыжи, геморроя, эмпиемы плевры и т. д. Если же не верит, то у некоторых наиболее горячих противников местной анестезии тотчас появляется тон, в котором надо уметь отличить отговорку от серьезного научного возражения. Этим мы хотим сказать, что

на каком-то уровне современных достижений местной анестезии этот вопрос не имеет уже того значения, какое он мог иметь раньше. Конечно, мы не говорим об исключениях, какие всюду есть и должны быть.

Сюда же относятся и явления несколько иного порядка, но в основе своей имеющие те же психологические основания для мотивировки противопоказаний к местной анестезии. Например, автор пишет прекрасную книгу по местной анестезии, из которой видно, что он много работал и много знает. Все идет хорошо, пока его описания касаются анестезии при сравнительно несложных операциях в различных областях. Но вот дело доходит до брюшной полости. Здесь «трезвый» автор заявляет, что стенка-де живота может быть обезболена с помощью местной анестезии, а сама брюшная полость и ее органы — посредством общего наркоза. А те, которые говорят, что они что-то там могут сделать, просто энтузиасты местной анестезии. А дальше оказывается, что и не такая уже большая беда общий наркоз при брюшных операциях. А эфир, например, вовсе не вреден при операциях на желчных путях. Бедный Кер, почему он этого не понял на третьей тысяче своих операций на желчных путях, когда, беспомощно вздыхая под тяжестью результатов наркоза в этой области, тоже не веря в возможность местной анестезии, дал такую одинаково суровую оценку и эфиру, и хлороформу? Хочется спросить автора, а что же эфир и прочие анестетики при тех небольших, непродолжительных, легких операциях, анестезию которых он знает и описывает, вреднее, чем при операциях на желчных путях?

Читая эти места книги автора, чувствуешь, что и его оценка возможностей местной анестезии в брюшной полости при всей его «трезвости» тоже связана с настроением, причем еще шаг — и настроение это нам станет понятно: «хоть видит око, да зуб неймет».

Что касается показаний к местной анестезии, то проще всего было бы сказать, что противопоказания к общему наркозу определяют тем самым показания к местной анестезии. Однако с точки зрения только что высказанного, думается будет понятно, если мы скажем, что показания к местной анестезии будут определяться не только противопоказаниями к общему наркозу, но и наличием метода местной анестезии, и умением хирурга его применять.

Неправильно, когда хирург, мало интересовавшийся местной анестезией, не владея ею как методом, говорит накануне: «Завтра я буду такого-то больного оперировать под местной анестезией, потому что общий наркоз ему давать совершенно невозможно». Что ждет завтра его больного и его самого, нетрудно догадаться. После такой своей попытки хирург, конечно, запишется в ряды противников местной анестезии и будет считать своим долгом, где нужно, выступить приблизительно в таком роде: «Вот у меня был трудный случай, я попробовал оперировать под местной анестезией, ничего не вышло». Всякий метод должен быть изучен.

Одним из частых возражений, приводимых против местной анестезии, является то, что на операцию под местным обезболиванием затрачивается больше времени, чем на операцию под наркозом. Прежде всего нужно твердо помнить, о чем идет речь — о времени или о жизни больного. На одном из собраний на подобное замечание кого-то из моих оппонентов я, помню, ответил приблизительно в таком роде: «Если бы больные, которые у меня погибли от наркоза, воскресли из мертвых и вновь явились ко мне для операции, то я готов был бы их оперировать день, два, три и т. д., только бы они у меня не умирали». Всякая операция, какую мы делаем, сама по себе, вероятно, не имеет самодо-

влеющего значения. Ее значение определяется поставленной целью и тем конечным результатом, к которому она приводит. Если операция может быть сделана быстро, без ущерба и с пользой для больного, то, разумеется, ее нужно делать быстро, но если от быстрой операции больному будет впоследствии плохо, то, как с этим, вероятно, все согласятся, она в таком виде не нужна. Едва ли правильно, когда хирург, хороший техник, в погоне за быстротой в течение одного дня в 3 случаях нефрэктомий оставляет клеммы à démeure. Кушинг и Дэнди (Dandy), наверное, охотно делали бы операции на мозге в полчаса, но делают их иногда по 4—5 часов, а де Мартель (de Martel) даже 6 и 7 часов. Операция пептической язвы после гастроэнтероанастомоза тоже быстро не выходит даже у людей привычных.

Однако нужно отметить, что если некоторые операции под местным обезболиванием, действительно, делаются несколько медленнее таковых под общим наркозом, то в среднем время, потребное для производства определенного количества операций под общим наркозом и с местной анестезией, принимая во внимание все перипетии общего наркоза (осложнение во время сна, неэффективность наркоза и т. д.), будет приблизительно одинаковым. Эти сопоставления мы делаем для обычной обстановки наших хирургических больниц. Тем же, кто и этим недоволен, мы скажем, что в конечном счете время, какое хирург тратит на операцию, есть результат общей его темповой установки и той рационализации, которая имеется в его работе. При известных условиях местная анестезия не только не помешает хирургу сохранить время, но может даже содействовать его экономии.

Положительные стороны местной анестезии настолько успели выявиться в сопоставлениях с общим наркозом, что в опыте иностранных авторов мы встречаемся с таким положением вещей, когда проблема времени при местном обезболивании решается многими первоклассными клиниками именно в духе только что высказанных нами соображений и мотивов[1].

Касаясь вопроса специальных показаний и противопоказаний к нашему методу анестезии, мы должны сказать, что в последние годы в нашей клинике около 98% всех операций делаются мной и моими сотрудниками под местным обезболиванием. Эта цифра, вероятно, и показывает, что специальные противопоказания к нашему методу встречаются крайне редко.

Их мы находим в некоторых случаях у детей до 10-летнего возраста, у лиц, ненормальных в отношении психонервной деятельности, при острых кровопотерях, когда необходимо немедленное вмешательство для остановки кровотечения, при некоторых разлитых воспалительных процессах, при далеко зашедших фиброзных изменениях в тканях. Любая из перечисленных здесь категорий, характеризующих противопоказания, имеет, однако, на практической почве в наших условиях постоянные исключения.

Все эти соображения в отношении показаний к нашему методу касаются в равной степени и так называемой неотложной хирургии. Профессора С. М. Алексеев, И. В. Домрачев, Г. М. Новиков, Н. В. Соколов, Н. Ф. Рупасов и врачи Я. Б. Динерман, П. С. Крестников, С. Т. Захарьян, произведя многие сотни операций в условиях неотложной хирургии, свидетельствуют об этом. Один только проф. Г. М. Новиков провел в клинике с 1936 по 1938 г. более 3000 операций, применяя наш метод обезболивания под местной анестезией при неотложных

[1] Friedrich, Zbl. f. Chir., 1937, N. 7.

вмешательствах; в это число вошли 1000 случаев острого аппендицита, 90 случаев кишечной непроходимости, 71 случай внематочной беременности и операции при всех видах травм. К. Н. Кочев с 1930 по 1939 г. произвел под местной анестезией 874 сложные ортопедические операции, доказав тем самым возможность применения нашего метода и в этом отделе хирургии.

Так же оперирует и проф. Шулутко в клинике Казанского института усовершенствования врачей.

Приведенные данные явились основанием для нашего предложения испытать наш метод в условиях хирургической работы на фронте (см. главу XX).

ГЛАВА VI

РЕАКЦИЯ ОРГАНИЗМА НА ВВЕДЕНИЕ СЛАБЫХ РАСТВОРОВ НОВОКАИНА

Медленно, шаг за шагом, разрабатывалась в стенах нашей клиники та методика местного обезболивания, которую мы имеем в виду описать. На протяжении нескольких лет испытывались растворы, велись наблюдения над состоянием больных в послеоперационном периоде, регистрировались осложнения, какие можно было поставить в связь с местной анестезией, и из этих наблюдений, главным образом на операционном столе и у постели больного, вначале слагались наши впечатления и создавалось определенное отношение к безнаркозной операции. Изучать последствия операций мы не торопились потому, что в стадии разработки анестезии, нам казалось невозможным ставить исследования в этом направлении. Каждая капля вещества в анестезирующем растворе могла так или иначе сказаться на реакциях организма в отношении как местных явлений (заживление раны), так и общего состояния больного. И только тогда, когда мы уже почувствовали в нашем методе определенную устойчивость, мы обратились к изучению реакций и осложнений, иногда наблюдающихся при его применении.

Какие же наблюдения вне точных методов исследования в отношении последствий анестезии имели место в ранней стадии нашей работы? Как уже говорилось выше, мы принципиально проводили метод анестезии, связанный с открытым постепенным введением слабых растворов в область операционного поля при разрезе без выжидания. Тут же выяснилось, что растворы на дестиллированной воде и сильно гипотонический растворитель Шлейха (0,2% NaCl) не могут употребляться при больших продолжительных операциях. Мы взяли в качестве растворителя нормальный физиологический раствор поваренной соли (0,9%) — и картина резко изменялась. Операции прошли как будто гладко в смысле общего состояния больных, но все же в ране временами наблюдался небольшой краевой некроз тканей и следы легкого асептического воспаления. Это обстоятельство вынудило нас оставить и этот раствор, заменив его слабо гипотоническим раствором поваренной соли (0,5%) с уменьшением количества адреналина до 4—3 и даже 2 капель раствора 1 : 1000 на 100 мл.

Указанным растворителем мы пользовались довольно долго. Но внимательные и продолжительные наблюдения позволили и тут отметить некоторые недочеты, которые вначале, очевидно, ускользнули от нашего внимания. Они касались общего состояния больных в первые дни после операции. Правда, эти недочеты наблюдались редко, не более

чем в 1—2% всех случаев, у слабых, особенно возбудимых больных, перенесших тяжелые операции. Мы отмечали у них сердцебиение, бледность и некоторое беспокойство. Такое состояние держалось не более полусуток. Возможно, мы здесь имели дело с больными, находившимися в состоянии гипертиреоидизма, тем более что это были обычно женщины; но мы и с этим не мирились. Мы решили взять в качестве растворителя рингеровскую жидкость в прописи, указанной выше, учитывая содержание в ней солей кальция и значение их в борьбе организма с последствиями травмы.

Дальнейшие наблюдения убедили нас в том, что и эти незначительные, редкие расстройства исчезли.

Совершенно особо мы должны отметить, оглядываясь назад, небольшую полосу осложнений со стороны сосудистой системы, пережитую в одной из стадий нашей работы. Это обстоятельство в тот момент нас очень встревожило. В сравнительно короткий срок после трех аппендэктомий возникли тромбозы вен нижних конечностей. Правда, это осложнение может случиться при любой ситуации, но мы его отнесли к недочетам техники нашего метода анестезии, так как все случаи, повторяем, были по сроку близки один к другому. Мы решили, что виной этого осложнения может быть температура нашего раствора и несколько «осмелевшая» техника самих инъекций (грубые, толчкообразные, могущие травмировать ткани при употреблении больших шприцев). Тогда мы перешли на теплый раствор, который вводим плавно, и эти осложнения совершенно исчезли. Больше мы их не видели.

Наша работа приняла, наконец, совершенно спокойный и уверенный характер, и только тогда мы поставили наши первые исследования для изучения посредством объективных методов реакции организма на введение новокаина по нашей методике.

Первым исследованием в этом направлении была работа П. С. Крестникова и В. И. Пшеничникова на тему «О послеоперационном ацидозе при местной инфильтрационной анестезии». По нашему предложению они изучили щелочно-кислотное равновесие организма в послеоперационном периоде, так как нарушение этого равновесия зависит от целого ряда причин, имеющих отношение к самой операции и к обезболиванию. Для своих исследований Крестников и Пшеничников отбирали случаи наиболее атипичных, сложных и длительных операций, требовавших максимальных количеств анестезирующего раствора (от 450 до 1800 мл).

Щелочной резерв крови исследовался по методу Рогони (Rohonyi) у 51 больного до и после операции, причем было установлено следующее.

1. Карбонатное число плазмы крови (являющееся показателем щелочного запаса) повысилось у 28 больных (аппендэктомий — 9, операций на почках и предстательной железе — 5, операций на головном и спинном мозге — 2, резекций желудка — 4, операций на желчных путях — 2, спленэктомия — одна, прочие — 5).

2. У 21 больного карбонатное число после операции снизилось (аппендектомий — 10, ампутаций грудной железы — 4, резекция желудка — одна, резекция всех толстых кишок — одна, простатэктомия — одна, hydrocele — 3, операция на желчных путях — одна). Из них лишь у 7 больных оно упало ниже нормы, т. е. до цифры, о которой можно было говорить как об ацидозе. Но среди этих 7 больных у трех карбонатное число было ниже нормы еще до операции, а у четырех карбонатное число было нормальным, но после операции снизилось в сторону ацидоза (аппендэктомия — 3, операция на желчных путях — одна). Эти

4 случая не могут быть объединены в одну группу или же объяснены возникновением ацидоза после операции в связи с нашей методикой обезболивания, так как в ряде других случаев, в которых оперативное вмешательство было более обширным расходовались значительно большие количества анестезирующего раствора, карбонатное число не снижалось, оставаясь в границах нормы.

3. У 2 больных (после резекции желудка и аппендэктомии) карбонатное число после операции совершенно не изменилось.

Далее В. И. Пшеничников исследовал щелочной запас крови по методу ван Слайка (van Slyke) у 30 наших больных до операции, через 10 минут и через 24 часа после операции. Продолжительность операции составляла от 20 минут до $2^1/_2$ часов, потрачено было анестезирующего раствора при этих операциях от 400 до 1600 мл. Лишь в 1 случае (струмэктомия) имелось снижение щелочного резерва крови на 15,2; в 4 случаях (резекция желудка — 2, нефрэктомия — одна, резекция слепой и восходящей кишки — одна) понижение щелочного резерва крови было незначительным.

При исследовании pH мочи у 79 больных и ацетона в моче у 100 больных до и после операции Крестников и Пшеничников обнаружили ацетонурию у 14%, причем она не зависела от тяжести и длительности операции, а также количества введенного раствора; колебания pH мочи были незначительны, зависимости ацетонурии от pH мочи не наблюдалось. Подробности видны в приводимой ниже табл. 1.

Таблица 1

Вид вмешательства	Колебания pH				Исследование содержания ацетона в моче	
	всего больных	без изменения	повышение	понижение	всего больных	послеоперационная ацетонурия
Аппендэктомия	28	15	2	11	28	8
Операции на желчных путях	7	3	3	1	9	2
Операции на почках	9	4	1	4	12	—
Резекции желудка	4	3	—	1	9	—
Прочие операции на желудке	2	—	—	2	2	—
Грыжесечение	5	1	—	4	10	2
Удаление простаты						
Операции при геморрое	3	—	2	1	3	—
Ампутация грудной железы по поводу рака	4	2	1	1	5	1
Полное удаление толстых кишок	5	2	2	1	11	
Операции на головном и спинном мозгу	2	1	—	1	2	—
Операция водянки яичка	3	—	1	2	3	—
Пробная лапаротомия	3	2	1	—	2	1
Операции на конечностях	2	2	—	—	2	—
	2	—		2	2	—
Всего	79	35	13	31	100	14

При исследовании кровяного давления у 140 больных до и после операции (большинство полостных) не было обнаружено существенных изменений; у 28 больных давление крови после операции совершенно не изменилось.

Во время исследования кальция в крови по методу Ваарда (Waard) у 78 больных до и после операции установлено, что изменения кальция после операции были незначительны. Клинические симптомы ацидоза наблюдались в послеоперационном периоде как редкое исключение.

Отсутствие ацидоза после применения нашего метода анестезии в известной мере зависит, вероятно, и от того, что в предоперационном периоде мы давно отказались от голодания больных, слабительных и излишних клизм. Кроме того, не надо забывать, что отсутствие ацидоза, помимо всего остального, указывает на спокойную, правильную психическую установку наших больных в атмосфере постоянной «безнаркозной» работы клиники.

Местные осложнения в операционной ране регистрировались нами самым тщательным образом. Они, конечно, нас очень интересовали. Нам важно было убедиться, что методика наша сама по себе не приносит ничего специфического, что могло бы нарушать заживление операционной раны. Словом, нам нужно было подтвердить, что при нашей методике раны заживают не хуже, чем тогда, когда местной анестезией не пользуются в широких размерах. В этом мы могли очень скоро убедиться благодаря непосредственным наблюдениям в клинике.

Приводим таблицу нагноений по нашему материалу, составленную Ненилиным (табл. 2). Полученный нами процент нагноений (3,6) во всяком случае страшить нас не может. Он ниже, чем средний процент в большинстве клинических учреждений, где при обычных операциях этот процент держится на цифрах 5—7.

Таблица 2

Вид вмешательства	Число сделанных операций	Число нагноений	Процент нагноений	Количество израсходованного раствора (в мл)	День выписки
Аппендэктомия	460	14	3,8	250	10—11
Подшивание почки	45	3	6,6	400—700	17—18
Подшивание почки с удалением червеобразного отростка из одного разреза	42	2	4,7	400—750	17—19
Резекция желудка	140	6	5,0	500—800	—
Из них:					
а) рак желудка	47	3	—	—	—
б) язва желудка	69	2	—	—	15—17
в) язва двенадцатиперстной кишки	14	1	—	—	—
г) пептическая язва	10	—	4	450—500	12—15
Гастроэнтероанастомоз	50	2	3,2	400	10—12
Лапаротомия (эксплорация)	31	1	—		
Операции на кишках	12	—	5,0	400—500	15—17
Операции на желчном пузыре	80	4	3,3	500—800	12—14
Грыжесечение: Паховая грыжа	120	4	—	250	10—12
Грыжесечение: Бедренная грыжа	5	—	10,0	250	10—12
Грыжесечение: Вентральная грыжа	10	1	6,6	600—1000	14—15
Операции на грудной железе	38	—	—	500—800	12—16
Струмэктомии	33	2	—	400	11—15
Операции на селезенке	3	—	—	500—800	15—20
Гинекологические операции	5	—	—	500—800	12—15
Вазэктомии	5	—	—	50	8—10
Операции водянки яичка	25	—	—	200	10—11
Операции на черепе	13	—	—	250	13—17
Операции на лице	23	—	—	200	5—15
Операции на конечностях	38	—	—	200—700	15—20
Всего	1078	39	3,6	—	—

Следующий вопрос, какой мы поставили в порядке освещения последствий наших операций, был вопрос о состоянии брюшины при применении ползучих инфильтратов. Хотя повторные операции, не раз предпринимавшиеся нами по тем или иным поводам, и убеждали нас в том, что брюшина после этих операций выглядит не хуже, чем после вмешательств под общим наркозом, тем не менее эту сторону дела мы решили проверить экспериментально. Здесь, нам казалось, данные эксперимента легче можно перенести на человека, чем в вопросе о заживлении ран покровов. Реакция брюшины в обоих случаях идет под защитой глухого шва брюшной полости. Заживление же раны покровов животного подвержено всяким случайностям.

Вопрос этот разрабатывала Садыкова и полученные данные изложила в работе «Патологоанатомические изменения серозных листков в брюшной полости при ползучем новокаиновом инфильтрате», напечатанной в сборнике клиники за 1932 г. По этим данным, в сальнике и брыжейках при новокаиновом инфильтрате не удалось обнаружить ни некрозов ткани, ни обширных тромбозов в сосудах, ни значительных изменений сосудистых стенок; только в одном опыте местами наблюдалась ограниченная инфильтрация полиморфноядерными лейкоцитами, которая, естественно, должна рассматриваться как ограниченная незначительная реакция на введение инородного вещества и результат травмы.

В дальнейшем Г. М. Васюта и Н. Ф. Рупасов провели исследования работы почек у больных, оперированных с применением нашего метода анестезии.

Функциональная проба почек ставилась по методу проф. С. С. Зимницкого. Моча собиралась по 8 порций в сутки каждые 3 часа как за 2 суток до операции, так и в послеоперационный период на 1-й, 3-й, 5-й и 10-й день. У некоторых больных, кроме того, в зависимости от состояния баланса мочевыделения мочу брали на 15-й или 18-й день. Таким образом, при исследовании каждого больного производился анализ минимум 40 проб. Всего было исследовано 57 человек и взято более 2280 проб. Каждая порция (проба) мочи подвергалась соответствующей обработке. Прежде всего взятая порция измерялась количественно, затем определялся удельный вес, реакция мочи, после чего производился качественный анализ на возможное наличие тех или иных патологических веществ (белок, сахар и др.). Мочевина и хлориды всегда определялись количественно. При микроскопическом исследовании обращалось самое строгое внимание на форменные элементы крови, цилиндры и т. д. В случае малейшего подозрения на присутствие белка ставилось несколько реакций для его определения.

В своих исследованиях авторы обнаружили у больных, перенесших операцию: 1) отсутствие в моче патологических элементов (цилиндры, белок, кровь и т. д.), 2) значительное колебание удельного веса мочи, 3) достаточное выведение мочой ее составных ингредиентов (хлориды, мочевина), 4) олигурию в послеоперационном периоде.

Три первых пункта свидетельствуют о достаточной работе почек, четвертый находится в зависимости от степени операционной травмы, так как недостаточный водный баланс в первые дни после операции не является показателем недостаточной функции самих почек. Его надо отнести за счет влияния экстраренальных моментов.

Таким образом, по исследованиям Васюта и Рупасова наша методика анестезии не оказывает отрицательного влияния на работу почек. Чем же объяснить это? Авторы приходят к заключению, что по сравнению с другими видами местной анестезии, при которых наблюдаются те или иные почечные расстройства, наша методика имеет ряд особен-

ностей, а именно: 1) постепенное открытое введение анестезирующего раствора с образованием в тканях тугой инфильтрации, 2) разрез инфильтрированного слоя без выжидания, 3) постоянное удаление анестезирующего раствора в процессе операции по миновании в нем надобности, 4) слабая концентрация анестезирующего вещества, 5) особые условия для всасывания в тугом инфильтрате. Указанные обстоятельства так видоизменяют фармакодинамику действующих веществ в целом, что они, вероятно, не оказывают токсического влияния на организм вообще и почки в частности даже в тех случаях, когда этими веществами пользуются в сравнительно больших количествах, далеко превышающих фармакологические дозы.

В заключение уже в последнее время мы подошли к оценке легочных послеоперационных осложнений в свете наших наблюдений. Как известно, вопрос о легочных осложнениях в послевоенный период приобрел острейшее значение. Повсюду было констатировано, что количество легочных осложнений после операций резко увеличилось по сравнению с довоенным периодом. Вопрос этот изучался и продолжает изучаться во всевозможных направлениях до настоящего времени.

Огромное количество работ, вышедших за последнее время в Западной Европе, Америке и у нас, свидетельствует о том, что вопрос о легочных послеоперационных осложнениях достиг почти небывалой остроты. Колоссальные цифры статистик, фигурирующие обычно в работах, посвященных этому вопросу, исходят отчасти из отдельных хирургических учреждений, большей же частью носят сводный характер, объединяя группу госпиталей.

В качестве особо предрасполагающих моментов к появлению легочных осложнений указывают на операционную травму, частые внутривенные инъекции, бывшие эпидемии гриппа, психическую травму при операциях, охлаждение больного в момент операции (в особенности полостной), плохую вентиляцию легких при задержке дыхательных экскурсий после операций в верхнем этаже живота, наркоз, изменение состава крови и т. д.

По основной склонности людей искать причину сложных явлений в том, что ближе и понятнее, были постоянные попытки в каждом из перечисленных предрасполагающих моментов видеть коренную причину легочных осложнений. Однако выделить из этой совокупности предрасполагающих моментов коренную причину до сих пор не удалось. Вероятно, она есть, но нельзя ближайшие предрасполагающие условия выдвигать в качестве коренной причины. Чуть не по очереди эти предрасполагающие моменты привлекались для объяснения причин участившихся легочных осложнений. Не были исключением из этого и методы обезболивания. Некоторые хирурги стремились доказать, что местная анестезия снижает процент легочных осложнений, а другие, торжественно заявляли, что она, наоборот, повышает этот процент.

Поскольку тот или иной наркоз не есть единственная коренная причина легочных осложнений, постольку и замена его местной анестезией не может их предупредить или уничтожить. Зная ряд факторов, предрасполагающих к происхождению данного заболевания, нужно их учитывать, вести с ними борьбу и по возможности устранять. При этих условиях, стремясь широко воздействовать на совокупность предрасполагающих моментов, мы иногда, вероятно, сможем и предупредить заболевание. Наркоз, равно как и плохая, неполная, дефектная, с наличием психического возбуждения больного местная анестезия — один из факторов легочных послеоперационных осложнений. Но, помимо этого, имеется еще целая серия других.

В нашей клинике, где мы не только имели возможность учитывать значение перечисленных факторов, но и старались устранять их суммарно, мы и получили свои результаты, которые как выводы в вопросе о борьбе с послеоперационными легочными осложнениями для нас гораздо ценнее выводов, основанных на колоссальных сводных цифрах современных литературных работ, где совершенно невозможно учесть особенности и значение каждого из этих предрасполагающих факторов.

Наблюдая работу нашей клиники в отдельные отрезки времени, мы могли заметить, как менялась картина легочных отложнений в зависимости от наличия или устранения суммы предрасполагающих моментов. Так, в 1927 г. имело место 15,3% легочных осложнений, в 1929—1930 г. — 5%, а в 1930—1931 гг. — 4,1%. Сюда входили все осложнения, начиная от легких бронхитов сопровождавшихся повышением температуры.

Количество и характер легочных послеоперационных осложнений несколько лет назад по моему материалу были, очевидно, в общем такие же, как и повсюду. Первые годы пользование местной анестезией нисколько не снижало общего процента этих осложнений. И даже к тому времени, когда установившаяся методика обезболивания свела до минимума все другие виды послеоперационных осложнений, легочные осложнения наблюдались в общем, вероятно, не реже, чем в обыкновенной обстановке «наркозных» операций. В начале 1929 г. в одном из своих выступлений мы говорили: «Остались только непреодоленными легочные осложнения, для которых не найдено еще того волшебного средства, каким их можно было бы предупредить или сразу остановить». Теперь же, наблюдая своих больных, оценивая свои наблюдения, нам хочется сказать, что в нашей работе в настоящее время вопрос о послеоперационных легочных осложнениях совершенно потерял свое тревожное значение. Этим мы обязаны изменениям в обработке больных в предоперационном периоде, во время самой операции и в послеоперационном уходе, какой мы неоднократно широко применяли в клинике. Среди прочих особенностей нашей работы мы прежде всего обращаем внимание на спокойное психическое состояние больных до, во время и после операции, правильное проведение операции при местном обезболивании, как мы ее понимаем и описываем (нежные манипуляции, теплый раствор для анестезии, горячие компрессы в брюшную полость и т. д.), горячие винные клизмы тотчас вслед за операцией, иногда повторяемые в первые дни, обильное питье, свободное движение больного в кровати и т. д. При этих условиях мы и добились указанного выше снижения послеоперационных легочных осложнений.

Таким образом, ясно, что если всякая местная анестезия и не может быть решающим фактором в предупреждении легочных осложнений, то, с другой стороны, правильно проводимая, она все же является важнейшим моментом в этом отношении, предупреждая вообще трофоневротические расстройства как послеоперационные осложнения, в том числе и пневмонии.

СПЕЦИАЛЬНАЯ ЧАСТЬ

АНЕС
И ВМ

Местну
1913 г. Бир
В особенно
де Мартель
Операц
ванием, им
зом. Прежд
па, которая
тканей. Дал
гораздо ле
нет помехи,
нец, возмож
вестных осл

Более 2
местной ане

Оставля
при наличи
стезии путем
реходим к
сти черепа

Следует
па, направля
менее прями
его основан
ванный в л
через основа
вой поверхн
ходу всей п
черепа от ен
цией мягких
то, что назы
ко линию пр
вание лоску

Анестези
инфильтраци
творов (1%)

ГЛАВА VII

АНЕСТЕЗИЯ ПРИ ЧЕРЕПНО-МОЗГОВЫХ ОПЕРАЦИЯХ И ВМЕШАТЕЛЬСТВАХ НА ЛИЦЕ И В НОСОГЛОТОЧНОМ ПРОСТРАНСТВЕ

Местную анестезию при операциях на мозге рекомендовал еще в 1913 г. Бир. С тех пор она довольно широко применялась хирургами. В особенности горячо предлагает в последнее время местную анестезию де Мартель, соединяя ее с сидячим положением больного.

Операции на черепе и мозге, производимые под местным обезболиванием, имеют огромные преимущества перед операциями под наркозом. Прежде всего это касается кровопотери из мягких покровов черепа, которая в значительной степени понижается при инфильтрации тканей. Далее, в условиях применения местной анестезии оказывается гораздо легче и проще менять положение больного, поскольку нет помехи, какую создают обычно приспособления для наркоза; наконец, возможная затяжка сложной операции не несет с собой общеизвестных осложнений длительного общего обезболивания.

Более 20 лет все операции на мозге и черепе делаются нами под местной анестезией.

Оставляя в стороне описание анестезии мягких покровов черепа при наличии здесь опухолей или повреждений, когда проведение анестезии путем пропитывания тканей любым способом весьма просто, переходим к описанию анестезии при операциях на выпуклой поверхности черепа (большой мозг) и задней черепной ямке (мозжечок).

Следует помнить, что чувствительные ветви мягких покровов черепа, направляясь с различных сторон к темени, идут под более или менее прямым углом по отношению к линии, отделяющей череп от его основания, а потому лоскут, имеющий основание внизу и образованный в любом отделе черепа, иннервируется нервами, входящими через основание. Чтобы безболезненно выкроить такой лоскут на боковой поверхности черепа, нужно инфильтрировать мягкие покровы по ходу всей полуокружности линии, отделяющей выпуклую поверхность черепа от его основания, и соединить эту инфильтрацию с инфильтрацией мягких покровов вдоль стреловидного шва, сделав, таким образом, то, что называется круговой блокадой тканей, или, инфильтрируя только линию предполагаемого разреза, обработать в то же время и основание лоскута.

Анестезия мягких покровов черепа, проводимая путем подкожной инфильтрации тканей, при употреблении даже концентрированных растворов (1%) держится 1—1½ часа. Огромное большинство мозговых

операций требует большего времени (Кушинг). Поэтому здесь, как и в других отделах человеческого тела, мы стараемся кожу анестезировать отдельно. Это представляет некоторые затруднения и несколько затягивает операцию, но такая затяжка искупается полнотой и продолжительностью анестезии.

Чувствительная иннервация покровов черепа и твердой мозговой оболочки. Покровы черепа и твердая мозговая оболочка получают чувствительные нервы из различных ветвей тройничного нерва и нервов шейного сплетения. Только задний отдел твердой мозговой оболочки иннервируется ветвью (ramus meningeus) блуждающего нерва.

Кожа лобной области, а также подкожная клетчатка и надкостница в этой области иннервируются ветвями nn. frontalis et supraorbitalis (из n. ophthalmicus I ветви тройничного нерва). Кожа, подкожная клетчатка и надкостница теменной области в ее передней части получают ветви от n. auriculo-temporalis (от n. mandibularis), а в задней части — от n. occipitalis minor из шейного сплетения. Кожу с подкожной клетчаткой и надкостницу височной области также иннервирует n. auriculo-temporalis.

Твердую мозговую оболочку, передний отдел, иннервирует n. meningeus medius из n. maxillaris — II ветви тройничного нерва; в среднем отделе твердую мозговую оболочку, включая и мозжечковый намет, иннервирует n. spinosus из n. mandibularis из III ветви тройничного нерва.

В затылочной области покровы черепа иннервируют n. occipitalis major (II задняя ветвь шейных спинномозговых нервов), а твердую мозговую оболочку иннервирует уже упоминавшаяся ветвь блуждающего нерва.

ОПЕРАЦИЯ НА БОЛЬШОМ МОЗГЕ

Обычная остеопластическая трепанация черепа для обнажения полушарий большого мозга производится следующим образом.

Перед началом обезболивания покровов черепа желательно пропитать раствором подвисочную ямку. Эта процедура может иметь значение для полноты анестезии в целом, а возможно, и специально для анестезии твердой мозговой оболочки, которая при обычных способах обезболивания остается недостаточно анестезированной. В нашей методике этой инъекцией блокируются все чувствительные ветви n. trigemini под основанием черепа, в том числе и ramus recurrens, иннервирующий твердую мозговую оболочку. Через произведенный кожный желвак под нижним краем скуловой дуги медленно и осторожно вводят в подвисочную ямку 40—50 мл раствора. Это количество раствора пропитывает как следует подвисочную ямку, а следовательно, и все чувствительные ветви n. trigemini в этой области (рис. 3).

Затем делают кожный желвак по линии предполагаемого разреза. Когда он готов, десятиграммовым шприцем делают впрыскивания под основание лоскута сначала в височную мышцу, а затем прямо до кости при вертикальном направлении иглы. Впрыскивания могут довольно значительно отслоить мягкие покровы черепа. Этому обстоятельству в настоящее время уже не придается такого значения, как раньше, когда при костнопластической операции обычно уделялось столько внимания обереганию мягких покровов на лоскуте. Гораздо важнее оградить больного от сколько-нибудь серьезной кровопотери при выкраивании

лоскута. А потому, закончив пропитывание линии разреза, мы рассекаем покровы не сразу по всему ее протяжению, а постепенно, участками, идя дальше по мере остановки кровотечения. В пропитанных тканях кровотечение останавливается легко вследствие их разрыхления, с одной стороны (легко накладывать зажимы), и суживания сосудов под влиянием адреналина — с другой.

Рис. 3. Инъекция для пропитывания подвисочной ямки и образование кожного желвака по линии будущего разреза при обычной костнопластической трепанации черепа.

По рассечении мягких покровов черепа кости последнего обрабатываются распатором для наложения трепанационных отверстий, и в дальнейшем операция идет тем или иным путем, не требуя обычно никакой дополнительной анестезии ни на твердой мозговой оболочке, ни на самом головном мозге.

ОПЕРАЦИЯ В ЗАДНЕЙ ЧЕРЕПНОЙ ЯМКЕ ДЛЯ ОБНАЖЕНИЯ МОЗЖЕЧКА

В настоящее время большинство хирургов оперирует в задней черепной ямке по Кушингу через разрез в форме лука («арбалетный»).

Линия этого разреза инфильтрируется обычным образом — сначала кожа и подкожная клетчатка до кости в верхней выпуклой части разреза и до апоневроза в вертикальной его части. У наружных концов выпуклой части разреза тугая инфильтрация под кожей направляется по возможности книзу и к средней линии (рис. 4).

По окончании пропитывания мягких покровов следует разрез по средней линии (вертикальный); в верхнем своем отделе он идет до кости, ниже — до апоневроза, покрывающего затылочные мышцы.

Остановив кровотечение из вертикальной части разреза, рассекают вверху мягкие покровы по выпуклой линии. После остановки кровотечения рану расширяют, лоскуты препарируют и развертывают (рис. 5).

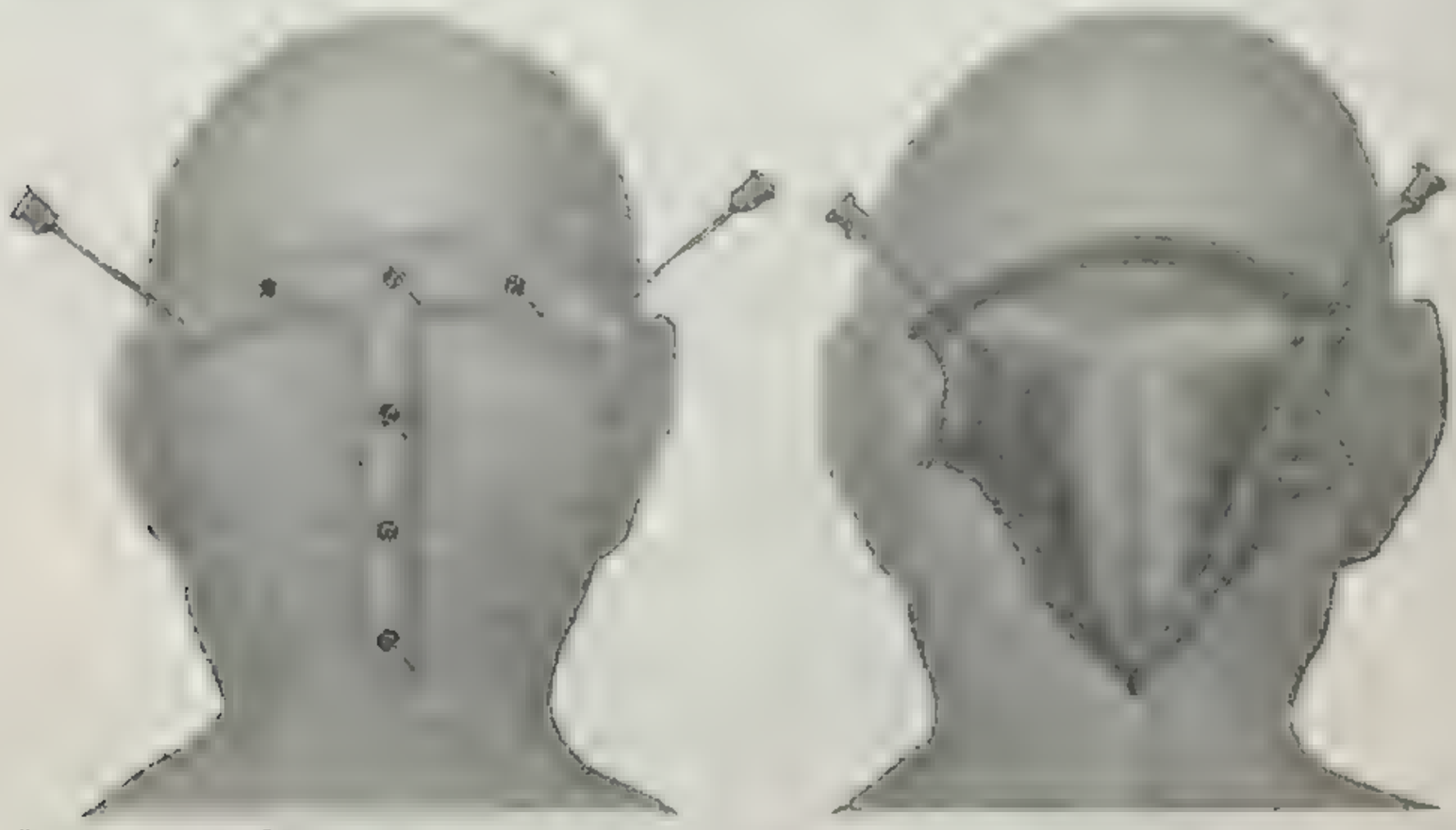

Рис. 4 и 5. Инфильтрация кожи и подкожной клетчатки при операции в задней черепной ямке: Тугая подапоневротическая инфильтрация мышц затылка. Кожа несколько отвернута с целью демонстрации мест уколов

Далее следует «тугая» подапоневротическая инфильтрация широких мышц затылка, как показано на рис. 5. В большинстве случаев, если удается провести инфильтрацию под достаточным давлением, ею и заканчивается анестезия. Редко понадобится повторить инфильтрацию, вплотную подойдя к коротким мышцам затылочной кости и позвонков (рис. 6).

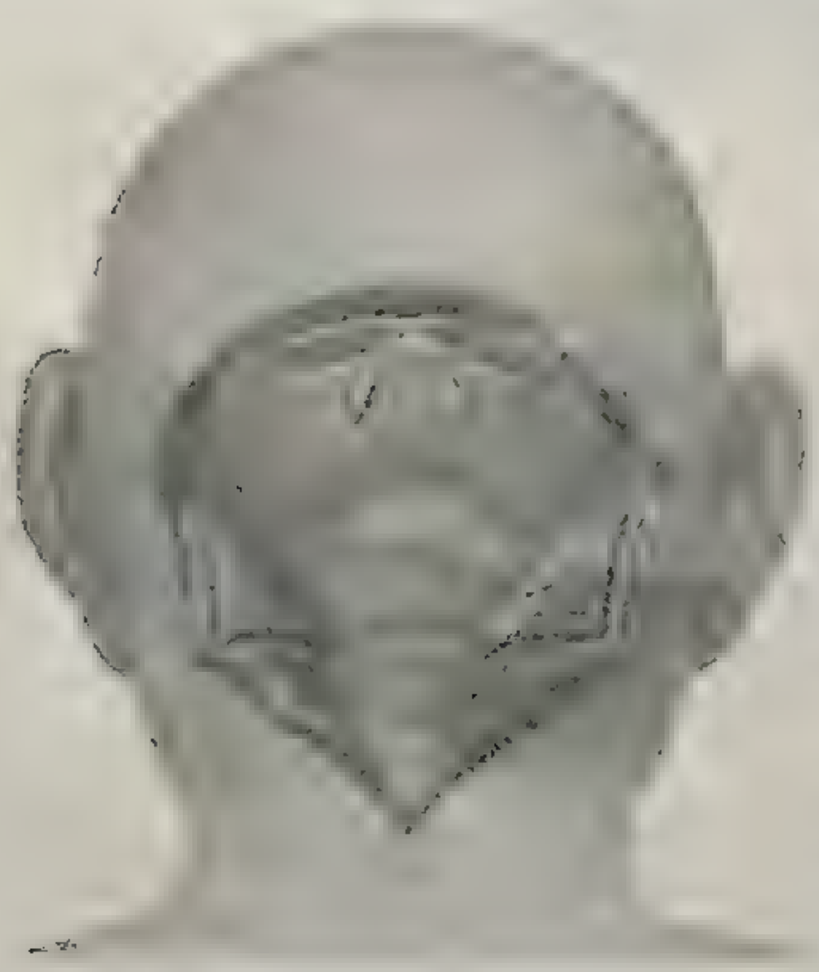

Рис. 6. Добавочная глубокая инфильтрация мышц затылка при операции в задней черепной ямке

По отделении мягких тканей и достаточном обнажении костей затылка продолжают операцию тем или иным способом, пригодным для вскрытия задней черепной ямки. Некоторые хирурги, наложив в типичных местах трепанационные отверстия ручной фрезой, выпиливают кость пилой Джигли или вырубают щипцами Дальгрена, после чего, заломив кость по основанию через затылочное отверстие, убирают весь костный лоскут. Момент заламывания через затылочное отверстие требует большой осторожности (остановка дыхания!).

Эта техника не обязательна: кость может быть удалена и систематическим выкусыванием ее отдельными мелкими участками на желаемом пространстве. При значительной толщине костей затылка вести работу на них ручным способом нелегко; к тому же это сопровождается не меньшей тратой времени и сотрясением, чем работа при посредстве мотора.

Местная анестезия здесь дает возможность использовать во время операции сидячее положение больного — обстоятельство, на которое в последнее время очень настойчиво указывается как на весьма желательное. Специалисты-нейрохирурги не только находят такое положение более удобным при операции, но и признают его влияние на ближайший исход вмешательства.

ОПЕРАЦИИ НА ЛИЦЕ, ЧЕЛЮСТЯХ И В НОСОГЛОТОЧНОМ ПРОСТРАНСТВЕ

Наибольшее количество показаний к операциям на лице, челюстях, языке и в носоглоточном пространстве дают новообразования.

Местная анестезия здесь, так же как и на черепе, очень желательна и удобна, ибо она дает свободу действий хирургу, не стесненному присутствием отдельного наркотизатора с его аппаратами. Далее местная анестезия предупреждает аспирацию крови и заразного материала в дыхательные пути (что значительно уменьшает опасность послеоперационных пневмоний), а в некоторых случаях предотвращает и кровопотерю (носоглоточные полипы).

Следующие по частоте показания к операции на лице, челюстях и языке — это невралгии тройничного нерва. Анестезия при этих операциях, являя собой наиболее типичный случай эффективности проводниковой блокады, вполне удовлетворительно разработана на основе этого принципа, почему мы и не будем ее здесь касаться. Другие же вмешательства на лице, челюстях, языке и в носоглоточном пространстве хотя часто и связаны с блокированием областей, снабженных чувствительной иннервацией n. trigemini, но ни одно из них не может быть выполнено под местной анестезией по принципу чистой проводниковой блокады.

К основной проводниковой блокаде прибавляется всегда в том или ином виде опрыскивание, пропитывание тканей соответствующих областей. Методика анестезии при этих операциях во многих случаях видоизменена нами, почему некоторые из них мы и постараемся описать.

Чувствительная иннервация мягких тканей лица, а также носоглотки и челюстей. Все мягкие ткани лица, а также надкостница костей лицевого скелета, включая и челюсти, иннервируются ветвями тройничного нерва. При этом первая ветвь, n. ophthalmicus, иннервирует весь верхний отдел лица, вторая ветвь, n. maxillaris, ткани среднего отдела лица, включая и верхнюю челюсть; нижний отдел лица вместе с нижней челюстью получает иннервацию от III ветви тройничного нерва (n. mandibularis).

Слизистая оболочка носоглотки получает чувствительные веточки от n. glossopharingei (IX пара черепномозговых нервов). Мышцы глотки, мягкого неба и небных дужек иннервируются ветвями блуждающего нерва и n. mandibularis (III ветви тройничного нерва), которые также содержат чувствительные волокна.

Операция на глазу и в глазнице

Местная анестезия в области глазниц должна предусматривать и разграничивать два момента: первый — когда во время предстоящего оперативного вмешательства следует сохранить глазное яблоко, второй — когда требуется произвести просто enucleatio bulbi или exenteratio orbitae.

В первом случае типичные инъекции из четырех точек — вверху, внизу, изнутри и снаружи — должны производиться при употреблении небольших количеств более концентрированного раствора, чтобы избежать выпячивания глазного яблока и, может быть, даже паралича n. optici от сдавления его тугой инфильтрацией.

Вколы из указанных точек делают в краях глазницы до кости; затем иглу осторожно продвигают дальше на некоторую глубину (3—5 см), где и оставляют 3—5 мл 0,25% раствора новокаина. Здесь требуется выжидание, так как отсутствие тугой инфильтрации не дает возможности осуществить быстрый контакт вещества с нервами, и, следовательно, диффузии должно быть отведено свое место и значение. В нашей методике, если мы не ошибаемся, это единственный случай, когда переключение общей принципиальной установки местной анестезии с диффузии на прямой контакт с нервами практически невыполнимо.

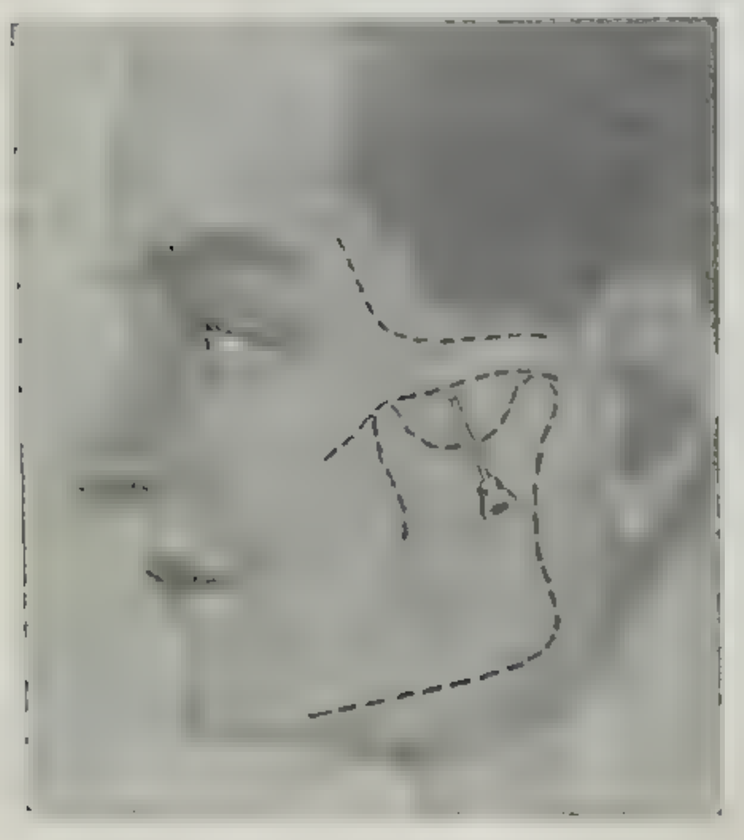

Рис. 7. Направление иглы для введения раствора в крылонебную и подвисочную ямку.

Во втором же случае, при удалении глаза или всего содержимого глазницы, из тех же точек производят тугую инфильтрацию тканей глазницы большим количеством 0,25% раствора, причем нет надобности проводить иглу далеко в глубину и искать близости нерва — раствор сам найдет свое место. Из каждого укола смело нужно ввести в глазницу по 10—12 мл раствора, медленно продавливая его в ткани. В этом случае методика тугой инфильтрации тканей сохраняет все свое значение. Операция идет абсолютно спокойно, при полной безболезненности.

Об анестезии самого глаза при мелких операциях много говорить не приходится, так как здесь до сих пор, повидимому, остается в силе старый способ Коллера — впускание в конъюнктивальный мешок 2—5% раствора кокаина. Все операции на веках производятся под обычной инфильтрационной анестезией.

Резекция верхней челюсти

В нашей методике эта операция начинается широким пропитыванием подвисочной и крылонебной ямок одновременно.

Для этого под скуловой дугой, приблизительно на середине, делают вкол длинной иглой, которую направляют слегка вверх и кпереди (рис. 7).

При постепенном продвигании иглы в глубину сюда вводят 40—50 мл раствора. Нет надобности, с нашей точки зрения, тончайшим образом подводить иглу к тем или другим нервам, а тем более колоть в них, ибо эффект анестезии прекрасно достигается тугой инфильтрацией.

Это количество раствора не только хорошо пропитывает крылонебную ямку, но и подходит к чувствительным стволам III ветви n. trigemini в подвисочной ямке. При этом усиливается анестезия в целом, что имеет очень большое значение.

Затем, наметив иодом линию разреза (разрез по Веберу) пропитывают по этой линии кожу, подкожную клетчатку и глубокие ткани до костей.

Тут же пропитывают слизистую твердого неба и мягкое небо (иннервация его частично идет с другой стороны). Рассекают мягкие части лица, останавливают кровотечение и, отвернув лоскут мягких тканей, делают пятиграммовым шприцем две инъекции раствора по нижней стенке глазницы у внутреннего и наружного ее краев: первую — чтобы послать раствор по нижнеглазничной щели навстречу основному инфильтрату крылонебной ямки, а вторую — чтобы обрабогать этмоидальные нервы. Только после этого приступают к разделению костных частей челюсти. Таким образом, на примере этой операции можно видеть, что иногда и мы используем в известной степени принцип проводниковой блокады. Однако содержание и проведение его отличаются от того, что является общепринятым.

Мы используем массовую блокаду нервов поблизости от места операции (короткая блокада), устанавливая проекцию нерва лишь приблизительно и даже избегая попадания в него иглой, так как это может вызвать ненужную боль. Нужно только вместо 5 мл 2% раствора (Браун) ввести 40—50 мл слабого раствора приблизительно в том же направлении, как это делается по принципу регионарной анестезии II ветви n. trigemini и сделать здесь тугую инфильтрацию тканей с расчетом, что раствор сам найдет свое место и подойдет к нужным нервам. Инъекция у наружного края глазницы завершит анестезию.

В некоторых случаях основная блокада крылонебной и подвисочной ямок может быть сделана и на обеих сторонах. Она совершенно безопасна. Операция при ней идеальна в отношении анестезии.

Резекция верхней челюсти под местной анестезией, по выражению одного из знатоков местной анестезии Герцлера (Hertzler), есть «formidable procedure» [1]. Но ведь в проведении ее под местным обезболиванием сквозит решимость врача бороться за жизнь больного. Не случайно непосредственная смертность после этой операции именно при местном обезболивании равна нулю [Браун, Гертель (Braun, Hertel) и др.]. Сравнивая с тем, что было и есть у тех, кто делает резекцию верхней челюсти под наркозом (смертность от 15 до 25%), можно притти к заключению, что здесь есть за что бороться.

У нас никогда не умирали больные после этой операции, а что касается внешнего впечатления, то «ужасной» эта операция выглядит именно при применении ингаляционного наркоза.

Резекция нижней челюсти

Резекция нижней челюсти — более простая операция по сравнению с только что описанной и в отношении обезболивания также является более простой. Она начинается как и предыдущая, тугой инфильтрацией подвисочной ямки, через прокол под скуловой дугой, в глубину, через мышцы, в подвисочную ямку. Сюда также впрыскивают 40—50 мл раствора для блокирования чувствительных нервов III ветви n. trigemini. После этого инфильтрируют кожу и подкожную клетчатку по линии предполагаемого разреза. По рассечении тканей до кости делают глубокие инъекции по краю челюсти кнутри и кнаружи от кости. Инъекции, направленные кнутри от кости, проводятся как подапоневротические, нося характер ползучих инфильтратов. Раствор пропитывает

[1] «Ужасная операция».

дно полости рта, влагалища слюнных желез, омывает изнутри кость и встречает здесь, таким образом, веточки периферические III ветви n. trigemini. Наружные инъекции помогают рассечь губу, отпрепарировать и откинуть кожный лоскут.

Опухоли лица и губ

Новообразования лица и губ могут быть удалены при помощи обычной инфильтрации окружающих тканей. Злокачественные опухоли, конечно, требуют одновременного удаления и шейных лимфатических

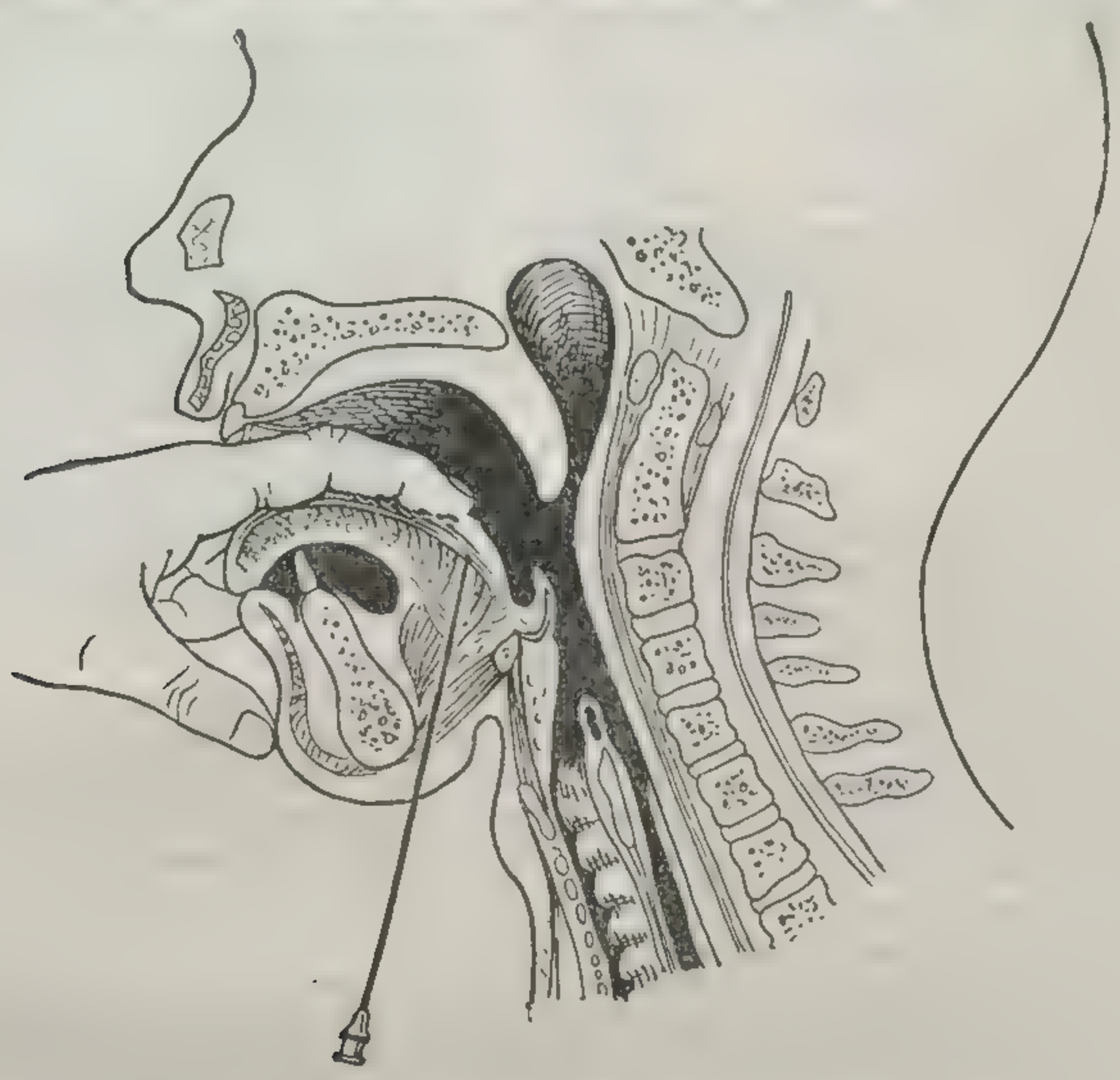

Рис. 8. Глубокая инъекция к корню языка.

узлов. Объем вмешательства в отношении лимфатических узлов определяется размерами и локализацией новообразования. Больших размеров опухоли, располагающиеся по средней линии или по соседству с ней, требуют двустороннего удаления лимфатических узлов.

При обширном раке губы некоторые предпочитают вначале удалить лимфатические узлы и уже после заживления шейной раны удалять само новообразование. В последнее время при раке губы вместе с подчелюстными лимфатическими узлами удаляют и подчелюстные слюнные железы.

Удаление подчелюстных желез при методе тугой инфильтрации тканей проходит поразительно отчетливо.

Инфильтрировав кожу и подкожную клетчатку по линии предполагаемого разреза под челюстью (в виде дуги), делают разрез, доходящий до апоневроза, и, впрыснув под апоневроз (во влагалище подчелюстной железы) по 20—30 мл раствора с каждой стороны, получают здесь заметное напряжение подапоневротических тканей. Далее делают разрез апоневроза влагалища подчелюстной железы и тотчас же обна-

руживают свободно выкатывающиеся под влиянием наполняющей капсулу жидкости и омываемые ею прекрасно диференцирующиеся подчелюстные железы и лимфатические узлы.

Операция на языке

Небольшие доброкачественные опухоли языка могут быть удалены путем простой инфильтрации подлежащих тканей.

Удаление самого языка требует широкой анестезии дна полости рта и корня языка. Техника глубоких инъекций ясна из рис. 8.

Первую глубокую инъекцию делают после предварительного смазывания кокаином слизистой зева и корня языка следующим образом: образовав первый кожный желвак по средней линии тотчас у верхнего края подъязычной кости, длинной тонкой иглой делают инъекции в глубину, введя указательный палец левой руки в рот и отодвигая им корень языка книзу. Впрыскивание в глубину делают как бы навстречу пальцу. Извлекая иглу, стараются оставлять в более поверхностных слоях сколько возможно раствора. В общем на первую инъекцию можно израсходовать 50—60 мл раствора.

Вторую инъекцию делают в spina mentalis interna.

Затем со стороны рта, у последних зубов с той и другой стороны, по направлению к восходящей ветви челюсти, закладываются массивные инфильтраты.

Анестезия кожного разреза и обнажение челюсти производятся по общим правилам в зависимости от избранного способа оперирования.

Удаление фибром основания черепа

Методика анестезии при удалении опухолей носоглоточного пространства описана моим учеником И. В. Домрачевым.

Больной находится в положении Розе. Предварительно производят анестезию подвисочной ямки и fossae sphenopalatinae с той или другой стороны, как это уже описано выше. Затем 10% раствором кокаина анестезируют слизистую носа и, если нужно, резецируют нижнюю раковину. Длинную иглу вводят через носовой ход до опухоли, куда и впрыскивают 20—30 мл раствора. Затем такой же иглой через рот прокалывают мягкое небо или истонченное твердое небо и отсюда дополнительно вводят приблизительно столько же раствора в опухоль. Таким образом вся опухоль оказывается инфильтрированной. Этим мероприятием грозная операция переводится в разряд спокойных, легких, эффективных хирургических процедур.

ГЛАВА VIII

ОПЕРАЦИИ НА ШЕЕ

Чувствительная иннервация шеи применительно к операциям на щитовидной железе. Кожа и подкожножировая клетчатка переднего отдела шеи получают чувствительные веточки от n. cutanei colli из шейного сплетения. Сама щитовидная железа получает веточки от верхнего и нижнего симпатических щитовидных сплетений, которые образованы веточками, отходящими от верхних и средних шейных симпатических ганглиев при участии ветвей также и от блуждающих нервов обеих сторон (n. laryngeus superior — чувствительный и n. laryngeus inferior — смешанный).

АНЕСТЕЗИЯ ПРИ ОПЕРАЦИИ ЗОБА

Из крупных операций на шее самой распространенной является операция зоба. Желательность местной анестезии при ней была осознана и признана давно. Авторитет Кохера закрепил за операцией зоба местную анестезию по следующим причинам: возможность уменьшения кровопотери, отсутствие венозной конгестии, характерной для наркоза; контроль могущего произойти повреждения n. recurrentis; отсутствие шока, часто наблюдающегося при выполнении этой операции под наркозом.

В отношении методики местной анестезии при операции зоба за все это время накопилось огромное количество предложений, которые могут быть сведены в две большие группы: 1) способы, связанные с тем или другим видом бессистемной инфильтрации окружающих зоб тканей и отчасти инфильтрации самого зоба; 2) различные способы проводниковой блокады, стремящиеся прервать чувствительные нервы где-либо в дали от самой опухоли.

Способы первой группы, не заключая в себе черт точной методики, в большинстве случаев не обеспечивают полного обезболивания. Способы второй группы, заканчивающиеся в своем развитии предложением Каписа (Kappis) и Брауна прерывать проводимость шейных нервов вблизи их выхода из позвоночника (блокада самого шейного сплетения), в настоящее время, по мнению ряда авторов [Брют, Виман, Геринг, Куленкампф, Винтерштейн (Brüt, Wiemann, Hering, Kulenkampf, Winterstein) и др.], являются опасными, так как при них наблюдалось довольно большое количество смертей.

Таким образом, в настоящее время местная анестезия при операциях зоба чаще всего применяется в виде различных приемов инфиль-

трации тканей вокруг зоба, носящей в большинстве случаев, как мы уже сказали, далеко не планомерный характер и поэтому часто дающей совершенно неудовлетворительные результаты. В этом мы убедились при непосредственном знакомстве с этим вопросом на местах в больших учреждениях Западной Европы и Америки. Лучший результат получают те, кто рискует пользоваться здесь концентрированным раствором и выжидает. Мы не сторонники этого образа действия. Наша методика анестезии и при зобе основана на принципе ползучего инфильтрата и гидравлической препаровки тканей

Методика эта состоит в следующем.

Делают анестезию кожи и подкожной клетчатки по линии предполагаемого воротникового разреза кожи. Из краевых отделов пояса пропитывания дополнительно вводят подкожно с каждой стороны вверх и вниз по 20—30 мл раствора (рис. 9). За этим следует разрез кожи, подкожной клетчатки и платизмы.

Рис. 9. Кожный желвак по линии предполагаемого разреза и дополнительные подкожные инъекции (указано стрелками) при операции зоба

Тщательно произведя указанный разрез и разглядев по средней линии место схождения мышц депрессоров подъязычной кости, вводят раствор под внутренние края мышц той и другой стороны (рис. 10). Как только начальный желвак слегка приподнял внутренний край мышцы, нагнетают раствор через указанный желвак под мышцы веерообразно кверху, кнаружи и книзу. То же делают и на другой стороне. Раствор, попав под средний листок апоневроза, во влагалище мышц, омывает зоб сплошным слоем и по рассечении мышц позволяет легко вывихнуть опухоль как бы стекловидной студенистой массой, прекрасно защищающей при вывихивании тонкостенные вены зоба от наших манипуляций (рис. 11).

Вслед за вывихиванием зоба иногда нужно сделать несколько дополнительных инъекций, направляя их в места натяжения тканей у полюсов железы и к ее задней поверхности.

Проведение этой методики может встретить некоторое затруднение в случаях, когда зоб подвергался длительной рентгенотерапии. Однако и при этих условиях нашу методику все же можно провести, получая полный эффект обезболивания.

И в этом частном случае мы хотели оттенить значение идеи ползучего инфильтрата. Из конкретных сопоставлений это будет яснее. Герцлер предлагает после анестезии кожи вкалывать иглу по средней линии через кожу, стараясь попасть под мышцы, что определяется движением иглы, и под мышцами же дальше вести иглу в тех направлениях,

куда мы посылаем раствор открытым способом в виде ползучего инфильтрата. Это тоже послойная анестезия и как будто с учетом анатомических данных. Но интересно знать, что произойдет при такой закрытой методике с тонкостенными венами зоба, по которым скользит

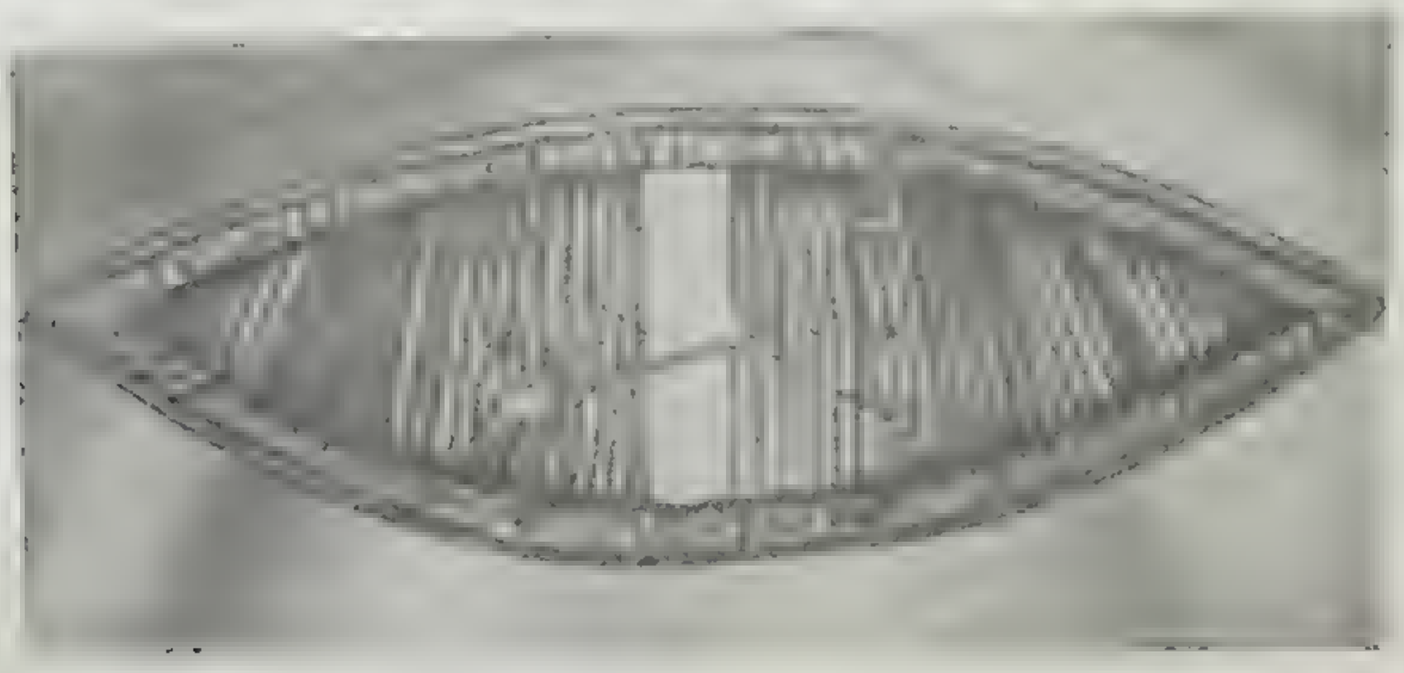

Рис. 10. Образование ползучего инфильтрата под мышцами. Стрелки указывают направление движения раствора. Игла стоит на месте у внутреннего края мышц.

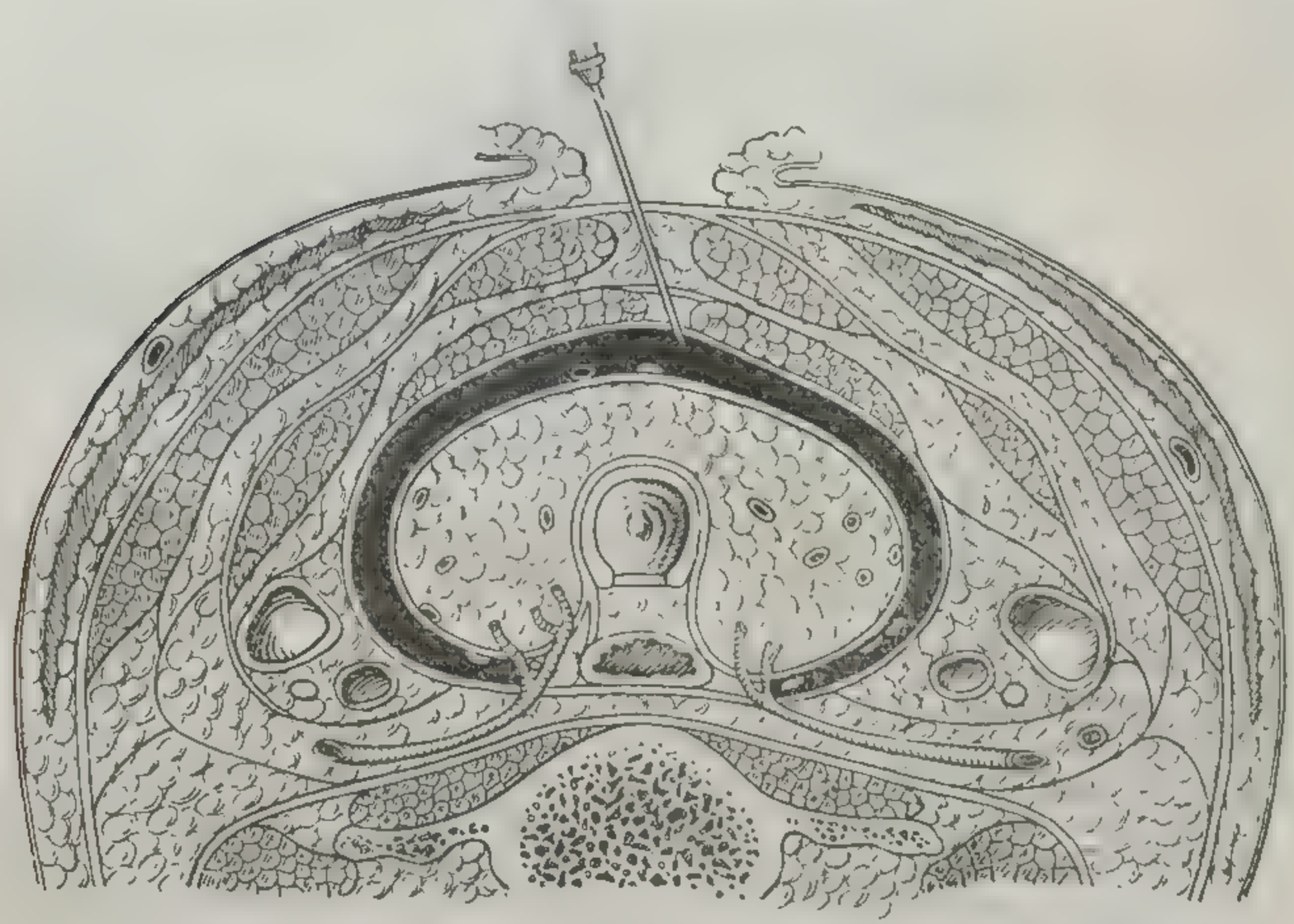

Рис. 11. Поперечный разрез шеи на уровне щитовидной железы. Схема расположения раствора, окружающего опухоль зоба сплошным слоем.

игла хирурга? Вероятно, не так редко они будут повреждены. Именно об этом и предупреждает автор, имеющий солидный опыт в применении своего метода.

Голлебах (Hollebach) [1] целиком заимствует у нас методику местного обезболивания при зобе, забывая «по рассеянности» упомянуть об

[1] Zentralblatt für Chirurgie, 1939, № 31.

имени ее автора. Привожу описание методики Голлебаха и его рисунок (рис. 12).

Он предлагает чрезвычайно простой метод. Из укола по средней линии туго наполняют раствором соединительнотканное пространство. Немедленно после окончания инъекции перерезают кожу и платизму. Верхний кожный лоскут отсепаровывают. По средней линии из укола под короткие мышцы шеи наполняют раствором большое позадимышечное соединительнотканное пространство; при этом иглу продвигают только непосредственно позади мышц направо и налево, а не в глубину (сосуды). Под сильным давлением инъицируемая жидкость распространяется равномерно в рыхлой соединительной ткани, так что щитовидная железа кругом омывается анестезирующей жидкостью (во время операции несколько миллилитров раствора вводят по направлению к верхней щитовидной артерии). После этого перерезают короткие шейные мышцы.

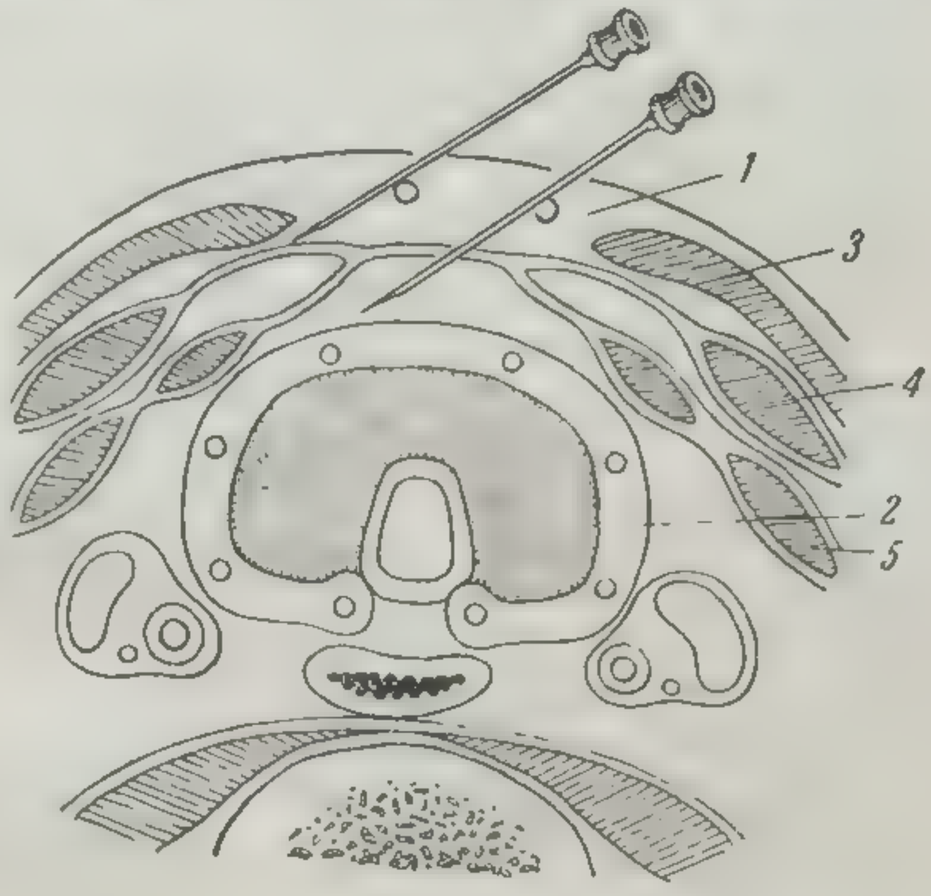

Рис. 12

1 — подкожный соединительнотканный слой; *2* — позадимышечное соединительнотканное пространство со щитовидной железой; *3* — платизма; *4* — грудино-ключично-сосковая мышца; *5* — короткие мышцы шеи.

Преимущества этой дробной местной анестезии следующие:

1) раствор точно анатомически локализуется в соответствующих слоях, причем тщательно избегаются повреждения сосудисто-нервных стволов;

2) получается хорошая анестезия вследствие употребления сравнительно больших количеств раствора (в среднем около 100 мл 1% раствора пантокаина).

Передозировки, даже при употреблении больших количеств раствора, не наступает, так как значительная часть его удаляется из отдельного депо прежде, чем успеет всосаться. Среди оперированных 40 больных, у большинства которых была настоящая базедова болезнь, смертельных исходов не отмечалось, послеоперационное течение было хорошее.

О. В. Николаев, применяя более 20 лет местную анестезию по нашему методу, произвел к 1955 г. более 4500 операций на щитовидной железе у больных в возрасте от 5 до 73 лет. Из этого числа субтотальная субфасциальная резекция щитовидной железы (метод О. В. Николаева)[1] сделана у 75% оперированных (тиреотоксический зоб), энуклеация простая или в комбинации с резекцией — у 23%. Автору ни разу не пришлось прибегнуть к наркозу.

ОПЕРАЦИИ НА БОКОВОЙ ПОВЕРХНОСТИ ШЕИ

Небольшие операции в мягких частях шеи производятся легко при обычной инфильтрации тканей. Более же значительные вмешательства требуют и более строгой, последовательной методики проведения ане-

[1] О. В. Николаев, Хирургия эндокринной системы, изд. ЦИУ, 1952.

стезии. Шея по своей анатомической структуре представляет собой одну из тех областей человеческого тела, где футлярное построение его выявлено с особой отчетливостью, почему проведение нашего принципа при инфильтрации тканей — ползучести инфильтрата — особенно демонстративно и эффективно.

Пример: опухоль боковой поверхности шеи, под углом нижней челюсти, с глубокой локализацией за средним листком апоневроза, идет к позвоночнику, касается задне-боковой стенки глотки, мало подвижна. Что значит здесь обычное правило инфильтрационной анестезии: «опрыскать опухоль», впрыснуть раствор «под основание ее»? Это понятно и выполнимо при поверхностно расположенных опухолях. А как это сделать при глубоко сидящих опухолях, имеющих близкое соседство с крупными сосудами? Как это сделать в особенности через кожу, как некоторые пытаются это сделать?

По нашей методике это выполняется следующим образом.

Инфильтрируют кожу и подкожную клетчатку над опухолью по линии предполагаемого разреза. За этим следует разрез и некоторая препаровка опухоли по ходу его. После этого в концах разреза сверху и снизу отыскивают места погружения опухоли в глубокие ткани — под апоневроз. В эти места, своего рода «plane de clivage», осторожно делают уколы под наметившуюся, обычно плотную, ткань апоневроза. Игла прокалывает только апоневроз, она не продвигается в глубину; тотчас же через указанные уколы сначала внизу, потом вверху пробуют вводить раствор в ткани. Если он идет свободно, то нагнетают его сюда до максимума, пока не заметят, что опухоль сильно изменила свое положение, подалась в рану, а может быть, и стала более подвижной. Это обычно наблюдается уже после введения раствора через один из уколов. В зависимости от этого введение раствора под опухоль через второй укол становится еще более простым и наглядным. При таком введении раствор отодвигает от опухоли иногда важные анатомические образования (артерии, вены, нервы) и подготовляет выделение опухоли.

Эта подготовка происходит при полной обработке в смысле анестезии всех попадающихся нервов так совершенно, что удаление опухоли производится абсолютно безболезненно даже в таких случаях, когда оно связано с манипуляциями, заходящими за среднюю линию шеи по позвоночнику, следовательно, затрагивающими нервы другой стороны. Раствор прокладывает дорогу инструментам и пальцу, которые будут выделять опухоль.

Другим примером может быть также глубокая опухоль, но расположенная не в верхней, а в нижне-боковой области шеи.

Мы снова ставим своему методу анестезии трудную задачу — обработать такую опухоль. Она имеет своим исходным пунктом первичные стволы плечевого сплетения. Наша задача заключается не только в том, чтобы получить абсолютную анестезию, ибо дело касается опухоли, исходящей из нервов, но и в том, чтобы облегчить технику операции в этих сложных условиях интимного соседства опухоли с находящимися здесь важными органами — сосудисто-нервным пучком, плеврой, ductus lymphaticus sinister и т. д.

Тут же мы задаем себе вопрос: при каком ином методе местного обезболивания можно было бы безболезненно удалить такую опухоль?

Ответить на этот вопрос мы не можем.

Пример этот, как и предшествующий, не является, кстати сказать, чем-либо отвлеченным: достаточно просмотреть истории болезни № 45 и 59 нашей клиники. Ко второй из них мы и обращаемся.

Больной Т. Н., 33 лет, женат, имеет троих детей, один ребенок умер в раннем детстве. У всех детей тело покрыто множеством пятен и узелков. В 1920 г. перенес сыпной и возвратный тиф. Половые инфекции отрицает. Курит и изредка пьет.

Отцу больного 55 лет, «на здоровье не жалуется». На теле у него также имеется множество родинок, пигментных пятен и узелков. Мать умерла 51 года после какого-то психического потрясения. У нее на теле также имелись в большом количестве узелки-родинки. У больного трое братьев и одна сестра. У братьев тело также покрыто родинками. Больной развивался нормально.

Поступил в нервную клинику с жалобами на сильные боли и слабость в левой руке. Заболевание началось с мая 1929 г., когда в левой руке появилась ломота, чувство жара и ощущение ползания мурашек. Эти явления прогрессировали. В конце 1930 г. больной заметил резкое уменьшение силы в руке, особенно в плечевом и локтевом суставах. В конце первой половины 1931 г. парез усилился, а боли в области плеча настолько обострились, что больной не в состоянии был спать по ночам.

Мускулатура развита слабо, несколько атонична, больной вял, апатичен. Вся кожа имеет цвет загара средней степени, особенно в области груди и плеч. По всему телу рассеяны мелкие веснушкообразные темнокрасные пятна. Местами эти пятна достигают значительной величины — до 3 см длины и 2 см ширины. На спине, груди, на руках, а отчасти и на ногах масса узелков величиной от чечевичного зерна до боба. Больной отмечает, что, насколько он помнит, желтый цвет кожи, пятна и узелки на теле у него были с детства. В области левой надключичной ямки расположена опухоль плотной консистенции, совершенно неподвижная и весьма болезненная. При пальпации прощупывается лишь верхний полюс опухоли, выстоящий над ключицей, остальная часть уходит в глубину (под ключицу) и не контурируется. Черепно-мозговые нервы отклонений не представляют.

Двигательная сфера. Объем и сила движений в правой руке нормальны. В левой руке объем движений в плечевом и локтевом суставах резко ограничен. Поднимание плеч, активные движения вперед, назад, сгибание и разгибание в локтевом суставе невозможны.

В лучезапястном суставе и пальцах объем движений не ограничен, сила значительно понижена. Произвольные движения в нижних конечностях нормальны.

Сухожильные рефлексы с m. biceps brachii sin. отсутствуют, с m. triceps brachii значительно ослаблены. Нижнерадиальный и пронаторный нормальны.

Другие сухожильные рефлексы, а также рефлексы кожные, зрачковые и рефлексы со слизистых нормальны.

Тазовые органы — норма.

Чувствительная сфера. На левой руке болевое, термическое и тактильное чувства расстроены по корешковому типу: имеется ясная гипестезия в области иннервации V шейного и отчасти VI шейного корешка.

Болезненность при давлении на область plexus brachialis sin. Очень болезненны также пассивные движения в левом плечевом суставе. Органы высших чувств в пределах нормы. Mm. deltoideus, biceps, triceps, brachialis internus слева атрофированы, с частичной реакцией перерождения.

Рефлексы: клиностатический — 12, ортостатический +24, симптом Ашнера с левого глаза — 14, с правого — 12. Дермография в пределах нормы. Со стороны эндокринных желез, если не считать пигментации кожи, повидимому, вследствие ненормального функционирования надпочечников, особых отклонений не отмечается.

Психика: все интеллектуальные процессы несколько замедлены.

Кровяное давление на правой руке: минимальное 65 мм, максимальное 103 мм; на левой руке: минимальное 61 мм, максимальное 104 мм. Пульс от 78 до 82 ударов в минуту.

Указанные явления пигментации кожи и наличие небольших опухолей, рассеянных по всему телу больного, дают нам основание установить болезнь Реклингаузена. Одним из основных признаков этого заболевания является, как известно, наличие нейрофибром, рассеянных на поверхности тела в виде небольших узелков; однако во многих случаях наблюдается образование нейрофибром и более значительных размеров. На основании этого вполне естественно было поставить в прямую связь с основным заболеванием образование у больного большой опухоли в plexus brachialis. В результате развился паралич левой руки, весьма близкий по клинической картине к параличу Эрба. Вследствие сильных страданий, причиняемых опухолью, больной был переведен в хирургическую клинику для удаления опухоли оперативным путем.

Случай этот с хирургической стороны представляет особый интерес потому, что опухоль исходит из крупных нервных стволов плечевого сплетения, в связи с чем перед хирургом возникает далеко не легкая задача, не только удалить опухоль, расположенную среди важных органов надключичной области и подмышечной впадины, но и учесть

характер предстоящей неизбежной травмы стволов плечевого сплетения с вытекающими отсюда последствиями. Только операция под местной анестезией сулит возможность в случае перерезки стволов плечевого сплетения тут же, на операционном столе, контролировать размер выпадения функции, т. е. движения соответствующей больной конечности, и создать план ее восстановления путем той или иной пластики уцелевших нервов или наложения швов на поврежденный нерв. Если же это не удается, хирург заканчивает операцию с сознанием того, что сделал все от него зависящее.

Операция. Больного укладывают на край стола с отведенной в сторону рукой, которую удерживает в этом положении помощник. Голова сильно наклонена в здоровую сторону. Намеченная линия разреза идет от середины наружного края m. sterno-cleido-mastoidei вниз через ключицу к середине передней стенки подмышечной впадины. Инфильтрируют кожу и подкожную клетчатку до поверхностного листка шейного и грудного апоневроза. По рассечении кожи и подкожной клетчатки тугой подапоневротической инфильтрацией пропитывается большая грудная мышца; тут же ее перерезают, причем по нижнему краю оставляют некоторое количество ее волокон.

После этого производятся инъекции в малую грудную мышцу и под обнаружившийся листок среднего апоневроза груди с нагнетанием сюда приблизительно 50 мл раствора. В условиях совершенного омывания раствором сосудисто-нервного пучка по ходу его влагалища (за средним апоневрозом груди) наступает полная анестезия толстых стволов плечевого сплетения, а следовательно, и всех окружающих опухоль тканей. После перевязки ветвей a. axillaris, идущих к акромиону и грудным мышцам, перерезают малую грудную мышцу, вслед за чем широко вскрывают подмышечную ямку. Однако для необходимого доступа к опухоли нужно перепилить ключицу. Сделав это, перерезав m. subclavius и разведя отломки ключицы в стороны, перевязывают a. transversum scapulae.

Затем, нащупав уходящую под ключицу нижнюю часть опухоли, осторожно нагнетают раствор под плотные ткани, окружающие опухоль. Раствор легко идет в разные стороны, проникая кверху и кнутри по направлению к позвоночнику. Когда опухоль, лежащая, очевидно, за средним листком апоневроза, окружена широким подапоневротическим инфильтратом, плотные ткани у нижнего полюса надрезают: раствор, окружающий опухоль, позволяет тупым путем выслаивать ее из тканей. Верхним полюсом опухоль сращена с боковой поверхностью позвоночника (нижние шейные позвонки), а вверху и снаружи она подходит вплотную к внутренней поверхности лопатки. После этого становится возможным определить взаимоотношение опухоли и сосудисто-нервного пучка в надключичной области: крупные сосуды лежат кнутри от опухоли. Что же касается плечевого сплетения, то оказывается, что один из его пяти первичных крупных нервных стволов врастает в опухоль, сначала распластываясь, а затем и совершенно теряясь в ней. Тотчас по выходе нервного ствола из промежутка между поперечными отростками позвонков его перерезают.

Особенно трудно отделяется опухоль у позвоночника, где имеются плотные ее сращения с другими нервами плечевого сплетения. После перерезки в нижнем отделе толстого ствола, выходящего из опухоли, и n. axillaris, также вросшего в опухоль, последнюю извлекают. На ключицу накладывают проволочный шов, на мышцы — кетгутовый. Гипсовая повязка. Операция проходит абсолютно безболезненно.

Еще раз отмечаем, что никакой другой метод местной анестезии не дал бы возможности выполнить эту операцию. Только тугая инфильтрация тканей с образованием ползучих подапоневротических инфильтратов могла позволить произвести это вмешательство без наркоза.

Контроль функции конечности проводился как до перерезки толстых нервных стволов, так и после нее. К нашему удивлению, перерезка первичного ствола нервов плечевого сплетения и вторая перерезка толстого ствола по выходе из опухоли не сопровождались никакими дополнительными функциональными расстройствами.

Возможностью контроля функции при операциях на нервах под местной анестезией, вероятно, будут широко пользоваться нейрохирурги.

ОПЕРАЦИИ НА ШЕЙНОЙ ЧАСТИ ПИЩЕВОДА

Анестезия для обнажения шейной части пищевода по нашему методу ползучего инфильтрата представляет собой весьма легкую и благодарную задачу. Среди других органов шеи пищевод занимает наиболее глубокое положение и для тех или иных манипуляций над ним требуется хорошая его экспозиция. Последняя удается только тогда, когда соседние с пищеводом органы легко и свободно смещаются в сторону, а для этого требуется: 1) достаточной величины разрез покровов шеи, 2) рассечение m. omo-hyoidei и 3) перерезка нижней щитовидной артерии.

Если эти условия соблюдены, то ползучий инфильтрат, связанный с гидравлической препаровкой тканей, дает возможность при абсолютном сбезболивании на широком пространстве в поле операции открыть, изолировать пищевод и манипулировать с ним в этом отделе.

Анестезия. 1. Делают кожный желвак по внутреннему краю грудино-ключично-сосковой мышцы, начиная от угла нижней челюсти до яремной вырезки грудины. Через желвак по всему его протяжению производят подкожное пропитывание и разрез покровов для обнажения внутреннего края грудино-ключично-сосковой мышцы.

2. Оттянув мышцу вбок и разглядев в глубине раны депрессоры, покрытые средним листком апоневроза шеи, вводят 30—40 мл раствора с целью создать под ним ползучий инфильтрат, который проник бы всюду к глубоким органам шеи. Мышцы и рыхлая подапоневротическая ткань в этот момент приподнимутся, как бы вздуются, ясно в то же время диференцируясь.

Эту инфильтрацию глубоких органов шеи удобнее делать длинной, тонкой иглой. Она должна оставаться на месте после прокола среднего листка апоневроза, придерживаемая пальцами левой руки. На иглу надевают один за другим наполненные раствором шприцы. В некоторых случаях количество раствора может быть доведено до 70—100 мл. При медленном его введении никогда не наступает никаких, даже малейших расстройств со стороны органов шеи. Получается абсолютная анестезия.

Перерезав лопаточно-подъязычную мышцу и прошив концы ее для последующего соединения, оттягивают кнаружи m. sterno-cleido-mastoideus вместе с сосудисто-нервным пучком шеи, а грудино-подъязычную и грудино-щитовидную мышцы, щитовидную железу и гортань отклоняют в противоположную сторону. В это время, осторожно раздвигая клетчатку и идя в глубину по направлению к предпозвоночному апоневрозу, можно перевязать и перерезать нижнюю щитовидную артерию. Широко отпрепаровывая тупым путем пропитанную раствором клетчатку, отыскивают тут же пищевод. В этот момент надо помнить о нижнегортанном нерве.

Далее, пользуясь ползучим инфильтратом, можно производить изоляцию пищевода по направлению книзу в средостение.

Эта операция была произведена в клинике около 30 раз по разным поводам и всегда с абсолютным успехом в отношении обезболивания.

Процедура эта выполняется путем систематических инъекций у самых стенок как бы всплывшего в растворе пищевода. Дальнейшая его гидравлическая препаровка должна теперь производиться ad. oculos. Инъекции нужно делать в рыхлую ткань, где просвечивает раствор: последний не надо жалеть, лишь бы он удерживался в тканях клетчатки, окружающей пищевод. Здесь никакая передозировка не страшна, ибо через 2—3 минуты как только убедятся в том, что подготовлен путь для выделения пищевода, раствор отсюда удаляют. Всеми мерами надо избегать попадания иглы в стенку пищевода. Почувствовав, что пищевод можно уже со всех сторон обойти, ибо раствор достаточно его выявил и приподнял, проводят тот или иной тупой инструмент под пищевод и берут его на марлевую держалку. При осторожном вытягивании пищевода наружу, управляя держалкой, продолжают тем же порядком инъекции по ходу пищевода сверху вниз, стараясь протолкнуть раствор как можно глубже в средостение. За этим следует изоляция пищевода на желаемом протяжении с систематической препаровкой, преимущественно тупым путем. В это время почти весь использованный раствор удаляется.

ГЛАВА IX

АНЕСТЕЗИЯ ПРИ ОПЕРАЦИЯХ НА ГРУДНОЙ СТЕНКЕ И ПЛЕВРЕ

При операциях на грудной клетке в последние годы все чаще применяется местная анестезия. Такие большие хирургические вмешательства, как обширная торакопластика, получили распространение за последнее время в значительной степени благодаря широкому применению местной анестезии. И здесь принцип тугой инфильтрации тканей в связи с их гидравлической препаровкой и открытым введением раствора дает, согласно нашему опыту, наилучшие результаты в смысле как эффективности анестезии, так и ее полной безопасности.

Для нас вполне понятны замечания многих авторов, с похвалой отзывающихся о местной анестезии при обширной торакопластике, но ограничивающих возможности ее использования из опасения «обычного новокаинового шока». При закрытом введении 0,5—1% раствора по принципу проводниковой анестезии, при том количестве его, какое потребуется в этих условиях на большую серию уколов, так и должно быть. Применяя нашу методику, мы никогда этого «новокаинового шока» не наблюдали.

ИННЕРВАЦИЯ НАДКЛЮЧИЧНОЙ ОБЛАСТИ И ГРУДНОЙ СТЕНКИ

Кожа и подкожная клетчатка надключичной области иннервируются надключичными нервами (n. supraclaviculares anteriores, medi et posteriores) из шейного сплетения. Кожа и подкожная клетчатка переднего отдела грудной клетки иннервируются как передними надключичными нервами (nn. supraclaviculares anteriores), так и передними кожными ветвями межреберных нервов (rami cutanei anteriores, nn. intercostalium). В боковом и заднем отделах грудной клетки кожа и подкожная клетчатка иннервируются соответственно боковыми и спинными ветвями межреберных нервов (rami cutanei laterales, resp. dorsales nn. intercostalium). Но нужно помнить о том, что мышцы верхне-переднего отдела грудной клетки получают ряд крупных ветвей от нервов плечевого сплетения (n. subclavius, n. thoracalis longus); они, кроме двигательных волокон, содержат также и чувствительные. Поэтому захватывание и натягивание упомянутых нервов, если обезболивающий раствор не дойдет до них, также будут болезненны.

Париетальная плевра получает чувствительные нервные веточки от межреберных нервов, а также (диафрагмальная плевра) от диафрагмальных нервов.

ОПЕРАЦИИ РАКА ГРУДНОЙ ЖЕЛЕЗЫ

Среди всех оперативных способов лечения рака грудной железы мы отдаем решительное предпочтение методу, предложенному в 1908 г. французским хирургом Госсе (Gosset). Его операция рака грудной железы, обеспечивающая все требования радикализма, прекрасна по своей анатомической последовательности, простоте и широкому доступу ко всем важным органам данной области. Вот почему с момента опубликования этого метода мы пользовались только им при всех операциях рака грудной железы. У нас есть основание предполагать, что эта операция мало известна широким кругам хирургов, между тем как наш метод анестезии разработан именно для этой операции; это обязывает нас дать ее описание, прежде чем излагать применяемую при ней методику анестезии.

После соответствующей предоперационной подготовки больную укладывают на край стола в положении на спине. Руку на больной стороне отводят под прямым углом и помещают в этом положении, укрыв стерильным полотенцем, на небольшом столике, подвинутом к операционному столу.

Оперирующий стоит перед подмышечной впадиной больной, первый ассистент — на противоположной стороне, второй — на стороне операции у головного конца, также против оперирующего по ту сторону отведенной руки.

1. Разрез начинается на руке у нижнего края большой грудной мышцы, идет под ключицей по направлению к средней линии тела, но, не доходя до нее примерно на 3 см, поворачивает книзу, очерчивая грудную железу с внутренней стороны, и спускается на боковую поверхность груди на расстоянии ладони ниже складки под грудной железой. Дойдя до апоневроза, тотчас же производят некоторую отсепаровку кожи во всех частях разреза в направлении здоровой стороны; в средней части разреза указанную препаровку нужно произвести возможно дальше. Этим обеспечивается последующее закрытие кожного дефекта без натяжения.

2. По рассечении апоневроза в верхней части разреза расщепляют большую грудную мышцу по ходу ее волокон в жолобе между ключичным и грудным ее отделом, вслед за тем отделяют ножом грудинореберные прикрепления этой мышцы на всем протяжении по грудине и ребрам.

Остановив кровотечение из перерезанных здесь передних перфорирующих ветвей межреберных сосудов, тупым путем отодвигаем кнаружи массу железы со ставшей теперь в значительной степени подвижной большой грудной мышцей. Ключичный отдел мышцы остается на месте нетронутым.

Затем снова тупым путем через промежуток между грудным и ключичным отделом большой грудной мышцы смещаем книзу удаляемую ее часть и перевязываем в этом промежутке ветви сосудов, питающих последнюю (aa. thoracales anteriores).

После этого можно взять на палец сухожилие большой грудной мышцы и перерезать его. Грудная железа с массой тканей, подлежащих удалению, становится еще более подвижной. В это время открывается малая грудная мышца. По вскрытии ее апоневроза указательный палец левой руки подводят к задней поверхности мышцы для защиты сосудисто-нервного пучка (в особенности вены), и перерезают на нем мышцу ножом или ножницами возможно ближе к месту ее прикрепления к клювовидному отростку. Теперь подмышечная впадина открыта,

и надо перевязать все те ветви ее сосудов, которые обычно требуют перевязки при удалении грудной железы. Здесь они перевязываются у самого места их отхождения. При этой перевязке нужно стараться не взять в лигатуру вместе с сосудами n. thoracalis longus, иннервирующий m. serratus anterior, ибо его повреждение ведет в дальнейшем к расстройству движений руки. После перевязки сосудов и отделения нижнего прикрепления m. pectoralis minoris следует очистка подключичной и подмышечной впадин — сверху вниз, изнутри кнаружи.

Этот акт операции требует возможной осторожности и тщательности. Тот, кто будет проводить его аккуратно, быть может, не будет нуж-

Рис. 13. Инфильтрация линии разреза при операции удаления рака грудной железы.

даться в исполнении совета Тигеля (Tigel), предлагающего всякий раз на это время заставлять больную дышать под повышенным давлением, чтобы, заменив отрицательное давление в эндоторакальных венах положительным, не бояться ранения вены и вхождения в нее воздуха. При обработке подключичной ямки помощник берет на крючок ключичный отдел m. pectoralis majoris и отворачивает его, подтягивая крючок кверху. Это дает возможность осмотреть подключичную ямку и возможно тщательнее произвести ее очистку.

3. Вся масса тканей в образовавшемся лоскуте, намеченная к удалению, препарируется дальше до появления наружного края m. latissimi dorsi.

Теперь только заканчивается очистка задних отделов подмышечной впадины с удалением подлопаточных лимфатических узлов и остальной клетчатки. Во время удаления этих узлов, расположенных по ходу ветвей подлопаточных сосудов, нужно сберечь n. thoracodorsalis.

4. Последний акт операции — отделение полученного лоскута, дренаж подмышечной впадины и наложение швов.

За последние 15 лет эта операция во всех случаях, за исключением одного (настойчивое желание больной), производилась под местной инфильтрационной анестезией, методика которой была описана нами в 1928 г.

Она состоит в следующем.

1. Образование кожного желвака по линии будущего разреза и впрыскивание под кожу до появления широкого тугого подкожного вала, который должен позволить свободно отпрепарировать кожу с подкожной клетчаткой в здоровую сторону (рис. 13).

Разрез без выжидания до апоневроза и упомянутая выше препаровка кожи с подкожной клетчаткой.

2. Впрыскивание раствора под апоневроз и в мышцы в границах грудино-реберных прикреплений m. pectoralis majoris и в границах его

Рис. 14. Впрыскивание раствора под апоневроз и в мышцы.

грудного и ключичного отдела. При первых впрыскиваниях в отделе грудино-реберных прикреплений названной мышцы игла шприца должна упираться в реберные хрящи, чтобы не проколоть насквозь межреберья и совершеннее инфильтрировать rami perforantes anteriores межреберных нервов (рис. 14).

Разрез по линии грудино-реберных прикреплений m. pectoralis majoris и отделение ключичного отдела, после чего мышца со всем кожным лоскутом и грудной железой легко и безболезненно сползает с ребер кнаружи. В этот момент показывается верхний отдел малой грудной мышцы, заключенной в листах среднего апоневроза груди.

3. Прокалывание апоневроза у медиального и латерального краев мышцы, впрыскивание во влагалище мышцы, resp. сосудисто-нервного пучка, достаточного количества раствора (30—50 мл) с тем, чтобы хорошо наполнить им подмышечную впадину. После этого можно безболезненно открыть малую грудную мышцу на всем ее протяжении, а вместе с тем и произвести ряд последовательных инъекций в нее, чтобы встретить здесь rami perforantes laterales (рис. 15 и 16).

Анестезия этим и заканчивается. Все дальнейшие акты операции — перевязка и удаление малой грудной мышцы, удаление клетчатки, лимфатических узлов в подмышечной впадине под ключицей и под лопаткой, перерезка прикрепления m. pectoralis majoris на плече и

разрез кожи для окончательного отделения лоскута—проходят совершенно безболезненно, не требуя какой-либо дополнительной анестезии (рис. 17).

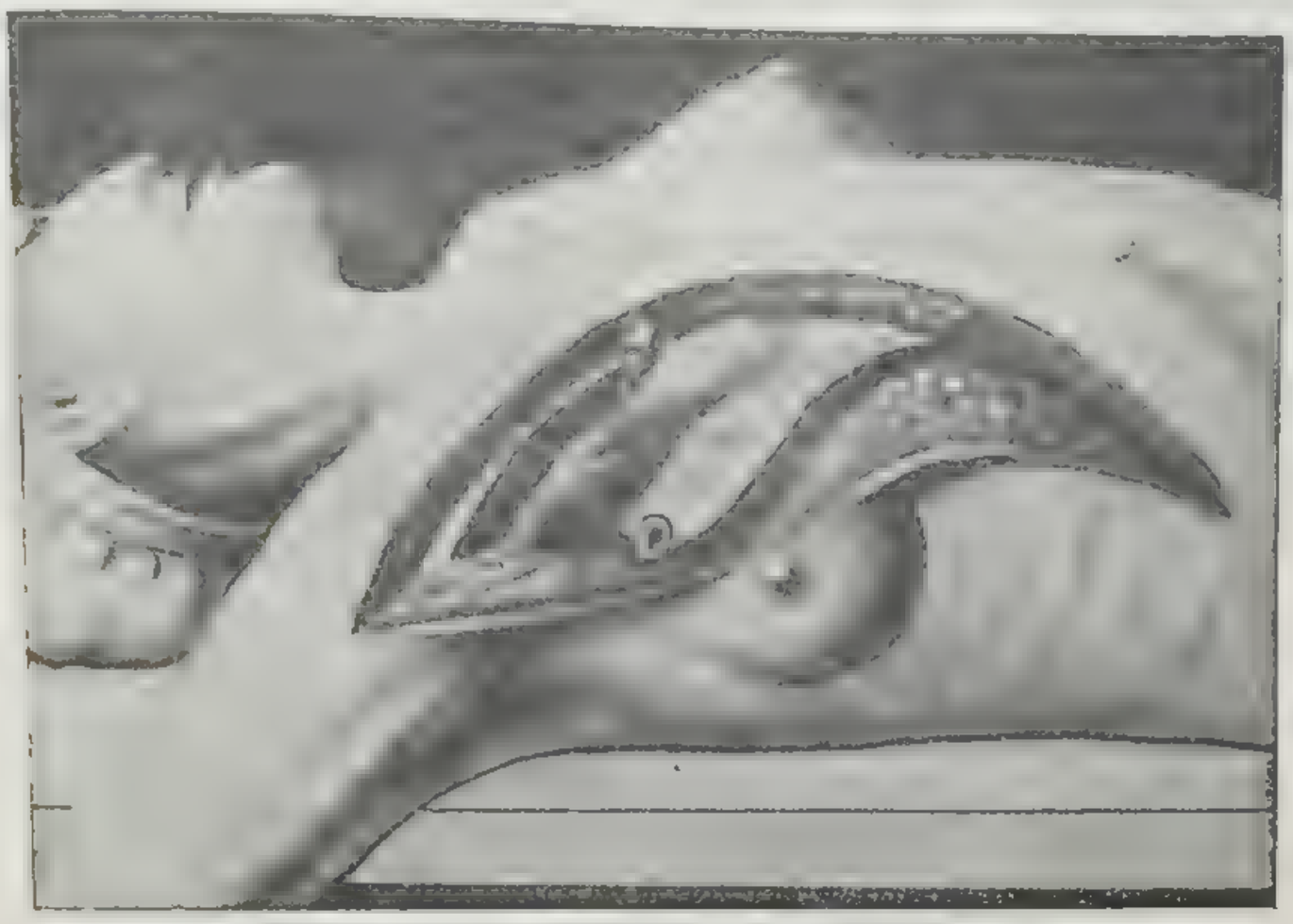

Рис. 15. Инъекция раствора под апоневроз малой грудной мышцы для продвижения ползучего инфильтрата во влагалище сосудисто-нервного пучка («ключ к анестезии»).

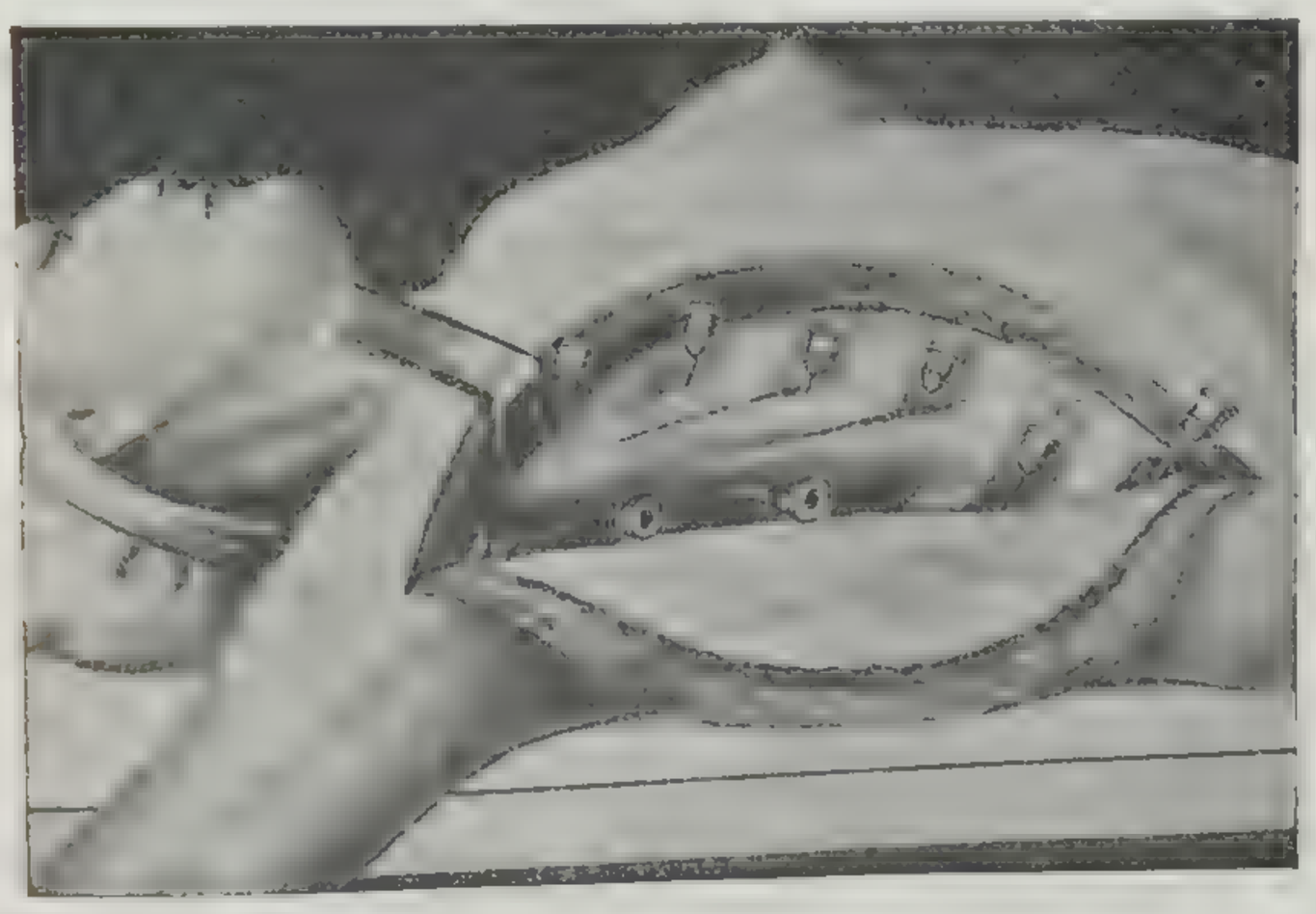

Рис. 16. Инъекция для анестезии боковых перфорирующих ветвей.

В случае надобности, произведя дополнительную инфильтрацию, можно резецировать ключицу и удалить надключичные лимфатические узлы.

Приведенное описание способа операции по Госсе содержит, помимо частностей метода, и все то, что касается общей методики экстирпации грудной железы, почему мы и полагаем, что методика

анестезии, изложенная применительно к этой операции, с небольшими видоизменениями может быть использована также при всяком ином способе.

Преимуществами этого способа анестезии мы считаем: отсутствие какой бы то ни было опасности повреждения сосудисто-нервного пучка (в противоположность способу Куленкампфа), безопасность применения большего количества раствора при условии открытого его введения, возможность выявления всех сколько-нибудь заметных лимфатических узлов при пользовании гидравлической препаровкой тканей и

Рис. 17. Отделение лоскута происходит без дополнительной анестезии кожи.

возможность наиболее чистой препаровки клетчатки подмышечной и подключичной впадин при этих условиях.

Что касается возражений относительно более легкого распространения в соседние ткани при местном обезболивании раковых клеток с вводимым раствором, то они должны рассматриваться прежде всего в свете общей постановки вопроса о допустимости местной анестезии при всяких новообразованиях во всех областях человеческого тела.

До сих пор эти возражения носят лишь априорный характер. Они не опираются на какой бы то ни было фактический материал. Между тем прошло уже достаточно времени с момента введения в практику местного обезболивания, и эти наблюдения могли бы накопиться в виде необычных, резких, более частых и быстрых рецидивов после операций, проведенных под местным обезболиванием, по сравнению с рецидивами, возникающими после операций под наркозом. Коллективный опыт не просмотрел бы этого. Однако это никем не отмечено.

Наша клиника с 1922 г. до настоящего времени располагает более чем 300 наблюдений над оперативным лечением рака грудной железы. Больные были оперированы под местной анестезией по описанному нами способу. Треть из них была оперирована молодыми сотрудниками клиники.

В течение 1931 г., т. е. на 9-й год после первой операции, произведенной под местной анестезией, одному из моих сотрудников, И. В. Домрачеву, с большим трудом удалось получить сведения о 72 больных. Из них 16 умерли, причем трое были оперированы при заведомых метастазах в момент операции (узлы в печени, желтуха и т. д.); операции им были произведены по специальным, особым показаниям (отек конечности, боли и т. д.); четверо умерли от причин, совершенно не связанных с рецидивом (отравление рыбьим ядом, воспаление легких и т. д.).

Таким образом, на 72 больных в срок от 1 года до 9 лет смерть от возврата рака наступила у 9, причем ни у одного из них не наблюдалось рецидива на месте бывшей операции. До 1931 г. рецидива не было у 56 человек. Давность наблюдения выражается в следующих цифрах:

Продолжительность наблюдения	Количество наблюдений
До 1 года	6
От 2 до 3 лет	26
» 4 » 5 »	16
» 6 » 8 »	8
Итого . . .	56

В последующие годы (1937—1948) результаты наших операций радикальной ампутации грудной железы по поводу рака ее изучал сотрудник института Н. Н. Кукин.

Из общего количества свыше 300 оперированных ни одна не умерла непосредственно после операции.

Отдаленные результаты изучены у двух групп больных: оперированных с 1937 по 1941 г. и с 1945 по 1947 г.

С 1937 по 1941 г. оперировано 135 больных. В 1946 г. удалось получить сведения о 58 из них. Срок наблюдения: 5 лет — 8 больных, 6 лет — 7 больных, 7 лет — 14 больных, 8 лет — 7 больных. Из 58 больных к 1946 г. оказались клинически здоровы 36, умерли 22.

За 1945—1947 гг. (и 2 месяца 1948 г.) оперировано 100 больных. Из них до сентября 1950 г. (сроки наблюдения 3—5 лет) клинически здоровы 66, живы, но имеют метастазы 6, умерли 28.

Результаты наших операций рака грудной железы не вызовут, вероятно, большой тревоги за судьбу всех наших больных у тех кто знаком с данными статистик оперативного лечения рака грудной железы в Советском Союзе, в Западной Европе и Америке. Наш итог настолько ободряющий, что следовало бы скорее подумать о благотворном действии на трофику тканей в поле операций широких орошений рингерновокаиновой жидкостью, нежели строить другие, совершенно необоснованные пессимистические предположения.

Еще раз обращаем внимание, что ни у одной из наших больных мы не видели рецидивов in loco; у всех погибших метастазы были в отдаленных органах. Вслед за операцией не было ни одной смерти. Некоторые задают вопрос: «А зачем делать такую операцию под местной анестезией, когда ее можно сделать в несколько минут под наркозом и больные от нее тоже не умирают?».

Но, во-первых, больные, оперируемые под наркозом по поводу рака грудной железы, иногда умирают от операции — правда, относительно редко, но все же умирают. Процент смертности в первоклассных учреждениях всех государств варирует от одного до трех, а иногда и больше. Следовательно, тут есть о чем подумать, и желание избежать наркоза для порядочного количества больных, поступающих в тяжелом общем состоянии, со страданиями сердца, почек, легких будет вполне целесообразным помимо всего прочего. Что же касается того, что операции рака грудной железы производятся в «несколько минут», то это, вероятно, является преимуществом только при сопоставлении с длящейся несколько часов операцией (Пельс-Лейсден)[1], под местной анестезией. Там же, где операция под местной анестезией длится лишь на несколько минут больше, чем под наркозом, преимущества ее для нас являются очевидными.

ОПЕРАЦИИ МАСТИТА

С большой осторожностью хирурги относятся к местному обезболиванию при воспалительных процессах в тканях. В нашей клинике давно и широко применяется местная анестезия при воспалительных заболеваниях и никогда не получались при этом отрицательные

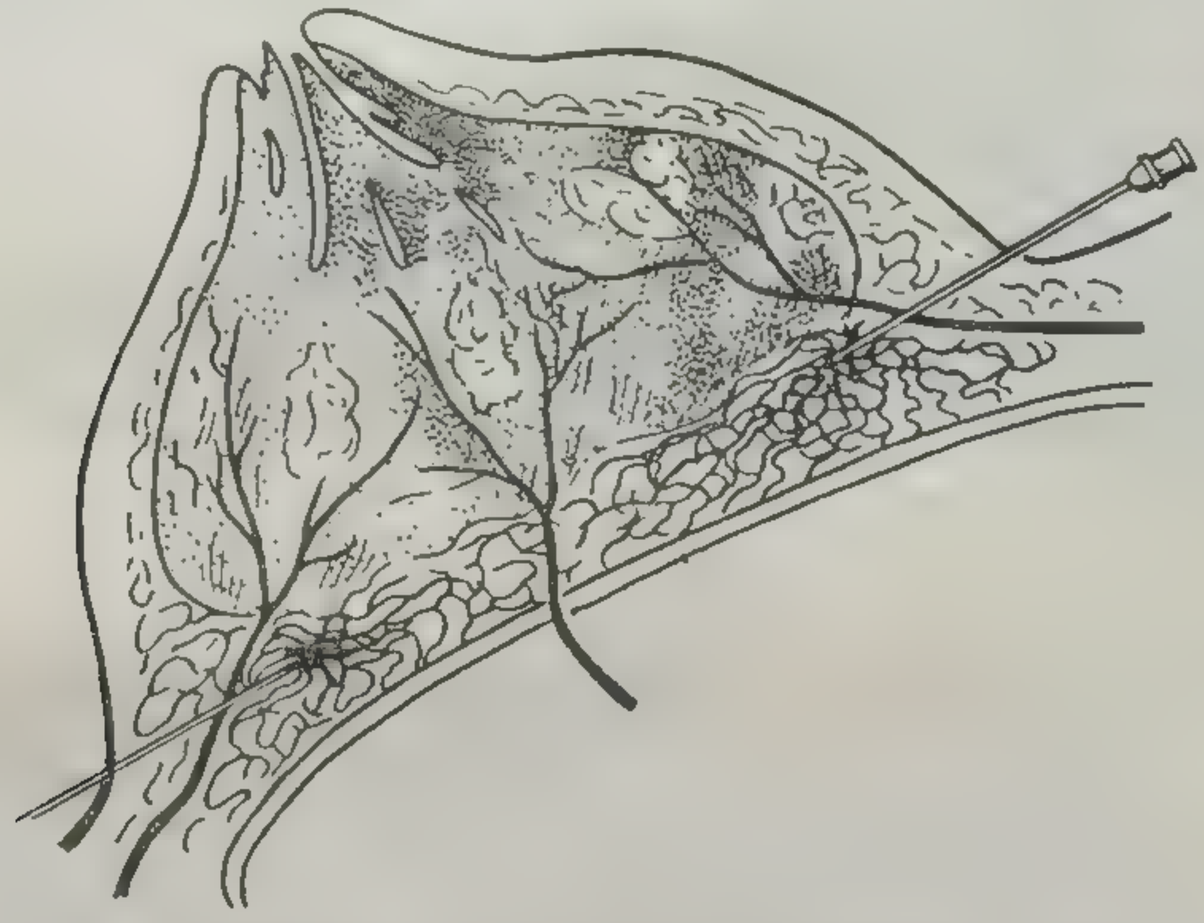

Рис. 18. Схема введения раствора под грудную железу при операции мастита.

результаты. Этот вопрос освещен подробно в нашей работе «Местная анестезия как метод изучения и терапии воспалительных процессов»[2].

Огромное удовлетворение дает местная анестезия при мастите, когда выбор обезболивания очень ограничен. Наша методика анестезии при мастите состоит в том, что мы делаем два-три малых кожных желвака у основания грудной железы и через них проходим под нее длинной тонкой иглой к апоневрозу груди с тем, чтобы из каждого укола оставить у центра основания железы по 50—60 мл раствора.

---

[1] Pels-Leusden, Nachteile der Infiltrationsanästhesie, Kirschner-Nordman, Chirurgie, Bd. 1.

[2] Нервная трофика в теории и практике медицины, Сборник работ под ред. проф. А. Д. Сперанского, Л., 1934.

Таким образом, для всей железы создается широкий инфильтрационный пласт — «подушка», которая иногда слегка выпячивает железы в целом кпереди (рис. 18, 19, 20 и 21). В месте разреза без всякого опасения производят инфильтрацию через воспаленную ткань малым

Рис. 19. Введение раствора под грудную железу у нижнего полюса

Рис. 20. Введение раствора под грудную железу у верхнего полюса.

шприцем и возможно тонкой иглой. Эта инфильтрация должна быть сделана самым тщательным образом. Она заходит далеко за пределы предполагаемого разреза. Кожный желвак в воспаленной коже не так легко получить. Иногда, появившись под иглой, он тут же исчезает. Тогда продолжают инъекции в толщу кожи до появления отчетливой лимонной корочки и побеления кожи. В противном случае сенсибилизированные в воспалительном процессе нервы дадут себя знать, и обезболивание окажется неполным.

Правильно проведенная по нашему методу анестезия при операции мастита является, как правило, абсолютной. Она проверена у нас на большом количестве наблюдений (более 200 случаев). Мы не отметили ни в одном случае каких-либо осложнений, связанных с этой анестезией.

При оперативном лечении мастита наш способ обезболивания имеет большие преимущества в послеоперационном периоде. Представляя собой широкую временную блокаду нервов грудной железы, этот способ вызывает в первые 2—3 дня настолько значительное снижение выделения молока из больной железы, что вопрос о нагрубании ее

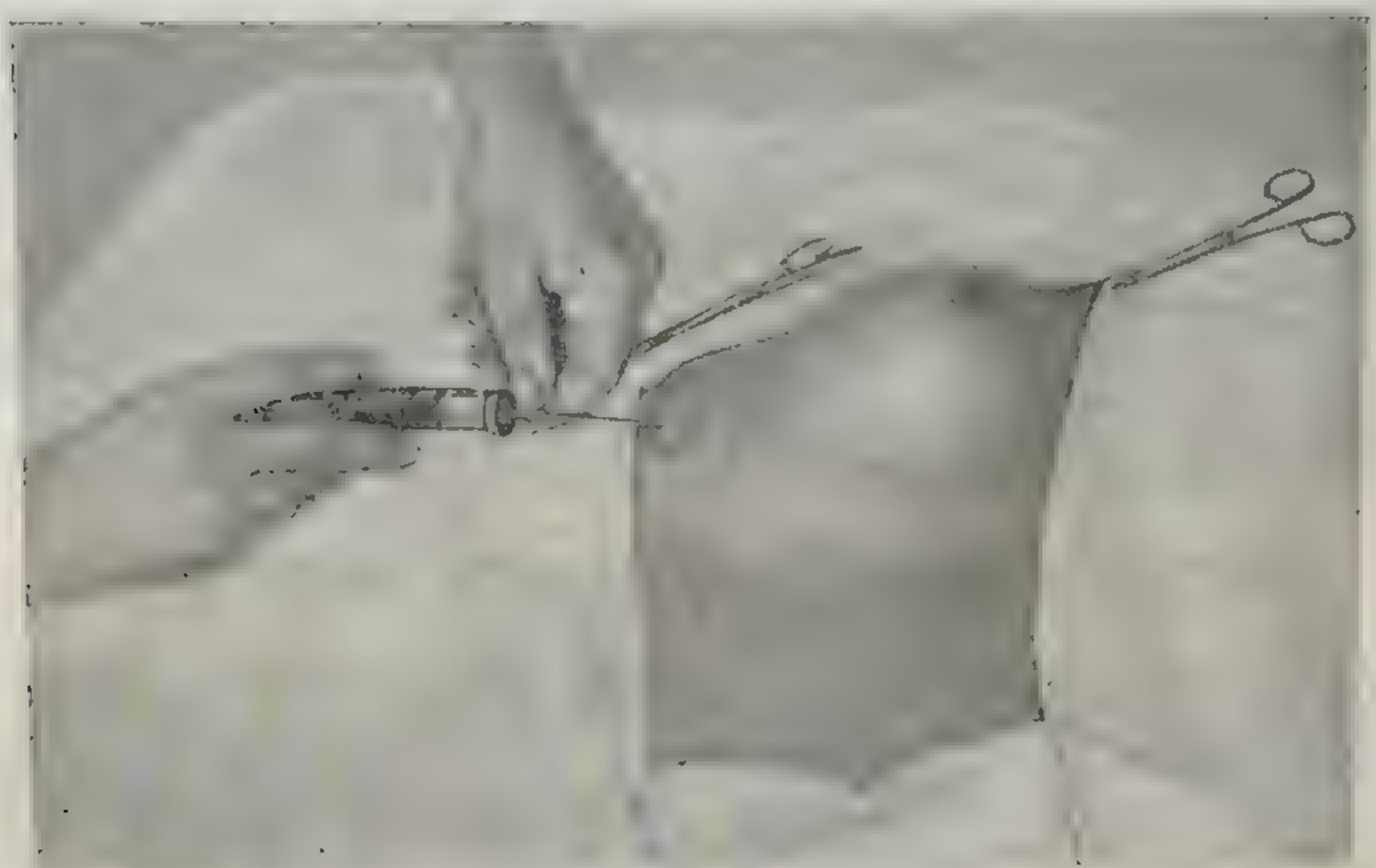

Рис. 21. Введение раствора под грудную железу сбоку.

в эти дни после разреза отпадает. Больная совершенно спокойно проводит это время, кормя ребенка только здоровой грудью. Через несколько дней секреция молока восстанавливается. Здоровая грудная железа ни в какой степени не претерпевает изменений со стороны лактации. Лечение после операции сопровождается длительной масляной тампонадой (рис. 20 и 21).

По поводу хирургического и консервативного лечения маститов по нашему способу отсылаем читателя к работам Е. С. Лушникова, А. С. Коровина, И. М. Щелко и др.

ОПЕРАЦИИ НА КЛЮЧИЦЕ

Обычная инфильтрационная анестезия дает возможность вполне безболезненно произвести на ключице ту или иную операцию. Самым частым хирургическим вмешательством, с которым здесь встречается практический врач, повидимому, является шов ключицы при переломе ее. Эта операция, повторяем, прекрасно может быть выполнена при простой инфильтрационной анестезии.

Но вот перед нами больной с заболеванием, требующим полного удаления ключицы (опухоль, запущенный хронический воспалительный процесс и т. п.). Заболевание вызвало сильную деформацию ключицы, что

так или иначе сказывается на отношении ее в целом к соседним органам — вене и другим элементам сосудисто-нервного пучка.

Полное удаление ключицы является в этих условиях операцией довольно сложной. И ни один из хирургов, кто бы он ни был, не откажется получить в свое распоряжение средство сколько-нибудь облегчить эту операцию технически. Здесь снова наш принцип гидравлической препаровки тканей окажет огромную услугу и проведет хирурга около «опасных мест» операции неожиданно просто и легко. Иллюстрацией этого может служить следующий случай.

Больной О., 28 лет. Поступил в клинику 13/XI 1930 г. Считает себя больным с августа 1930 г., когда во время работы на паровозе почувствовал сильную боль в области правой ключицы, ближе к грудинному ее концу. В это время больной прощупал в месте ощущаемой боли небольшую опухоль величиной с грецкий орех, причем большая часть опухоли была расположена поверхностно.

Расстройств со стороны нервной системы, органов дыхания, кровообращения, пищеварения нет. Венерические болезни отрицает.

Объективные данные. Больной среднего роста, удовлетворительного питания. При наружном осмотре в области правой ключицы отмечается опухоль, величиной немного меньше куриного яйца. Опухоль расположена ближе к стернальному концу ключицы, имеет плотную консистенцию и постепенно, не обособляясь, переходит в ключицу. Кожа над ней не изменена. Пульсация артерий справа не отличается от пульсации на левой стороне. На рентгенограмме опухоль исходит из самой ключицы.

Диагноз: neoplasma claviculae.

20/XI операция.

Кожный новокаиновый желвак по всему протяжению правой ключицы. Над грудино-ключичным соединением ему придается Т-образная форма. Разрез до надкостницы. После этого соответственно здоровым отделам ключицы делается тугая подапоневротическая инфильтрация тканей с расчетом пропитать их так, чтобы они отошли от кости. По рассечении надкостницы ключица была перепилена в наружном ее отделе и удалялась по частям: внутренний отрезок, содержащий опухоль, и наружный, более или менее здоровый. Приподняв внутренний отрезок у места распада, начали осторожно освобождать кость в медиальном направлении. Требовалась особая осторожность для отделения кости, пораженной опухолью, в месте нахождения под ней v. subclaviae; но раствор, обильно омывающий кость, так разрыхлял ткани и отодвигал их от кости, что выделение шло совершенно легко. В конце выделения, при более сильном подъеме этого отрезка ключицы, в центре опухоли получился надлом, через который показался распад опухоли. После освобождения ключицы в грудинном сочленении был удален ее наружный отрезок. На место полученного полного дефекта ключицы был вставлен соответствующей величины отрезок ребра, тут же взятого у больного. У обоих концов к местам бывших сочленений ключицы ребро фиксировано проволочными швами. Швы. Гипсовая повязка при небольшом отведении. Послеоперационное течение без осложнений. Через 3 месяца проволочные швы удалены амбулаторно.

При рентгенологическом контроле на месте трансплантата отдельные, неправильной формы островки костной ткани. Ребро быстро рассасывается.

5/IX 1931 г. больной явился для осмотра. Почти полный объем движений; слегка ограничено только поднимание конечности кверху.

Костный остов по всему протяжению бывшего трансплантата обнаружен при рентгенологическом контроле.

Патологоанатомический диагноз: туберкулезная гранулома.

РЕЗЕКЦИЯ РЕБЕР

Во многих руководствах по местной анестезии резекция ребра как отдельная операция не описывается. Авторы, вероятно, считают это излишним потому, что они подробно описывают большие операции на грудной стенке, связанные с обширными иссечениями ее, следовательно, с множественным иссечением и ребер. А кто умеет, рассуждают они, сделать целое, тот, конечно, сумеет сделать и часть целого. Рассуждение как будто бы на первый взгляд верное, но в данном случае практически совершенно неприемлемое. Резекция ребра — каждодневная, обычная операция, часто операция необходимая. Она должна быть знакома решительно каждому практическому врачу. Между тем

различные виды торакопластики, иссечения грудной стенки, предпринимаемые для удаления опухолей ее, или иссечения ребер для обнажения органов средостения преставляют собой вмешательства совершенно особого порядка, далеко не частые и доступные хирургам только с большим практическим опытом. Поэтому мы полагаем, что резекция ребра как отдельная, самостоятельная операция должна быть выделена от широких иссечений грудной стенки и описание анестезии при этом вмешательстве необходимо дать также отдельно.

В отношении показаний к местной анестезии при резекции ребра взгляды хирургов, повидимому, сходятся, особенно когда речь идет об обширных эмпиемах плевральной полости у ослабленных, истощенных больных, порой страдающих расстройством сердечной деятельности. Местная анестезия дает в этих условиях возможность безопасно провести оперативное лечение.

Техника при этом состоит в следующем:

1. Делают анестезию кожи и подкожной клетчатки по линии предполагаемого разреза над тем участком ребра, который подлежит иссечению, затем следует разрез апоневроза.

2. Пропитывают следующие слои мягких тканей (мышц) до кости, делают разрез до кости.

3. Обнаружив верхнее и нижнее (по отношению к иссекаемому ребру) межреберья, пропитывают их по возможности с тугой инфильтрацией тканей, направляя раствор по межреберьям кзади и кпереди.

4. Когда пропитывание межреберий закончено, производят разрез надкостницы посредине ребра и поднадкостичное его выделение.

Преимущества данной методики: простота, более легкое отделение надкостницы от ребра и безопасность в отношении возможного в некоторых случаях и нежелательного повреждения плевры. Благодаря тугой инфильтрации отодвигание плевры раствором предупреждает в таких случаях ее повреждение.

Для успеха анестезии необходимо вести пропитывание во всех слоях тканей несколько за пределами самих хирургических манипуляций.

ТОРАКОПЛАСТИКА

В течение ряда лет при оперативном лечении легочного туберкулеза применялась независимо от размеров поражения легкого полная паравертебральная торакопластика, предложенная Зауербрухом. В последующие же годы оперативный план стал строиться по принципу строго дозированного вмешательства. Вот почему за последние 15—20 лет в подавляющем числе случаев производится частичная верхняя торакопластика, полная же — только при наличии тотального поражения легкого.

Вместе с тем следует иметь в виду, что при больших или медиально расположенных кавернах, а также при кавернах, прилежащих ближе к передней стенке, применяются варианты расширенной торакопластики, разработанные советскими хирургами (Антелава, Гильман, Стойко, Богуш). При расширенной торакопластике верхние два или три ребра удаляются полностью вместе с частью хрящевых отделов.

Как показали наблюдения советских хирургов, особенно А. Г. Гильмана, самым простым, практичным и безопасным методом обезболивания здесь является открытая послойная инфильтрация тканей. Правда, инъекции в стволы межреберных нервов где-нибудь около позвоночника очень хорошо можно изобразить на рисунке скелета человека, на

котором нанесены схематически нервы, но когда дело доходит до больного тучного, то сейчас же начинаются предупреждения, что наиболее хорошо анестезия удается там, где ребра хорошо выражены, хорошо прощупываются. Ко всему этому проводниковая анестезия имеет тот серьезный недостаток, что при закрытом введении раствора новокаина он целиком всасывается, создавая риск интоксикации и даже

Рис. 22. Линия разреза на переднем этапе расширенной торакопластики. Сплошная линия — при резекции I—II ребра, пунктир — при резекции I—III ребра.

«новокаинового шока». Это совершенно исключено при инфильтрационной анестезии, поскольку значительная часть раствора новокаина при разрезе тканей выливается обратно, не успев всосаться.

На разных этапах торакопластики можно совершенно безопасно в условиях открытой инфильтрационной анестезии вводить до 500—600 мл 0,25% раствора новокаина.

Местная инфильтрационная анестезия дает возможность оперировать без излишней спешки, послойно рассекая ткани после их инфильтрирования и тут же производя тщательный гемостаз. При такой методике больной теряет очень мало крови. У туберкулезных больных, инфильтрационная анестезия имеет еще то преимущество, что не нарушает отхаркивания мокроты в течение самой операции, а также в ближайшие часы и дни после нее.

Опишем технику анестезии при операции верхней расширенной торакопластики, предложенной А. Г. Гильманом. При операции по другой модификации методика анестезии аналогична.

1. Передний этап. Больного укладывают на спину, подложив валики под плечи и голову. Голову слегка отводят в противоположную от места операции сторону. Производят горизонтальный разрез кожи, несколько косо идущий снаружи кнутри в первом межреберье (рис. 22).

Если предполагается удалить не два первых ребра, а три, то внутренний край разреза загибают вниз и ведут его параллельно грудине

Рис. 23. Момент анестезии межреберий при переднем этапе.

на расстоянии 1—1,5 см от ее края. Пропитывают кожу и подкожную клетчатку по всей линии разреза. Большую грудную мышцу тупо раздвигают по ходу волокон после ее инфильтрации новокаином. Обнажают II ребро и анестезируют его путем введения раствора новокаина в первое и второе межреберье, причем раствор по нижнему краю II ребра продвигается латерально несколько дальше линии намечаемого его пересечения. В каждое межреберье вводят 20—25 мл раствора так, чтобы межреберные мышцы приподнимались в виде валика. Помощник в этот момент вводит тупой крючок под край малой грудной мышцы, оттягивая ее кнаружи; сюда также вводят 15—20 мл новокаина. Несколько пучков волокон этой мышцы могут быть надсечены (рис. 23). Второе ребро освобождают от надкостницы и надхрящницы и резе-

цируют на протяжении 8—10 см, из которых 2—3 см приходится хряща. Также поступают и с III ребром, если показано его удаление. К нему проникают, расслаивая грудную мышцу вторично несколько ниже, причем по линии разъединения волокон вводят снова 15—20 мл

Рис. 24. Задний этап. Анестезия межреберий. Мышцы четвертого-шестого межреберий валикообразно выступают после тугой инфильтрации.

раствора. Третье ребро после анестезии межреберья иссекают на протяжении 9—11 см, в том числе 2,5—3 см хряща.

После резекции II ребра (или II и III ребер) приступают к самому ответственному акту — освобождение I ребра. Под нижний его край вводят 10—15 мл раствора новокаина. Один-два шприца новокаина

вводят у внутреннего угла ребра к верхнему его краю. В хрящевом отделе ребра надрезают надкостницу на протяжении 0,5 см, щадя мелкие нежные сосудистые веточки. Когда верхний край освобожден на протяжении 4—6 см, приступают к отделению надкостницы нижней поверхности ребра. Здесь также следует оперировать строго поднадхрящно (поднадкостнично) и не делать резких движений распатором во избежание повреждения плевры в области купола.

В последнюю очередь отделяют на верхней поверхности ребра его внутренний край и выкусывают из ребра от 3 до 5 см. В рану вводят 100 000 ЕД пенициллина. Накладывают несколько кетгутовых швов на большую грудную мышцу. Давящая повязка.

2. Задний верхний этап. Больного укладывают на здоровый бок так, чтобы спина была несколько выгнута; один валик находится под боком, второй (меньший) — под головой. Кожный паравертебральный разрез — на три поперечных пальца кнаружи от линии остистых отростков — начинают несколько выше ости лопатки. Послойно рассекают мышцы после тугой их инфильтрации новокаином. Перед введением подъемника под лопатку в мышцы ее вводят 50 мл раствора новокаина. Производят тугую инфильтрацию межреберий до валикообразного их возвышения (рис. 24). Освобождают от надкостницы VI—III ребра. Когда этот акт закончен, сразу одно за другим их перекусывают и приступают к освобождению II ребра. Отделив на значительном его отрезке надкостницу, перекусывают ребро в паравертебральном отделе. Конец ребра захватывают реберными щипцами и подтягивают к себе. Вводят дополнительно 10—15 мл раствора новокаина под надкостницу передних отделов ребра и в межреберье (рис. 25). Длинным распатором отделяют прикрепления передней зубчатой и задней лестничной мышц к ребру вместе с его надкостницей, а также рыхлые сращения с окружающими тканями, образовавшиеся в переднем отделе культи ребра (после переднего этапа).

Если при переднем этапе ребро резецировано на достаточном протяжении (8—10 см), этот акт выполняется легко и освобожденное ребро буквально выпадает в рану. После удаления II ребра приступают к освобождению первого. Под нижний его край вводят 10—15 мл обезболивающего раствора. Надсекают при тщательном контроле пальцем волокна мышц по заднему краю паравертебральной части ребра. Отделяют надкостницу по заднему краю, переходят на нижнюю поверхность и, наконец, на верхнюю поверхность ребра. Необходимо следить, чтобы распатор все время сохранял контакт с ребром. Когда ребро освобождено по всей окружности в паравертебральном отделе, его перекусывают длинными реберными ножницами. Ребро захватывают костодержателем. В передние отделы межреберья по нижнему краю ребра дополнительно вводят 10—15 мл раствора, после чего осторожными движениями распатора освобождают ребро от оставшихся волокон мышц и надкостницы.

При освобождении внутреннего (переднего) края ребра всегда видна подключичная артерия. Осторожное продвижение распатора по ходу ребра позволяет совершенно безопасно выполнять этот акт операции (под контролем глаза!). На мышцы после введения дренажа накладывают двухэтажный кетгутовый шов. В рану вводят 100 000 ЕД пенициллина. Давящая повязка.

При наличии показаний к полной расширенной торакопластике порядок операции меняют: вначале выполняют нижний этап, через 2—3 недели передний этап и в последнюю очередь задний верхний этап. Анестезию проводят аналогично изложенному при верхнем этапе.

Если каверна больших размеров расположена медиально в паравертебральных отделах или в прикорневой зоне, опасность неполного ее спадения имеется даже при расширенной пластике. При этих показаниях, а также при торакопластике по поводу остаточных эмпием после гнойных пневмоплевритов очень важно еще более увеличить сужение грудной клетки. У таких больных при расширенной пластике производится вычленение ребер с головками. После выполнения операции, как

Рис. 25. Момент анестезии передних отделов II ребра при заднем этапе. Позвоночный конец ребра перекушен и оттянут костодержателем.

описано выше, делают дополнительную анестезию культей резецированных ребер. Раствор новокаина по 15—20 мл вводят по верхней поверхности ребра к нижнему краю вышележащего ребра по направлению его головки. Тщательно отслаивают надкостницу с внутренней и боковых поверхностей культи каждого ребра (кроме первого). Этим избегают повреждения переходной складки плеврального мешка и ранения проходящих здесь крупных стволов непарной и полунепарной вен. На освобожденную культю ребра накладывают большие резекционные щипцы и ребро вычленяют путем осторожного выкручивания. Если желательно сохранить поперечный отросток, то предварительно рассекают связку бугорка ребра и вскрывают сустав бугорка ребра с поперечным отростком. После этого производят выкручивание культи ребра.

При этом варианте операции значительно усиливается степень спадения верхушечных и медиальных отделов легкого и обеспечивается наилучшая его мобилизация.

Описанная методика анестезии проведена А. Г. Гильманом у 801 больного во время операции торакопластики. Эта методика отличается простотой выполнения и надежностью обезболивания. В течение одного месяца после операции летальность составляла 0,9%. За последние 4 года инфильтрационная анестезия применялась при операциях у детей; у них обезболивание должно быть идеальным, иначе оперировать невозможно.

Анестезия себя полностью оправдала. Следует отметить, что совершенная анестезия, достигаемая при тугой инфильтрации тканей, в значительной мере предохраняет от послеоперационных легочных осложнений у туберкулезных больных.

ЭКСТРАПЛЕВРАЛЬНЫЙ ПНЕВМОЛИЗ

Кожный разрез производят по линии, огибающей внутренний край лопатки, которую отводят кнаружи. Пропитывают раствором новокаина кожу и подкожную клетчатку, а после их разреза и подлежащие мышцы. Обнажив ребра, вводят 50 мл 0,25% раствора новокаина под внутренний край лопатки и отводят ее подъемником. Хотя при этой операции резецируется только одно ребро (четвертое или пятое), производится анестезия первого-пятого или первого-шестого межреберий, чтобы сделать безболезненным акт пневмолиза. Количество раствора новокаина, вводимого в каждое межреберье, несколько больше, чем при торакопластике, и раствор посылают дальше кпереди и кнаружи (по 30—40 мл на каждое межреберье). Тугая инфильтрация межреберий раздвигает ткани париплеврального пространства, облегчает отыскание «правильного» слоя между внутригрудной фасцией и париетальной плеврой, в котором должен производиться пневмолиз. Инфильтрационная анестезия межреберий облегчает, таким образом, отслоение легкого. Резецируют IV или V ребро на протяжении 8—10 см. Тонкой иглой вводят во внутренний листок надкостницы резецированного ребра 3—5 мл раствора новокаина. Зондом Кохера расслаивают волокна надкостницы и осторожно рассекают ее по зонду. В образованной маленькой щели становится видимой беловатая гладкая поверхность париетальной плевры. В этом месте небольшим марлевым шариком, смоченным раствором новокаина, на зажиме Микулича начинают отслаивать легкое от грудной стенки.

Как только легкое отслоено на небольшом протяжении, которое допускает введение лампочки торакоскопа, дальнейшее отслоение производится под контролем глаза. Обычно отчетливо видна переходная складка плевры, которую нежными движениями марлевого шарика смещают от грудной стенки вместе с легким.

Если при отделении медиальных отделов верхушки появляется рефлекторный кашель, можно изнутри дополнительно ввести в межреберья длинной тонкой иглой несколько шприцев новокаина.

После окончания пневмолиза полость тщательно осушают путем введения в нее 5—6 марлевых тампонов, которые удаляют через 8—10 минут.

В это время повторно производится анестезия двух межреберий выше и ниже резецированного ребра. Рассекают надкостницу двух соседних ребер — выше и ниже резецированного, отслаивают надкостницу с нижней половины вышележащего ребра и с верхней половины нижележащего ребра. Образованные таким путем лоскуты надкостницы вместе с межреберными мышцами ушивают непрерывным кетгутовым

швом и полость герметически закрывают. На мышцы накладывают двухэтажный кетгутовый шов.

Учитывая большое значение шейной ваго-симпатической блокады в профилактике шока при грудных операциях, мы производим блокаду всем больным перед торакопластикой, экстраплевральным пневмолизом и кавернотомией.

ИССЕЧЕНИЕ ГРУДНОЙ СТЕНКИ ПРИ ВНУТРИГРУДНЫХ НОВООБРАЗОВАНИЯХ

В настоящее время опыт в этом отделе хирургии еще не так велик даже у специалистов, обеспеченных всем необходимым для операции на грудной клетке и ее содержимом. Почти все крупные операции, упомянутые в описаниях специалистов и сопряженные с иссечением грудной стенки и вскрытием плевры, были произведены под наркозом с соответствующей аппаратурой. Лично мы, встречаясь время от времени с подобного рода наблюдениями, оперировали под местным обезболиванием.

При удалении новообразований грудной стенки, связанных с обширным ее иссечением, местная анестезия, вероятно, не раз окажет услугу хирургу, предотвращая тяжелый травматический шок, который нередко наблюдается при таких операциях.

В последнее время все чаще говорят о сравнительной безопасности одностороннего пневмоторакса, особенно когда он образуется постепенно. Если пневмоторакс производится планомерно, исподволь, то организм больного, вероятно, еще легче справляется с ним, и, таким образом, местная анестезия играет здесь роль лишь благоприятного фактора, смягчая последствия пневмоторакса.

Твердо веря в это, мы не раз решались на тяжелые операции у своих больных и никогда не раскаивались. Операции эти обычно не носят типичного характера; отношения опухоли к окружающим тканям и органам могут быть очень сложными, многое трудно предусмотреть заранее. Рассчитать по правилам проводниковой анестезии выключение иннервации соответствующей области очень трудно.

Наша методика анестезии здесь применяется успешно; это иллюстрируют два наших наблюдения.

Больной З., 21 года, поступил в клинику 2/III 1931 г. с жалобами на боли в груди справа. При дыхании усиливаются боли в области VI, VII, VIII, IX ребер. За последнее время боли настолько беспокоили больного, что он оставил работу. Больной связывает появление болей с ушибом правого бока о косяк двери, когда он бежал, спасаясь от нападавшего на него волка.

Женат, имеет одного ребенка. В 1921 г. болел тифом, каким — не знает. Больной удовлетворительного питания. Телосложение слабое.

Справа сзади между spina scapulae и позвоночником определяется опухоль, занимающая пространство от III до VI ребра. Опухоль выступает над поверхностью грудной клетки в виде купола. Ребра как бы врастают в опухоль. При пальпации опухоль плотной консистенции, совершенно неболезненна, неподвижна. При перкуссии над опухолью ясное притупление. Кровь, мокрота, моча без изменений.

Рентгенологическое исследование: внутри грудной клетки определяется опухоль, занимающая заднее средостение от третьего до шестого межреберного промежутка.

Тень опухоли, распространяясь к периферии грудной клетки, оставляет при вентро-дорзальном положении промежуток светлого поля в 3—4 пальца шириной.

При перемене положения удается выявить, что опухоль имеет ножку шириной в 3—4 пальца, идущую к IV и V грудным позвонкам. Экскурсии диафрагмы не нарушены. При дальнейшем рентгенологическом исследовании легко выясняется костный характер опухоли. По конфигурации опухоль шаровидная, хорошо контурируется, резко отграничивается от окружающей легочной паренхимы.

При рентгеноскопии отклонений со стороны сердца не найдено.

30/III операция. Больной лежит на левом боку, под боковую поверхность груди подложен мягкий валик.

Дугообразный разрез намечается иодом. Разрез идет от уровня II ребра вниз между остистыми отростками позвонков и лопаткой, обходя последнюю; спускаясь вниз, он сначала идет по углам ребер, затем на уровне VIII ребра поворачивает кпереди и доходит до задней аксиллярной линии. Этим разрезом мы пользуемся для обнажения органов средостения. По всему протяжению намеченной линии производится пропитывание кожи и подкожной клетчатки. Разрез делается до апоневроза, покрывающего мышцы. Остановка кровотечения по всему протяжению разреза кожи и подкожной клетчатки идет с большим сбережением крови благодаря ясной диференцировке сосудов в пропитанных раствором тканях.

Далее следует инфильтрация мышц и разрез последних до ребер. Это выполняется в два приема: сначала инфильтрируют мышцы по опускающейся книзу линии до VIII ребра.

Их тут же перерезают по инфильтрату, затем то же делают во второй половине разреза.

Так мы делаем для того, чтобы в системе открытой инъекции вещество вводилось и выводилось дробными порциями и без всякой задержки. При больших операциях это имеет весьма существенное значение в общей динамике всасывания новокаина.

При разрезе мышц последние вместе с лопаткой сильно оттягиваются кнаружи вследствие чего широко обнажаются соответствующие ребра и межреберья. Мы обращаем внимание в широко зияющем разрезе на задние, ближайшие к позвоночнику отделы межреберий, чтобы систематически использовать их в проведении анестезии, необходимой для следующего этапа операции — иссечения требуемого количества ребер.

Мы твердо уверены, что каково бы ни было отношение медиастинальной опухоли к ребрам, здесь, в области задних отделов межреберий, всегда найдется кусочек пространства, через который можно послать раствор по направлению к позвоночнику, к началу межреберного нерва, в пункт, который составляет pium desiderium интеркостальной проводниковой анестезии. Мы вводим сюда раствор способом открытой тугой инфильтрации тканей, т. е. вводим его до отказа, надеясь этим тотчас же привести раствор в соприкосновение с нервами, а следовательно, и получить немедленную анестезию. И так во всех межреберьях, которые соответствуют удаляемым ребрам. Затем, минуя опухоль, переходим к передним отделам межреберий, также туго их инфильтрируя, стараясь и здесь сообщить раствору движение кзади. Оба межреберья, прилежащие к верхнему и нижнему из удаляемых ребер, обрабатываются так же, как и остальные.

После этого мы приступаем к поднадкостничной резекции обнаженных ребер (в нашем случае III, IV, V и VI). Ввиду непосредственного слияния IV и V ребер с опухолью они были нами резецированы далеко отступя по ту и другую сторону от места спаяния и оставлены части их, связанные с опухолью. После удаления ребер ощупывание опухоли позволяет определить ее консистенцию и размеры.

В нашем случае консистенция опухоли была твердая, размером с голову новорожденного ребенка.

В верхних отделах раны удалось отделить плевру от оставшихся концов (проксимального и дистального) ребер до заднего средостения. При этом выяснилось, что в отделах распространения опухоли париетальная плевра переходила на опухоль и плотно с ней срасталась; отпрепарировать ее от опухоли не удалось. Учитывалась неизбежность пневмоторакса вследствие предстоящего широкого вскрытия плевры при удалении опухоли. Ввиду того что операция производится без какой бы то ни было специальной (легочной) аппаратуры, обычно предназначенной для борьбы с пневмотораксом, мы начали планомерно впускать воздух в плевру через небольшое отверстие, чтобы дать возможность больному постепенно приспособиться к наступающему одностороннему пневмотораксу.

Поступление воздуха на этом этапе операции время от времени задерживалось закрытием упомянутого отверстия в плевре большим марлевым компрессом. Когда стало ясно, что организм больного справился с установившимся полным правосторонним пневмотораксом, опухоль была обойдена пальцем со всех сторон с разрывом краевых прикреплений париетальной плевры у опухоли. Отодвинув компрессом спавшееся легкое, мы подошли к моменту отделения опухоли от ее соединения с позвоночником. Нужно ближе ориентироваться в характере, ширине, связи опухоли с позвоночником. Выяснилось, что соединение это происходило посредством ножки шириной в 3—3½ пальца, следовательно, опухоль могла быть отделена и удалена полностью.

Опухоль была отделена; по удалении ее обнаружился дефект позвоночника, представляющий собой обнаженный хрящ и некоторое количество обнаженного вещества тел позвонков.

Дефект париетальной плевры там, где возможно, был стянут швами. В нижнем отделе раны, где плевра оказалась связанной с главной массой опухоли, дефект был очень велик; стянуть его швами не представлялось возможным, а потому в него была вытянута задняя поверхность нижней доли легкого и края дефекта париетальной

плевры были подшиты к самому легкому. Если герметизм плевральной полости и не был к этому моменту восстановлен при имевшихся кое-где мелких надрывах плевры в швах ее, то с наложением на них большого марлевого тампона, обильно пропитанного эмульсией перувианского бальзама, ксероформа и касторового масла, герметизм вскоре как будто восстановился; не было слышно присасывания воздуха. Цианоза не имелось, хотя дыхание и оставалось частым.

Дополнительная тампонада, зашивание раны с отведением тампонов в нижний конец разреза.

Непосредственно за операцией тяжелое общее состояние, частое дыхание, малый частый пульс, но без аритмии. Приняты обычные меры: сердечные, подкожные вливания, микроклизмы с горячим вином.

На следующий день самочувствие удовлетворительное. В дальнейшем больной оправился, прибавил в весе. Спустя недели две, ввиду появившихся выделений из раны, пришлось наложить противоотверстие по задней аксиллярной линии. Больной пробыл под наблюдением 2½ месяца и по настоятельной его просьбе был выписан в хорошем состоянии для долечивания дома. В месте бывшего противоотверстия имелся небольшой свищ.

Таким образом, в этом исключительном по тяжести операционной травмы случае мы не прибегали к современным средствам легочно-плевральной хирургии как в момент операции, так и при последующем уходе (специальное согревание на операционном столе, применение аппаратов с повышенным давлением, кислородная камера — процедура, так часто спасающая жизнь больному во время диспноэ с цианозом и т. д.), и тем не менее операция закончилась благополучно. Мы глубоко убеждены, что в наших условиях работы больной не перенес бы этой операции под наркозом. Да мы и не решились бы никогда ему предложить это.

В заключение описания данного случая и применительно к нему мы хотели бы обратить внимание на то обстоятельство, что в оценке значения местной анестезии, и именно инфильтрационной, помимо всего остального, при таких больших операциях недостаточно оценивается важный момент сбережения крови, когда в пропитанных тканях остановка кровотечения, благодаря хорошей диференцировке крупных сосудов и сужению мелких (адреналин), происходит совершенно необычно. Это обстоятельство для нас вполне понятно: мало находится желающих оперировать таких больных под местной анестезией, а следовательно, и некому заострить внимание на этом моменте, поставить акцент на нем. Череп оперируется многими хирургами под местной инфильтрационной анестезией — там этот момент подчеркивается очень вразумительно. Нам же хотелось бы и здесь, т. е. при обширных операциях, обратить на него особое внимание.

Следующий случай удаления интраторакальной опухоли не менее поучителен и интересен с точки зрения нашей методики анестезии.

Больной М., 22 лет, поступил в клинику 8/III 1932 г. В январе призывался на военную службу, был направлен комиссией для более детального обследования в туберкулезный диспансер с подозрением на туберкулез. После рентгенологического исследования и осмотра специалистом по туберкулезу был направлен в туберкулезный институт, где пролежал около 3 недель.

В результате повторных рентгенологических исследований был поставлен диагноз эхинококка средостения. С этим диагнозом больной поступил в нашу клинику.

Больной среднего роста, плохо упитан, бледен. В прошлом перенес сыпной тиф. Наследственность отягощена туберкулезом. Сердце и легкие нормальны. В моче изменений не найдено.

В крови эозинофилия. Остальные реакции на эхинококк также положительные. Спокойное течение, положительные реакции на эхинококк, рентгенологическая картина опухоли с гладкими, ровными краями позволяли высказать предположение о наличии эхинококковой кисты.

15/III операция.

Уложив больного в соответствующее положение на левом боку, после предварительной анестезии кожи и подкожной клетчатки делаем разрез, спускающийся вниз с уровня III ребра между остистыми отростками и лопаткой, обходя последнюю. Ниж-

няя часть разреза идет по ходу VIII—IX ребра вперед к передней аксиллярной линии. По рассечении кожи на протяжении всей линии разреза пропитываются широкие мышцы спины и боковой поверхности груди, которые в свою очередь также рассекаются для обнажения в поле операции соответствующих ребер. По всем межреберьям обнаженных и подлежащих удалению ребер производится тугая инфильтрация до появления заметной выпуклости межреберных мышц в каждом межреберье. Особенно туго, под большим давлением, производится инфильтрация межреберных мышц по направлению к позвоночнику, чтобы блокировать самые центральные отделы межреберных нервов. В передних же концах межреберий также производится тугая инфильтрация по направлению кпереди. Поразительно легко идет отслойка надкостницы. Резецируются IV, V, VI и VII ребра. В передних отделах раны плевра легко отодвигается. Опухоль ясно прощупывается. В задних отделах, ближе к позвоночнику, плевра отделяется хуже; чувствуется ее интимное срастание с опухолью. Создается положение, из которого ясно видно, что для удаления опухоли надо итти на открытый пневмоторакс. Мы еще раз произвели тугую инфильтрацию уцелевших участков мягких тканей межребрий у позвоночника, чтобы надежнее обезболить соответствующие отделы средостения, после чего по краю прощупываемой опухоли вскрыли плевральную полость и медленно впустили в нее наружный воздух.

Прикрывая по временам небольшое отверстие компрессами, смоченными в теплом рингеровском растворе, мы дождались момента, когда пневмоторакс установился. Больной перенес его поразительно легко: ни одного кашлевого толчка. Тогда мы осторожно ощупали основание опухоли и произвели по его окружности инъекции обезболивающего раствора для возможной гидравлической препаровки опухоли.

После такой обработки раствором опухоль приобрела некоторую подвижность и в дальнейшем сравнительно легко была удалена после предварительного надсечения тканей по ее основанию, где был заложен слой раствора. Удаление опухоли не сопровождалось ни раздражением плевры, ни падением давления крови и сердечной деятельности и т. д.

Тотчас приступили к зашиванию огромного дефекта плевры, края которой, конечно, стянуть на всем протяжении не удалось, ибо в нижнем отделе париетальная плевра частью ушла с удаленной опухолью, частью была изменена и интимно спаяна с подлежащими тканями. Это обстоятельство не дало возможности сделать плевру подвижной при наложении шва.

В рану к месту дефекта плевры подведены тампоны. Остальные отделы раны также рыхло тампонированы. Швы на мышцы и кожу. Тампоны выведены в нижний край раны. Больной был снят со стола с несколько учащенным дыханием, но в прекрасном состоянии.

В первые дни послеоперационного периода, помимо обычных мер, применялись повторные (2 раза в день) горячие винные клизмочки. В дальнейшем отмечались обильные плевральные истечения, но в общем послеоперационный период прошел без осложнений. К концу второго месяца больной был выписан совершенно поправившимся.

ГЛАВА X

АНЕСТЕЗИЯ ПРИ ОПЕРАЦИЯХ НА ОРГАНАХ ГРУДНОЙ ПОЛОСТИ

Местная анестезия при операциях на органах грудной полости представляет некоторые особенности по сравнению с анестезией при операциях на одной лишь грудной стенке. Дело в том, что внутренние органы грудной полости, которые одно время считались безболезненными и потому нечувствительными, фактически обильно снабжаются ветвями вегетативных нервов — симпатического и блуждающего. Всякое раздражение этих нервов, даже не вызывающее болевых ощущений, как правило, сопровождается рядом рефлексов, которые могут даже привести к развитию настоящего травматического шока со всеми его последствиями. Только полный перерыв проводимости вегетативных нервных волокон может обеспечить возможность безопасной и спокойной работы на органах грудной полости. Многие хирурги считают для этого необходимым часами держать больного в глубоком наркозе, т. е. в состоянии, граничащем с тяжелым отравлением организма каким-либо наркотическим веществом. А как только ослабляют наркоз, у больного начинаются явления шока.

Мы же предпочитаем, не подвергая больного всем превратностям наркоза, сделать хорошую анестезию грудной стенки, вскрыть грудную полость, а затем произвести надежную анестезию всех лежащих в операционном поле внутренних органов. Эта анестезия обеспечивает такой полный перерыв проводимости всех вегетативных нервов, какого не получить и в глубоком наркозе. И все это достигается совершенно без отравления больного обезболивающим веществом.

Иннервация области корней легких, сердца и крупных сосудов. Область корней легких с каждой стороны получает чувствительные ветви от plexus pulmonalis, расположенного на стенках бронхов и образованного из rami bronchialis блуждающего нерва и ветвей симпатического нерва.

Иннервация сердца сложна. Прежде всего к нему подходят ветви от блуждающего нерва: ramus cardiacus superior (из n. laryngeus superior n. vagi) и ramus cardiacus inferior (из n. recurrens n. vagi). Это — так называемый n. depressor cordis. Симпатические нервы образуют четыре сердечных сплетения. Из них поверхностное сердечное сплетение, образованное левым n. cardiacus superior (от верхнего шейного симпатического узла), а также ramus cardiacus левого блуждающего нерва, располагается по вогнутой стороне дуги аорты. Глубокое сердечное сплетение, образованное всеми (кроме левого верхнего)

сердечными нервами из симпатических шейных узлов, а также веточками блуждающего нерва, располагается позади дуги аорты — между аортой и трахеей. От обоих этих сплетений отходят в виде их продолжения правое и левое венечные сплетения вдоль соответствующих венечных артерий.

Что касается крупных сосудов грудной полости, то аорта получает симпатические ветви от звездчатых узлов обеих сторон (восходящая часть — преимущественно от левого gangl. stellatum, нисходящая часть — преимущественно от правого), а также от верхних грудных симпатических узлов (преимущественно II и III узлов левой стороны). Кроме того, аорта получает ветви и от блуждающего нерва. Верхняя полая вена получает симпатические ветви преимущественно от правого звездчатого узла, нижняя полая вена — от n. splanchnicus major dexter и от симпатического ствола (преимущественно правого); кроме того, она получает веточки и от диафрагмального нерва.

МЕСТНАЯ АНЕСТЕЗИЯ ПРИ ОПЕРАЦИЯХ НА ЛЕГКИХ

Анестезия при операциях на легком начинается с двусторонней шейной ваго-симпатической блокады, предложенной нами в 1932 г. (см. главу о новокаиновой блокаде). По окончании блокады больного укладывают в определенном положении в зависимости от того, что предполагается делать на легком. В методическом отношении анестезия проводится несколько по-разному при подходе к легкому с передней стороны грудной клетки или с задне-боковой.

Мы пользуемся для удаления легкого преимущественно передним доступом. Кожный разрез начинают на уровне II ребра у бокового края грудины. Опускаясь книзу, разрез заворачивают наружу и, опоясывая нижнюю полуокружность грудной железы, заканчивают на средней аксиллярной линии (рис. 26).

По линии намеченного разреза производят кожный желвак 0,25% раствором новокаина с последующей инфильтрацией подкожной клетчатки. Кожу и жировую клетчатку рассекают до апоневроза большой грудной мышцы, лоскуты кожи несколько отпрепаровывают по краям разреза в стороны. После тугой инфильтрации раствором новокаина большой и малой грудных мышц, передней зубчатой мышцы и края широкой мышцы спины рассекают их вплоть до ребер (рис. 27).

Кожно-мышечный лоскут вместе с грудной железой легко сдвигается с ребер кверху и влево тупым и острым путем.

Обнаженные спереди и с боков межреберья (от двух до шести) используют для анестезии, посылая раствор новокаина как в сторону грудины, так и особенно к позвоночнику, что обусловливает обезболивание не только грудной стенки, но и подлежащих отделов плевры (рис. 28). Затем производится гемостаз и туалет раны. Хрящи III и IV ребер пересекают вблизи их прикрепления к грудине. Плевральную полость медленно вскрывают разрезом в третьем межреберье от грудины до средней подмышечной линии. Осторожно расширяя рану тупыми крючками, мы производим изнутри длинной, изогнутой на конце иглой подплевральную инъекцию новокаина, продвигая уже имеющийся новокаиновый инфильтрат по межреберью кзади или в сторону аорты (слева) или полой вены (справа) и кверху к куполу плевры. После этого рану межреберья широко раздвигают с помощью винтового расширителя. Если верхняя доля легкого спаяна с медиастинальной плеврой и перикардом, ее осторожно отодвигают тупфером и ножницами после пропитывания спаек раствором новокаина.

Далее создают массивный новокаиновый инфильтрат под плеврой, окружающий корень легкого спереди и сзади (рис. 29). Отсюда раствор новокаина направляют книзу к легочной связке и кверху под листок медиастинальной плевры выше уровня дуги аорты (слева) или верхней полой вены (справа). Таким путем блокируются все нервные сплетения корня легкого и диафрагмальный нерв.

Рис. 26. Анестезия кожи и подкожной клетчатки по линии будущего разреза при переднем доступе к легкому.

При наличии обширных плевральных сращений их рассекают после пропитывания раствором новокаина.

Изложенная нами методика местной анестезии при переднем доступе позволяет совершенно безболезненно производить на легком пульмонэктомии, верхние лобэктомии, сегментарные резекции, удалять инородные тела, дермоидные и эхинококковые кисты и т. п.

Задне-боковой доступ применяется преимущественно при операциях по поводу тяжелых воспалительных заболеваний легкого, сопровождающихся образованием мощных сращений, главным образом при бронхоэктатической болезни. В этих условиях, выполняя пульмонэктомию через задний доступ, легче разделить сращения и обработать бронхи. Впрочем, некоторые хирурги производят через задне-боковой разрез также и пульмонэктомии по поводу новообразований легкого.

Больного укладывают на здоровый бок или лицом вниз. Линия разреза начинается сзади, на 3—4 см кнаружи от остистого отростка II грудного позвонка и идет вниз параллельно позвоночнику до уровня VI ребра, а затем, несколько отклоняясь кнаружи, следует по ходу VII ребра до уровня передней аксиллярной линии.

Отметив данную линию иодом, мы производим анестезию кожи с образованием лимонной корочки, а затем инфильтрацию подкожной

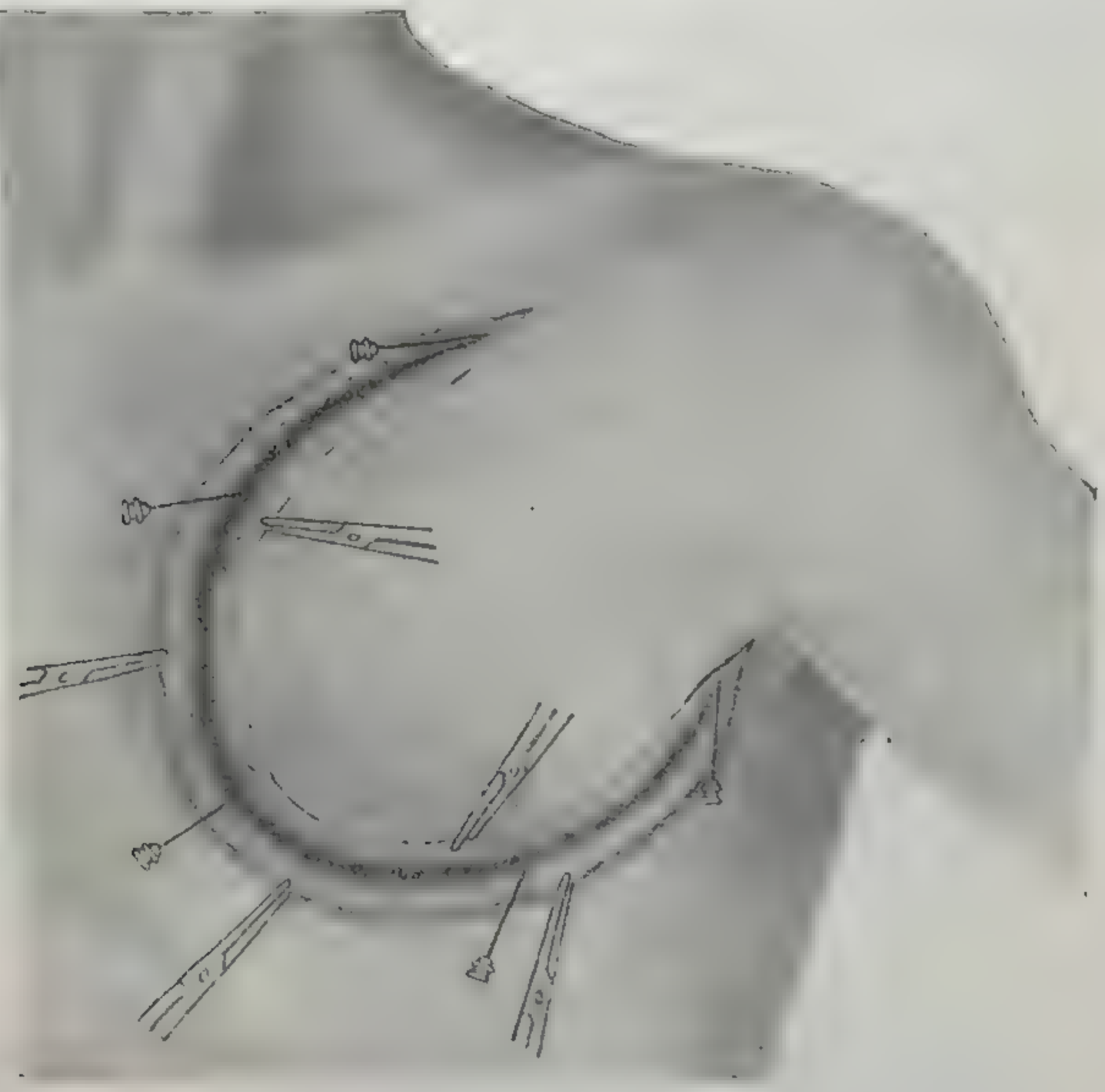

Рис. 27. Анестезия большой грудной мышцы.

клетчатки. В этот же момент, т. е. до разреза кожи, можно через вкол у наружного угла лопатки ввести в подлопаточное пространство 100—120 мл 0,25% раствора новокаина. Впрочем, инъекцию под лопатку можно сделать и позже, после рассечения мышц.

После рассечения кожи и подкожной клетчатки по всей намеченной линии производят анестезию подлежащих широких мышц спины.

После разреза мышц их широко разводят в стороны и лопатку туго отслаивают от грудной стенки, чтобы обнажить возможно больше межреберий (от первого до восьмого).

Последние мы используем для анестезии не только самой грудной стенки (ребер), но и подлежащего отдела плевры, а частично и легкого.

Для этого мы производим тугую инфильтрацию межреберий (рис. 30), стараясь все время посылать по ним раствор в направлении к позвоночнику. Пропитав надлежащим образом межреберья, резецируем VII ребро (или VI ребро) на широком протяжении во всю длину

операционной раны[1]. Затем делаем продольный разрез для вхождения в полость плевры и, наконец, широко вскрываем по межреберному промежутку полость плевры.

После этого производим подплевральную инъекцию в самых задних доступных отделах плевры. Эти новокаиновые инфильтраты должны итти по задне-медиальной линии плевры, по возможности дальше как вверх, так и вниз. Отсюда инфильтрат продвигается в направлении корня легкого.

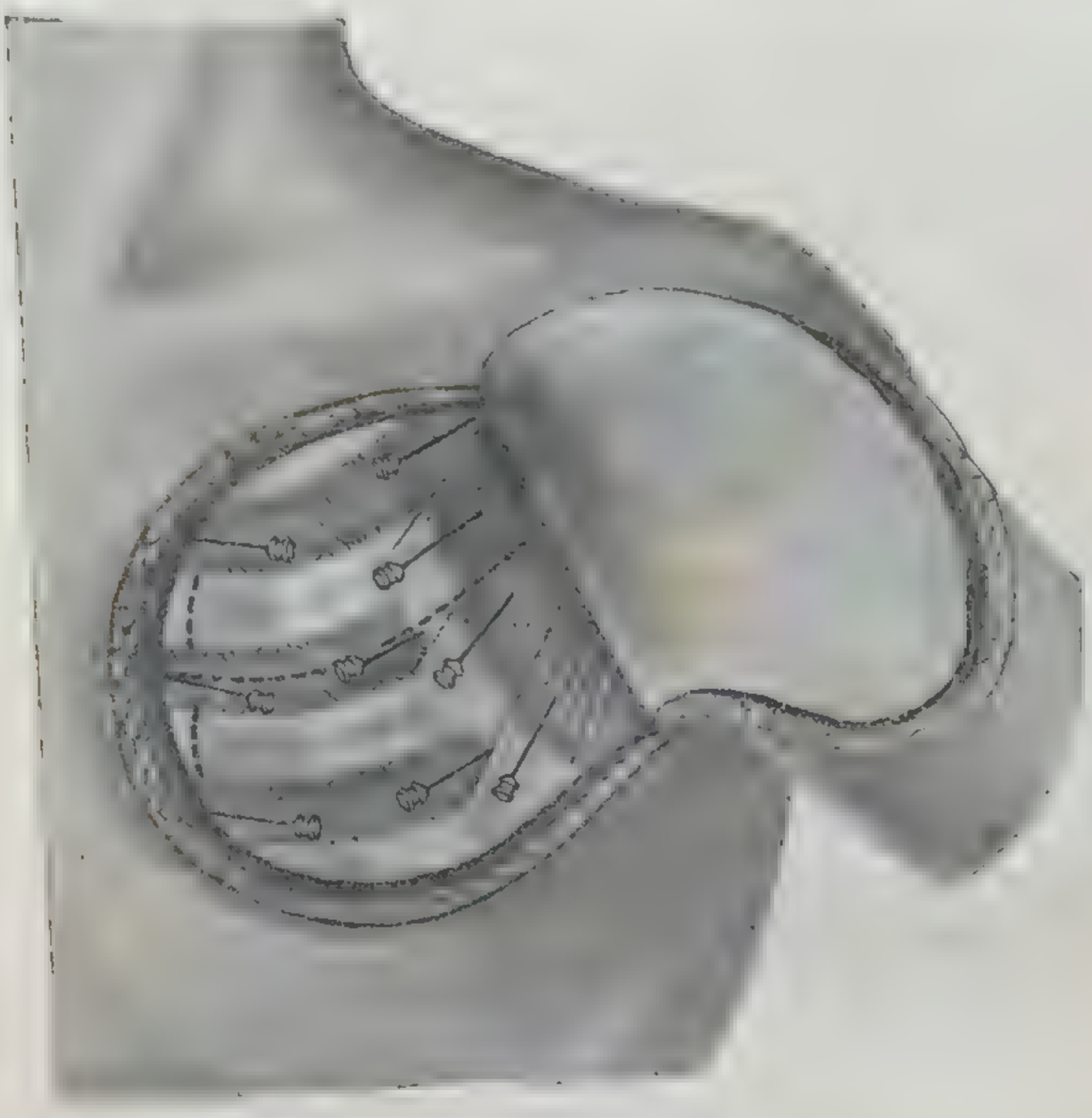

Рис. 28. Анестезия межреберий и инъекции в малую грудную мышцу перед вскрытием грудной полости.

Задне-боковой доступ является наиболее удобным для анестезии грудного отдела симпатического нервного ствола и блуждающего нерва. Этот доступ удобен и для технического выполнения операции при тяжелых осложненных заболеваниях легкого, когда показана пневмонэктомия. В этом случае, не вскрывая медиастинальной плевры и не выделяя сначала главного бронха, следует тщательно и широко блокировать раствором новокаина симпатический ствол соответствующей стороны, помня, что в иннервации легкого принимает участие грудной отдел симпатической нервной системы от I до V грудного узла. Необходимо блокировать также нижележащий отдел симпатического ствола, чтобы выключить в целях профилактики шока и чревные нервы.

---

[1] Некоторые хирурги пересекают дополнительно близ позвоночника одно вышележащее и одно нижележащее ребро, т. е. VI и VIII ребра.

После этого между главным бронхом и v. azygos справа или же между бронхом и аортой слева вводят раствор новокаина в заднее средостение для анестезии блуждающего нерва и его бронхиальных ветвей; при этом инъицируют 80,0—100,0 раствора новокаина из одного укола. Во время введения новокаина в средостение необходимо, чтобы больной задержал дыхание и не кашлял. При операции слева дополнительно анестезируют аортальное сплетение. Далее, до производства каких-либо потягиваний на легкое следует туго наполнить раствором

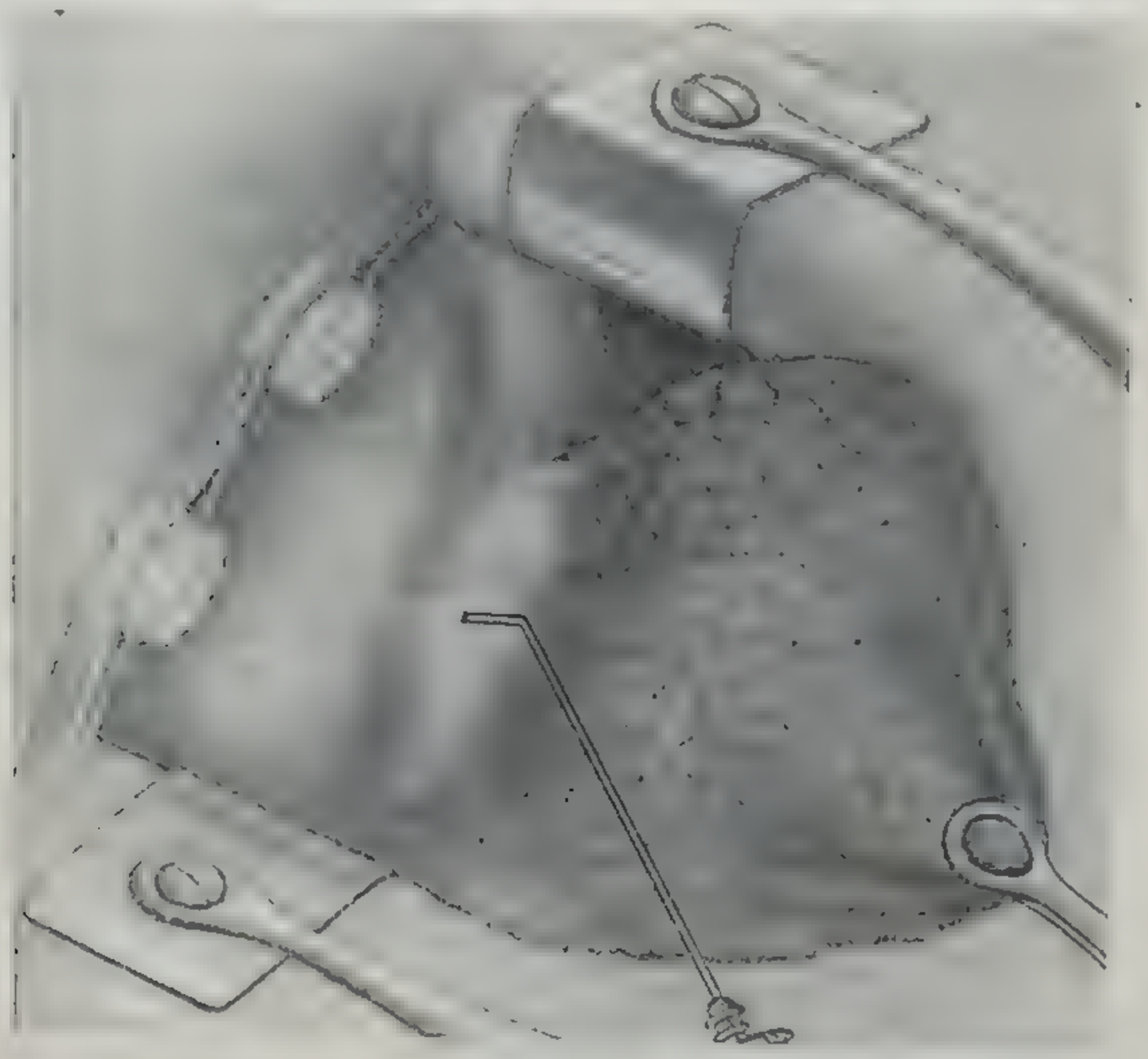

Рис. 29. Анестезия корня легкого при переднем доступе.

новокаина область корня сзади. Затем, нащупав пальцем верхний и нижний края главного бронха, еще не нарушая целостности плеврального листка, покрывающего корень, следует по пальцу продвинуть иглу у краев бронха кпереди и наполнить раствором новокаина передне-верхние и передне-нижние пространства соединительной ткани. Этим приемом раствор новокаина подводят к переднему легочному сплетению.

При тугой инфильтрации раствор новокаина распространяется по средостению и по клетчатке, заложенной между элементами корня легкого, и входит в соприкосновение с ними со всех сторон.

Только после четкого выполнения всех перечисленных этапов местной анестезии следует приступить к разделению элементов корня и к их соответствующей обработке при пневмонэктомии или корня доли легкого при лобэктомии.

Пневмонэктомия под местной анестезией впервые была произведена нами в 1937 г. В этой нашей методике анестезии, помимо ее простоты и эффективности, связанной с принципом ползучего инфильтрата, самым существенным, вероятно, надо считать предварительную ваго-

симпатическую блокаду, производимую нами закрытым способом. Насколько нам известно, до нашего предложения таких попыток никто не делал. Допустимость этой процедуры с физиологической стороны показана нами в 1932 г. при описании новокаиновой блокады.

По отзывам ряда лиц, знакомых с легочной хирургией по школам признанных специалистов Западной Европы, наша операция протекает

Рис. 30. Задний разрез для операций на органах грудной клетки Инъекции в межреберья для тугой их инфильтрации.

несравненно покойнее. Больного снимают со стола без всяких явлений шока. Этим мы обязаны нашему методу обезболивания.

В ряде случаев накануне операции на органах грудной полости мы накладываем больному искусственный пневмоторакс. Хотя в последнее время раздаются голоса против этого мероприятия, мы не только ничего плохого не видели, применяя его, но даже должны отметить, что вскрытие грудной полости после наложения искусственного пневмоторакса переносится больными особенно легко.

Прежде чем перейти к описанию анестезии при операциях на сердце и пищеводе, мы хотели бы подчеркнуть, что основные методические приемы обезболивания, предназначенные для операции на легком, полностью сохраняют свое значение и при вмешательствах на других органах грудной полости.

К таким методическим приемам относятся следующие:

1. Двусторонняя ваго-симпатическая блокада на шее.

2. Анестезия кожи, подкожной клетчатки и широких мышц грудной клетки по линии будущего разреза.

3. После разреза широких мышц — инъекция анестезирующего раствора открытым путем в межреберные мышцы с продвиганием инфильтрата главным образом к позвоночнику.

4. После вскрытия грудной полости — образование массивного ползучего инфильтрата между париентральной плеврой и fasica endothoracica.

5. Дополнительная анестезия корня легкого и диафрагмального нерва.

При таком обезболивании выключается вся иннервация тех органов грудной полости, на которых будет производиться вмешательство: нервов цереброспинальной системы (межреберных и диафрагмального) и нервов вегетативной системы (симпатического и блуждающего).

МЕСТНАЯ АНЕСТЕЗИЯ ПРИ ОПЕРАЦИЯХ НА СЕРДЦЕ

Оперативное лечение острых перикардитов

Оперативное вскрытие перикарда при гнойном перикардите может быть осуществлено посредством подхода снизу через брюшную стенку и диафрагму, т. е. без нарушения целости скелета грудной полости. Эта операция, предложенная Моклером (Mauclaire) в 1910 г., обозначается как передняя экстраперитонеальная диафрагмотомия. Местная анестезия при ней разработана А. А. Вишневским.

После двусторонней ваго-симпатической блокады под местной инфильтрационной анестезией делают разрез кожи строго по средней линии (заходящей на 5—6 см выше мечевидного отростка), книзу доходящий до середины расстояния между мечевидным отростком и пупком. Затем пропитывают прямые мышцы живота анестезирующим раствором. Далее производится обильная инъекция раствора новокаина по всей белой линии, особенно в верхней ее части. Иглу вкалывают по средней линии непосредственно под верхушку мечевидного отростка и подводят под него в направлении несколько вверх. Не вынимая иглы, вводят 70—80 мл раствора. Так осуществляется основной момент анестезии, являющийся одновременно «гидравлической препаровкой тканей», способствующей отделению брюшины от нижней поверхности диафрагмы. После этого следует осторожный разрез по средней линии до предбрюшинной клетчатки. Брюшную полость при этом не вскрывают. Всю предбрюшинную клетчатку вместе с брюшиной отслаивают тупым путем кзади и книзу сначала от передней брюшной стенки, а затем от нижней поверхности мышц диафрагмы. Имеющееся здесь депо анестезирующего раствора обеспечивает успех этого мероприятия и гарантирует от нарушения целости брюшины. Затем намечают место и длину предполагаемого рассечения диафрагмы в участке ее, освобожденном от брюшины. Далее делают еще одну инъекцию раствора (30—40 мл) в место будущего разреза диафрагмы, чтобы отслоить плевру и тем самым предупредить возможность ее повреждения. После этого можно совершенно свободно рассечь диафрагму (тупым или острым путем), пройти в передне-нижний отдел средостения, вскрыть перикард и эвакуировать гной, находящийся в его полости. Далее полость перикарда осторожно протирают марлей, смоченной спиртом. Отверстие в перикарде сужива-

ют одним-двумя кетгутовыми швами и подводят к нему три тонких выпускника, пропитанных нашей мазью. Рану частично зашивают.

Все 6 раненых, оперированных нами по этому способу, выздоровели.

Способ этот можно широко рекомендовать не только для лечения перикардитов, но также для удаления инородных тел, находящихся в нижнем отделе полости перикарда.

Оперативное лечение слипчивых перикардитов

Хирургическое лечение слипчивого перикардита относится к наиболее благодарным операциям на сердце. Последние устраняют утолщенный, рубцово измененный, иногда обызвествленный перикард, который резко нарушает работу сердца. Без операции больные гибнут.

Исход лечения этих больных во многом зависит от организации и выполнения хирургического вмешательства. Внеплевральный парастернальный путь с удалением хрящей и части костного вещества III, IV, V, VI ребер на левой половине грудной клетки является менее тяжелым для больного и удобным для хирурга. Местное обезболивание с тугой новокаиновой инфильтрацией и гидравлической препаровкой по А. В. Вишневскому обеспечивает полное обезболивание на протяжении всей операции, помогает без повреждения отслоить париетальный листок плевры, облегчает отсепаровку переходной складки плевры от сердечной сорочки и, наконец, отделение утолщенного перикарда от сердечной мышцы и сосудов. По этому доступу нами с успехом была выполнена операция у 11 больных[1].

Методика операции заключается в следующем.

1. Больного укладывают на спину.

2. Производят двустороннюю ваго-симпатическую блокаду по А. В. Вишневскому (40—50 мл 0,25% раствора новокаина вводят с каждой стороны через кожу боковой поверхности шеи).

3. Разрез начинается во втором межреберном промежутке слева от сосковой линии, идет косо вниз и на уровне III ребра доводится до средней линии. По средней линии грудины разрез идет вертикально вниз до VI левого ребра, затем вновь поворачивает налево параллельно VI ребру и кончается у передней подмышечной линии. 0,25% раствором новокаина производят поэтапную послойную инфильтрацию кожи, подкожной клетчатки, большой и малой грудных мышц, передней зубчатой мышцы и края широкой мышцы спины по линии разреза.

4. Волокна большой и малой грудных мышц пересекают у левого края грудины, острым и тупым путем отделяют от подлежащих ребер и хрящей, кожно-мышечный лоскут отворачивают в левую сторону и кверху.

5. Обнаженные спереди и с боков второе-шестое межреберья используют для анестезии; 0,25% раствор новокаина вводят и посылают в сторону как грудины, так и позвоночника, что обусловливает обезболивание грудной стенки и подлежащих отделов плевры.

6. На 2—3 см кнаружи от мест соединения III, IV, V и VI реберных хрящей с ребрами распатором отслаивают их от париетального листка плевры и пересекают ребра и их хрящи; резецируемые участки ребер с хрящами приподнимают, пересекают или вывихивают у грудины. A. mammariae internae перевязывают и пересекают в двух местах.

---

[1] Этот раздел главы X написан А. А. Вишневским.

7. Для обезболивания сердечной сорочки и переходной складки левой плевры под треугольную мышцу и внутригрудную фасцию у левого края грудины вводят дополнительно до 120—150 мл раствора новокаина; треугольную мышцу надсекают в сухожильной части на уровне VI—VII хрящей у грудины и отводят тупым путем латерально и вверх вместе с внутригрудной фасцией и плеврой. Тупо отслаивают левую перикардиальную часть плевры от перикарда до левого диафрагмального нерва.

Введенный в переднее средостение за грудину раствор новокаина позволяет легко и без повреждения отслоить вправо переходную складку плевры.

8. В результате околосердечная сумка оказывается обнаженной от основания сердца до верхушки и становится доступной для широкого раскрытия.

Операцию удаления перикарда начинают с разреза его над лезым желудочком. Тонкой иглой, надетой на двухграммовый шприц, перикард инфильтрируют раствором новокаина в месте предполагаемого разреза и осторожно надрезают до сердечной мышцы. После пропитывания новокаином толстый слой перикарда и эпикарда гораздо легче и безопаснее рассечь и иссечь без повреждения сердечной мышцы и ветвей коронарных сосудов. Только после рассечения всей толщи рубцовой ткани хирург начинает видеть движения сердца.

9. Края разреза перикарда захватывают зажимом, дальнейшую отслойку от миокарда производят при постоянном пропитывании новокаином то острым, то тупым путем. Тяжи, идущие в миокард, пересекают ножницами. Рубцово измененный перикард отслаивают до диафрагмального нерва слева, по возможности до нижней полой вены справа; верхушку сердца освобождают полностью. Во избежание возможного ранения миокарда и крупных коронарных сосудов участки обызвествленного перикарда в местах наиболее интимной связи с миокардом иногда приходится оставлять в виде отдельных островков.

Сердце по мере освобождения обкладывают теплыми влажными компрессами.

10. Утолщенный, рубцово измененный перикард удаляют ножом и ножницами, а при массивном обызвествлении иногда резецируют щипцами Листона, по крайней мере со всей передней и левой боковой поверхности сердца.

11. Переходную складку левой плевры вместе с треугольной мышцей подшивают швами из кетгута к межреберным мышцам для прикрытия пересеченных концов ребер. Правый край перикарда подшивают к надкостнично-апоневротическим слоям грудины. Подводят тампоны к верхушке сердца над диафрагмой.

Кожно-мышечный лоскут укладывают на место и пришивают узловатыми двурядными швами.

Операции по поводу инородных тел сердца и перикарда

Местная анестезия по нашему методу с успехом применялась во время Великой Отечественной войны при операциях по поводу слепых осколочных или пулевых ранений сердца. А. А. Вишневским было сделано на различных этапах эвакуации 11 таких операций с помощью переднего внеплеврального доступа, применяемого для лечения слипчивых перикардитов. Приводим краткое описание двух из этих наблюдений.

1. Больной Ж., 40 лет, 16/VIII 1945 г. был ранен пулей в область левой подмышечной ямки, после чего шел пешком до ПМП около 12 км. По дороге очень ослабел, появилась одышка и небольшое кровохаркание. Был эвакуирован в МСБ. Оттуда, пройдя последовательно ряд этапов медицинской эвакуации, был доставлен в эвакогоспиталь. Там при рентгеноскопии было установлено наличие пули, которая проицировалась на тень сердца и при его сокращении двигалась синхронно с ним. Глухие тоны сердца, жалобы на колющие боли в области сердца при быстрой ходьбе и после еды.

Операция 5/IX. После левосторонней шейной ваго-симпатической блокады под местным обезболиванием произведен полулунный разрез длиной 15 см по левому краю грудины от III до VII ребра и перпендикулярно ему второй разрез длиной 10 см в области V ребра. Большая грудная мышца после пересечения откинута в сторону. Удалены хрящи IV, V и VI ребер. При обнажении перикарда нарушена целость левой плевры, отверстие которой зашито. Перикард вскрыт продольным разрезом длиной 8—10 см; небольшое сращение между перикардом и стенкой правого желудочка удалось разъединить тупым путем. При осмотре сердца на стенке правого желудочка, ближе к верхушке, обнаружен небольшой звездообразный рубчик, вблизи которого в сердце прощупана пуля. На стенку правого желудочка наложено три провизорных шва. Затем желудочек вскрыт разрезом длиной около 1 см. Небольшое кровотечение при систоле; пуля извлечена. Рана желудочка зашита четырьмя шелковыми швами. После осушения крови, скопившейся в полости перикарда, на последний наложены редкие швы. К линии швов подведено два тампона, пропитанных мазью Вишневского. Далее произведено послойное ушивание раны. В послеоперационном периоде развилась двусторонняя пневмония, которая была купирована приемом сульфидина и введением пенициллина.

Больной выздоровел.

В этом случае, несмотря на то, что пуля находилась в полости правого желудочка, ее удаление не представило больших затруднений, так как она была фиксирована в трабекулах сердца. Хотя пуля пробила стенку правого желудочка и находилась в его полости, кровотечения после ранения не было. Повидимому, здесь имеет большое значение направление пулевого канала внутри мышечной стенки сердца (в нашем случае оно было косым).

2. Больная А., 25 лет, 7/XI 1945 г. была случайно ранена из револьвера в правую половину грудной клетки. В течение 23 дней находилась в сельской больнице. При выписке состояние удовлетворительное, но жалобы на почти постоянную боль в области сердца. Через 1½ месяца после ранения при рентгенологическом исследовании обнаружена пуля, проицировавшаяся на тень сердца. В дальнейшем боли в области сердца усилились, появились стреляющие боли в лопатке. Больная получила направление в госпиталь, где при исследовании было найдено некоторое увеличение сердца и систолический шум. Рубец на месте входного отверстия ранения располагался по правой средней подмышечной линии на уровне седьмого межреберного промежутка. При рентгеноскопии на фоне сердечной тени справа, на уровне соединения тела грудины с мечевидным отростком, ближе к правому краю грудины, снова была обнаружена револьверная пуля, пульсирующая синхронно с правым сердцем.

На рентгенограмме, сделанной при вертикальном положении больной, непосредственно под инородным телом определялось бокаловидное просветление с горизонтальным уровнем.

Операция 9/I 1946 г. После двусторонней шейной ваго-симпатической блокады под местной инфильтрационной анестезией полулунным разрезом обнажены и резецированы хрящи III, IV и V ребер. Вскрыта левая плевральная полость, отверстие которой тут же зашито. На перикард наложено два провизорных шва. По вскрытии перикарда обследовано сердце. Оказалось, что инородное тело (пуля) находится в толще стенки правого желудочка. Сердце фиксировано пальцем левой руки, стенка левого желудочка надсечена, и из полости, наполненной серозно-гнойной жидкостью, удалена пуля. Полость осушена, протерта спиртом с иодом, после чего на стенку желудочка наложены швы, захватывающие дно полости. Над перикардом положены три турунды, пропитанные мазью Вишневского. В подкожную клетчатку также введена марлевая турунда. На кожу наложены швы. Послеоперационное течение без осложнений. Через 1½ месяца больная выписалась из госпиталя здоровой.

За последние годы оперативное лечение ранений сердца и удаление его инородных тел успешно осуществляются посредством трансплеврального доступа, который применяется всегда при операциях по поводу различных пороков сердца. Техника местной анестезии при последних вмешательствах описывается в следующем разделе настоящей главы.

Операции по поводу пороков сердечных клапанов

В течение последнего десятилетия в хирургии все шире применяются операции на сердце по поводу врожденных и приобретенных пороков сердечных клапанов. Среди таких вмешательств наиболее широко распространена операция пальцевого или инструментального расширения суженного атриовентрикулярного отверстия при митральном стенозе. Все

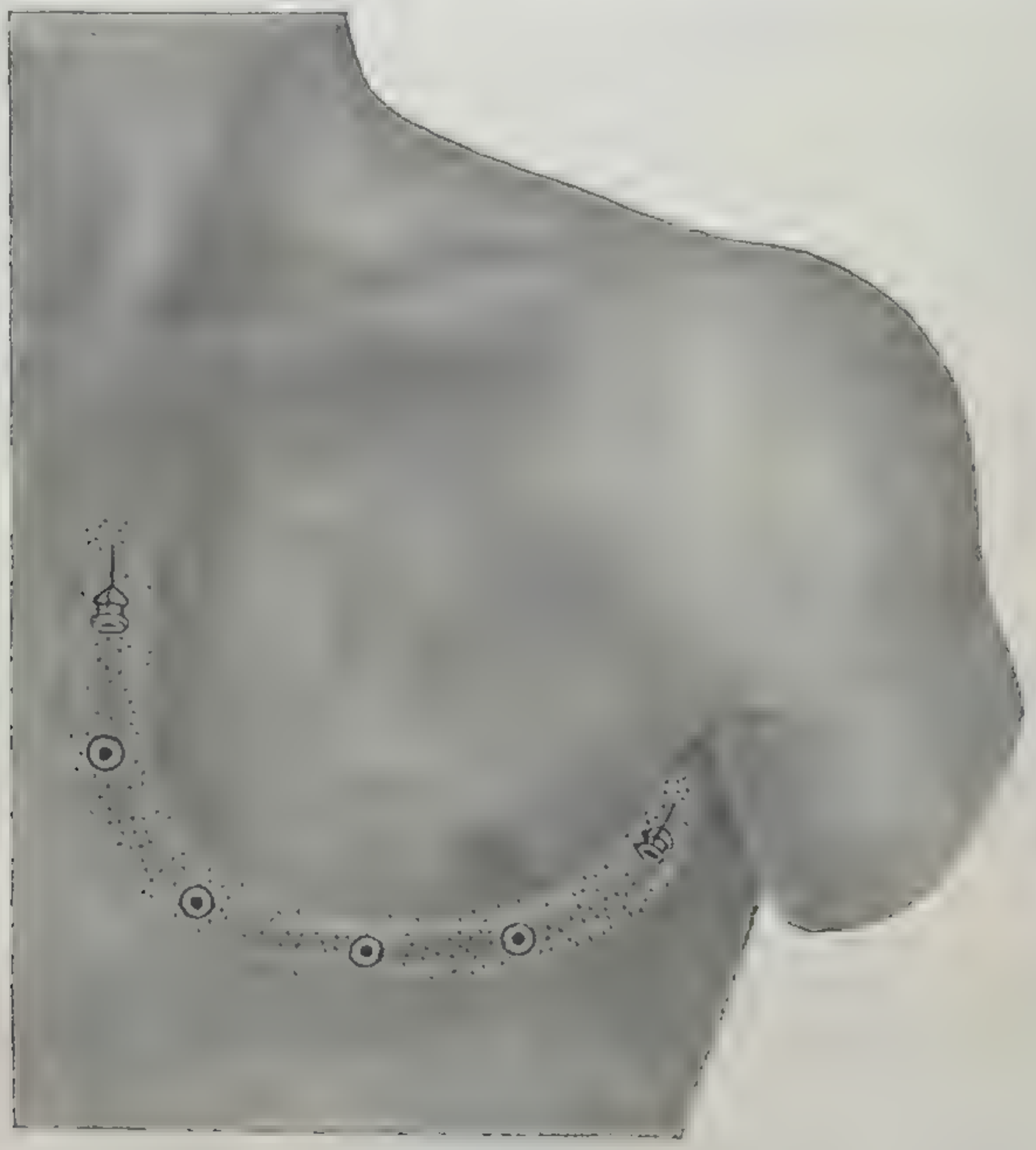

Рис. 31. Анестезия кожи по линии разреза при операции на сердце (передний доступ).

эти операции производятся обычно под интратрахеальным наркозом как в нашей стране, так и за рубежом. За последние три года мы (А. А. Вишневский), используя опыт внутригрудных операций на легком и пищеводе, начали с успехом применять местную анестезию при оперативном лечении митрального стеноза.

Всего нами сделано до 1955 г. 18 операций вальвотомии с хорошим обезболиванием и хорошими ближайшими исходами.

При операции на сердце по поводу митрального стеноза мы пользуемся в основном той же методикой местной анестезии, как и при вмешательствах на левом легком (рис. 31, 32 и 33).

Доступ к сердцу такой же, как при переднем подходе к левому легкому, с тем лишь различием, что полость плевры вскрывают между

IV и V ребрами, а не в третьем межреберье, как при операции на легком.

После обезболивания корня легкого мы продвигаем раствор новокаина под медиастинальной плеврой кверху (к шее) между левым диафрагмальным и блуждающим нервами (рис. 34); при этом омывается дуга аорты и отходящие от нее крупные сосуды — левая подключич-

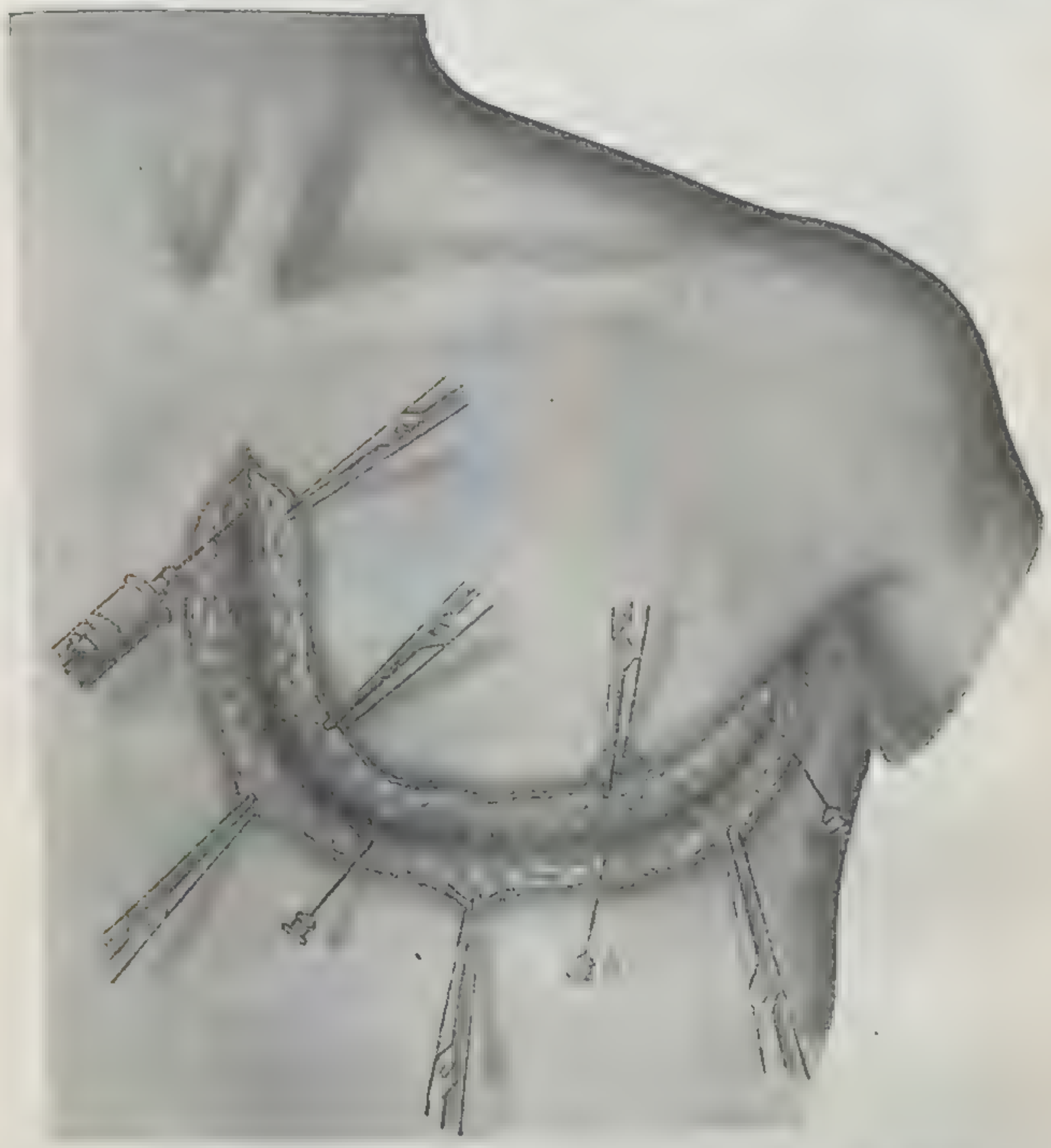

Рис. 32. Анестезия большой грудной мышцы перед ее рассечением.

ная, сонная и безымянная артерии. Таким образом, анестезии подвергаются не только левый диафрагмальный и блуждающий нервы, но и проходящие здесь верхний, средний и нижний сердечные нервы, образующие по пути от аорты к сердцу сердечное сплетение. Несмотря на то, что физиологические и анатомические исследования не дают окончательного ответа на вопрос, по каким путям передаются болевые ощущения от сердца, ясно, что они проходят через сердечные и аортальные сплетения; поэтому чем ближе раствор подойдет к тем участкам, где нервы правой и левой стороны сошлись между собой и образовали аортальные и сердечные сплетения, тем эффект местного обезболивания будет более полным и постоянным.

Широкое пропитывание раствором новокаина передне-верхнего средостения дает нам в условиях гидравлической препаровки возможность в случае необходимости выделить и взять на тесьму и турникет левую сонную и безымянную артерии. За 3—4 минуты до вскрытия перикарда в его полость вводят тонкой иглой 5 мл 2% раствора новокаина (рис. 35).

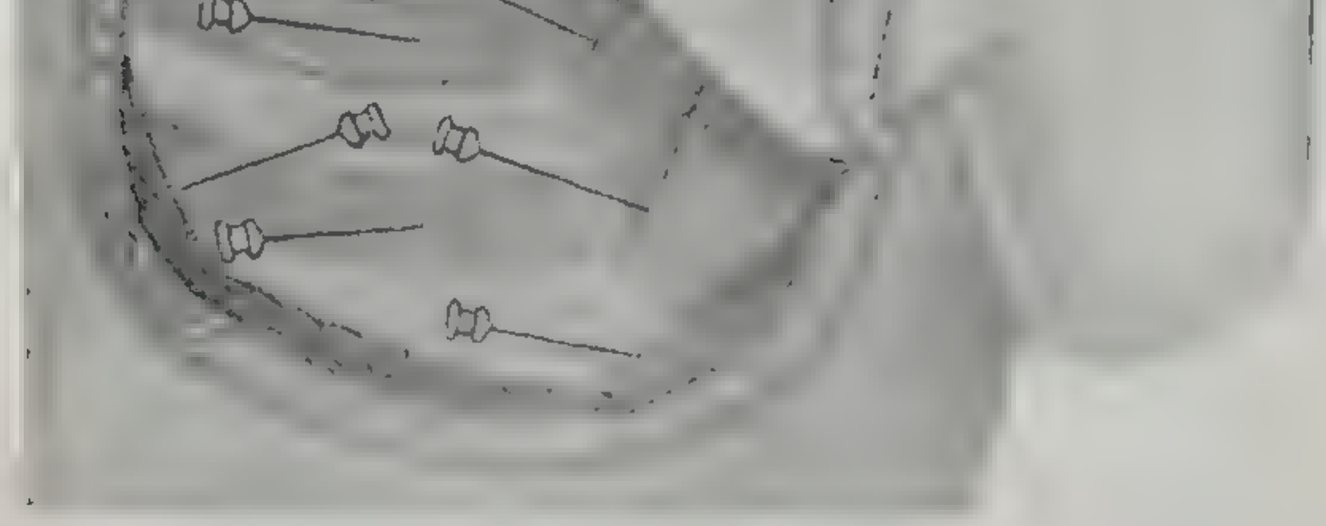

Рис. 33. Анестезия малой грудной мышцы, межреберных мышц и частично подлежащей париетальной плевры.

Все дальнейшие манипуляции на сердце — рассечение перикарда, вскрытие ушка левого предсердия, проникновение пальцем или вальвулотомом в полость сердца и расширение суженного митрального отверстия — проходят совершенно гладко без каких-либо жалоб со стороны больных.

Наш клинический опыт показывает, что при правильном выполнении местного обезболивания различные внутрисердечные манипуляции не вызывают ни шока, ни болевых ощущений, ни заметного изменения в ритме и частоте сердечной деятельности.

Не противопоставляя при операциях на сердце местное обезболивание интратрахеальному наркозу, мы хотели бы подчеркнуть, что наша методика анестезии, не оказывающая какого-либо токсического влияния на организм больного, позволяет расширить показания к операциям на сердце в случаях выраженной легочной гипертензии, а также при относительном нарушении сердечной компенсации.

Рис. 34. Обезболивание после вскрытия грудной полости. Инъекция 0,25% раствором новокаина под плевру по окружности корня легкого, а также в сторону дуги аорты и перикарда.

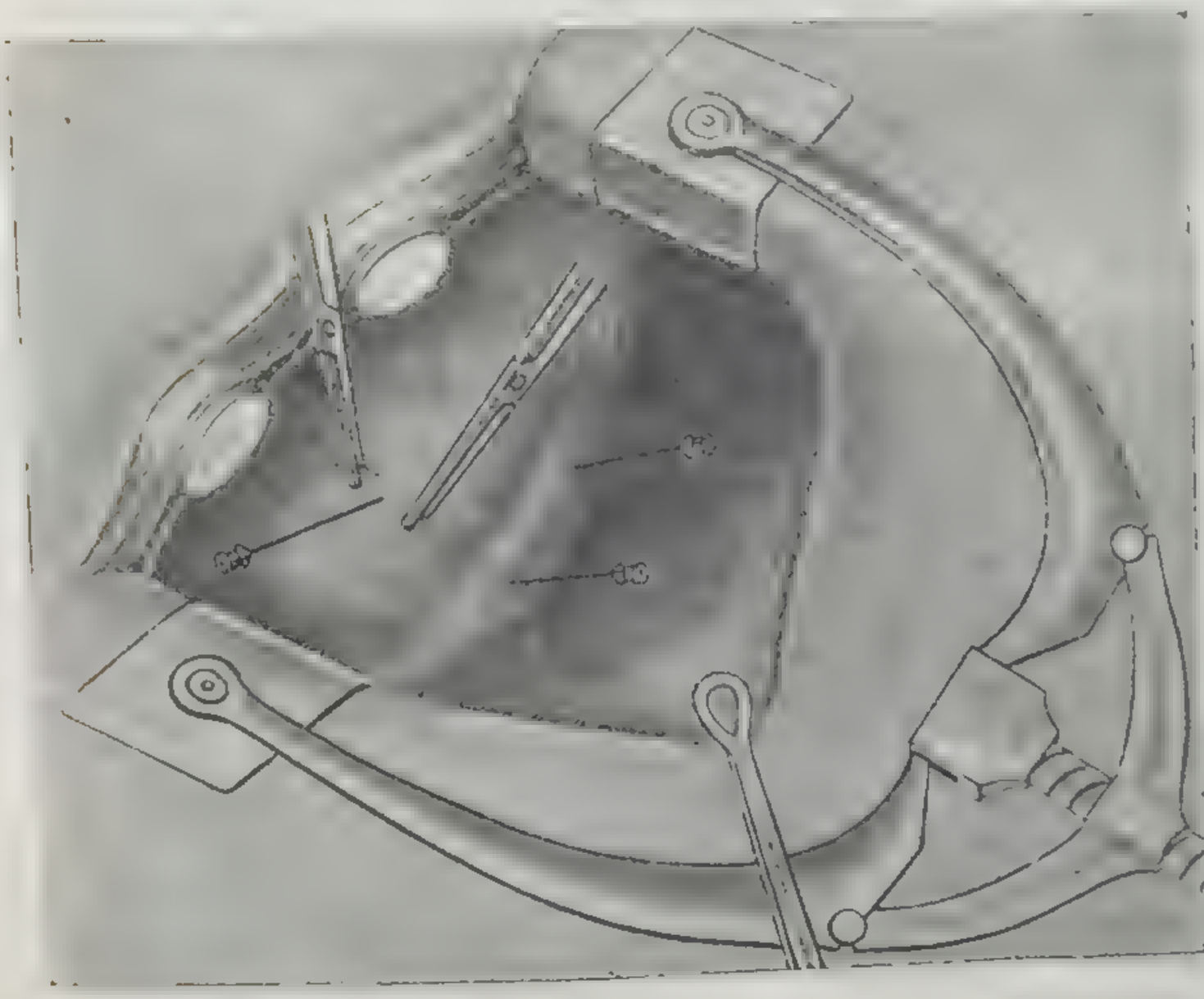

Рис. 35. Введение раствора новокаина в полость перикарда.

ОПЕРАЦИИ НА ГРУДНОЙ ЧАСТИ ПИЩЕВОДА И КАРДИИ

Местная анестезия по нашей методике несколько раз применялась нами для обнажения внеплевральным путем грудного отдела пищевода. Мы ее проводили при попытках оперативного лечения рака этого отдела пищевода, начиная с 1924 по 1946 г. При внеплевральном доступе успешных операций в общем не было — из оперированных больных (все в состоянии тяжелого истощения) трое прожили около 3 недель, остальные же погибли еще раньше.

Однако уже в 1945 г. В. И. Казанский начал получать успех при трансторакальном удалении пищевода под местной анестезией по методу ползучего инфильтрата. Начиная же с 1946 г. и наша клиника (А. А. Вишневский) перешла на оперирование на пищеводе трансторакальным путем. Результаты улучшились.

Хотя мы и отказались от резекции пищевода внеплевральным путем, все же мы помещаем здесь описание разработанной нами методики анестезии, так как она может оказаться полезной при других, менее сложных операциях, производимых на органах заднего средостения.

Это вмешательство по характеру и объему травмы является в нашей работе одним из предельных. И если метод местного обезболивания оказывается здесь не только приложимым и действительным, но и способным в силу своих специфических особенностей облегчить технику самой операции, то, конечно, он должен быть отмечен.

Техника операции и анестезии. Больной лежит на левом боку, положив левую руку под голову. После соответствующей подготовки намечаем иодом линию разреза. Она начинается на задней поверхности правой половины грудной клетки у верхнего края IV ребра, спускается вниз между лопаткой и остистыми отростками до IX ребра и, обойдя лопатку, поворачивает на боковую поверхность грудной клетки, направляясь затем кпереди.

Широко обнажив подлежащие ребра на протяжении всего разреза, мы после разведения в стороны краев рассеченных тканей получаем возможность инфильтрировать межреберья тех ребер, какие мы будем удалять в дальнейшем. Произведя надлежащую тугую инфильтрацию межреберий так, как это уже было описано, иссекаем IV, V, VI, VII и VIII ребра. Размеры иссекаемых отрезков ребер убывают по направлению кверху. По удалении ребер мускулатуру межреберий отделяют от плевры и удаляют в границах иссеченных ребер.

После этого можно попытаться под защитой fasciae endothoracicae отслаивать плевру в задних отделах раны у позвоночника. Когда плевра несколько отойдет от оставшихся у позвоночника концов ребер, можно разглядеть глазом и ощупать пальцами остатки мягких тканей межреберий у самого позвоночника.

Через эти кусочки оставшихся межреберий снова нужно произвести максимальное нагнетание раствора в каждое из них по направлению к позвоночнику и тогда уже смело вести отслойку плевры до самого средостения.

Как только покажутся контуры пищевода, нагнетают сейчас же раствор в рыхлую клетчатку по его окружности в такой степени, чтобы выделение пищевода шло в условиях полного его омывания раствором. Тогда является возможным взять пищевод на марлевую держалку или эластическую трубку. Если, в зависимости от условий, изоляцию пищевода требуется продолжить, то наша методика анестезии и здесь дает себя знать. Несколько вытягивая пищевод посредством держалки из

окружающих его тканей в месте его изоляции, мы имеем возможность инфильтрировать новокаином участки рыхлой клетчатки, направляя ползучие инфильтраты вдоль пищевода, кверху и книзу. В дальнейшем мы можем увеличить эти инфильтраты, передвигаясь с ними дальше, и выйдя, если можно, кверху, к apertura thoracis, а книзу к диафрагме. Этим и решается вопрос о полном выделении всего грудного отдела пищевода под местной анестезией. Если предпослать этому предварительную изоляцию пищевода на шее, то после резекции его грудной части мы сможем вытянуть оставшийся конец на шею и расположить его здесь, как надо, в тунеле под кожей.

Рис. 36. Боковой разрез для операций на органах грудной клетки Инфильтрация кожи и подкожной клетчатки по ходу разреза.

Наша методика анестезии оказалась здесь, во-первых, абсолютно эффективной в отношении обезболивания; во-вторых, она дает полную гарантию оберегания плевры при ее отслойке; в-третьих, в некоторых случаях, она может позволить сдвинуть с пищевода блуждающие нервы при их ясной диференцировке в растворе, омывающем пищевод; наконец, в-четвертых, при этой методике выслаивание пищевода в стороны от места его первичной изоляции несравненно легче, чем в обычных условиях.

Приведенная техника есть в сущности техника вскрытия заднего средостения и обнажения пищевода экстраплевральным путем. Она должна быть известна хирургу для разнообразных целей.

Что же касается оперативного лечения рака пищевода, то в последнее время выясняется, что удаление новообразования пищевода легче может быть выполнено чресплевральным путем (при предварительном наложении пневмоторакса или без него).

Успешные операции Эггерса (Eggers), Перлокка (Parlock) и Ноланд Картера (Noland Karter) велись по методике Торека, предложенной им в 1913 г.

Как мы уже говорили, начиная с 1946 г. в нашей клинике оперируют на пищеводе только трансторакальным путем, основы которого еще задолго до Торека были заложены Добромысловым. Приводим описание нашего метода анестезии для этой операции.

Больному делают двустороннюю шейную ваго-симпатическую блокаду, затем поворачивают его на правый бок и укладывают на подставку, предложенную Галанкиным. После обычной обработки операционного поля производят анестезию кожи по линии будущего разреза,

т. е. вдоль седьмого межреберья на протяжении от нижнего края лопатки почти до мечевидного отростка грудины (рис. 36). Сейчас же после разреза кожи делают инъекции раствора в толщу широких мышц грудной стенки (рис. 37) и в верхний сегмент прямой мышцы живота, который виден в переднем углу раны. После рассечения всех этих

Рис. 37. Боковой разрез для операций на органах грудной клетки. Кожа и подкожная клетчатка разрезаны. Инъекции в толщу широких мышц грудной стенки.

мышц инъицируют раствор в межреберья с образованием ползучих инфильтратов, распространяющихся главным образом по направлению к позвоночнику (рис. 38). Вскрывают грудную полость по седьмому межреберью с пересечением хрящей в области реберно-хрящевой дуги. Как правило, больной переносит вскрытие грудной полости хорошо — почти не приходится выжидать исчезновения явлений пневмоторакса. Затем, раздвинув края раны, вводят раствор под париетальную плевру — сначала в задней половине разреза (при этом образуются большие ползучие инфильтраты, распространяющиеся по направлению к корню лег-

кого и вдоль жолоба, образованного ребрами и боковой поверхностью позвоночника). После этого легкое осторожно отодвигают, инъицируют раствор также подплеврально вдоль медиального края аорты и пропитывают всю клетчатку заднего средостения (рис. 39). Закончив этот

Рис. 38. Боковой разрез для операций на органах грудной клетки. Инъекции в межреберья для тугой инфильтрации их.

этап анестезии, слегка оттесняют легкое кзади и вводят раствор в область корня легкого спереди (рис. 40). Затем анестезируют и пересекают диафрагмальный нерв (рис. 41)[1]. Далее следует анестезия диафрагмы по линии будущего ее разреза — спереди назад по ходу мышечных волокон. Когда разрезом через диафрагму будет вскрыта брюшная

[1] Иногда этот момент операции выполняется сразу после вскрытия грудной полости.

полость, делают дополнительные инъекции раствора по малой кривизне желудка. Затем поднимают большой сальник, выводят в рану поперечно-ободочную кишку и пропитывают раствором ее брыжейку, стараясь продвинуть инфильтрат к корню брыжейки тонких кишок.

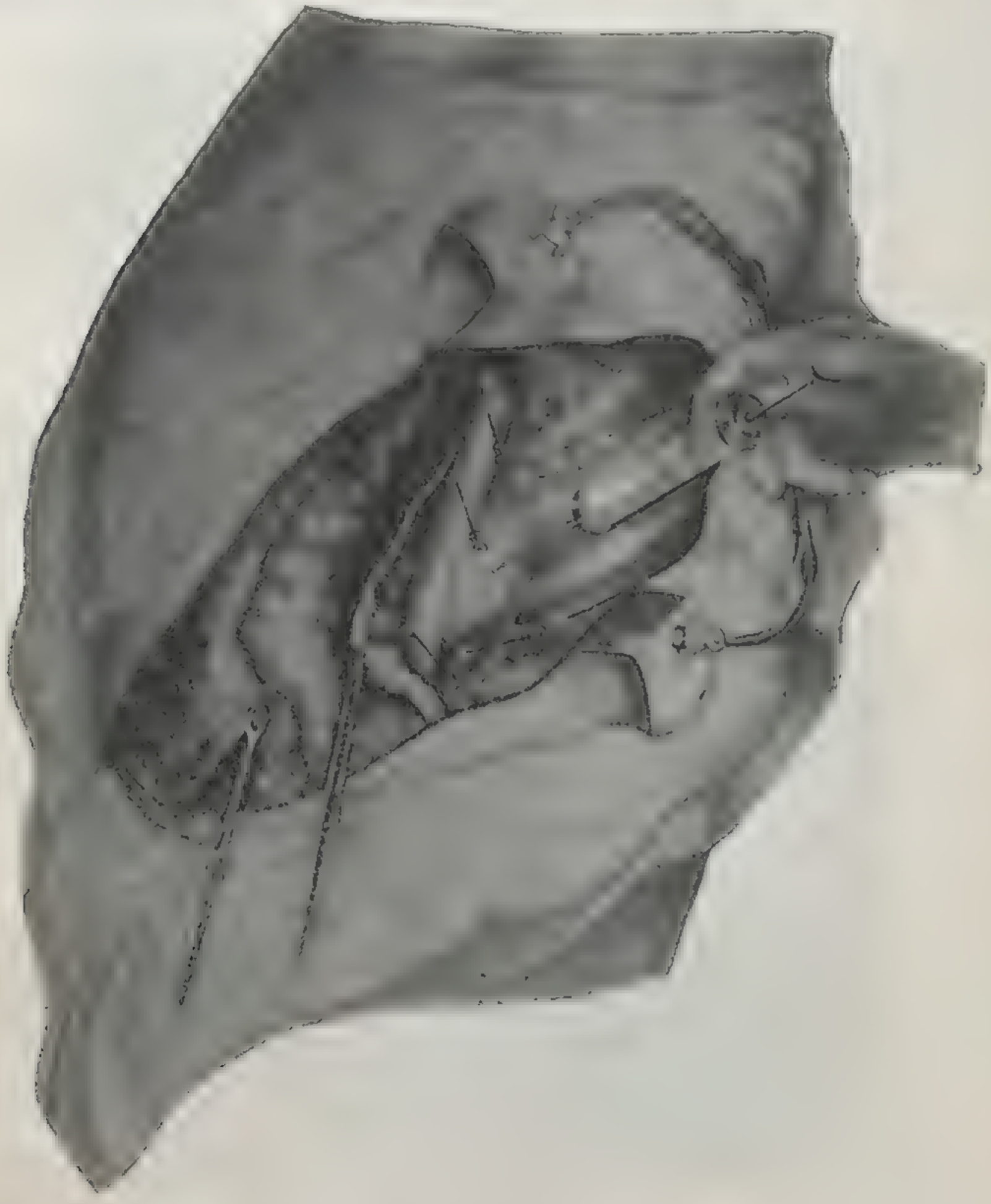

Рис. 39. Боковой разрез для операций на органах грудной клетки. Грудная полость вскрыта. Края раны широко раздвинуты. Легкое слегка оттянуто кнутри. Инфильтрация по краю аорты.

После удаления пораженной части пищевода и всех подозрительных участков клетчатки средостения, в зависимости от особенностей случая и размера удаленной части пищевода и желудка, заканчивают операцию соединением оставшейся части пищевода с проведенной через отверстие в диафрагме петлей тонкой кишки (эзофагоеюностомия) или культей желудка (эзофагогастростомия). При высокой локализации опухоли и обширном ее распространении приходится удалять большую часть пищевода, после чего культю его выводят на шею. В дальнейшем

обычным способом делают антеторакальный искусственный пищевод из петли тонкой кишки.

Для иллюстрации приводим следующие истории болезни.

Больная Ч., 47 лет, поступила в Институт хирургии Академии медицинских наук СССР 23/XII 1947 г. Жалобы на затруднение при глотании пищи, боли в подложечной области и левом подреберье, рвоту, отрыжку, похудание, общую слабость.

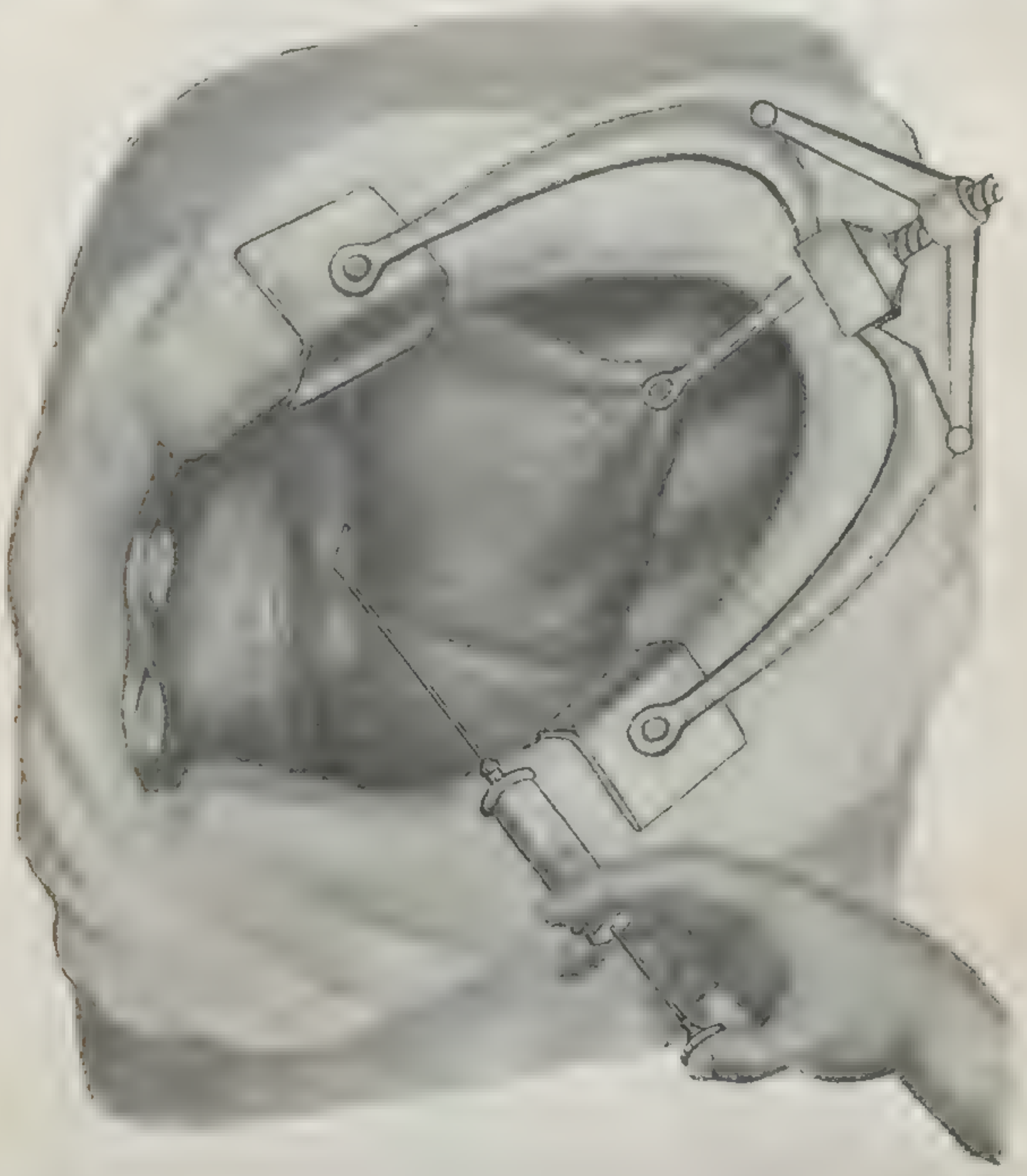

Рис. 40. Инфильтрация корня легкого медиальной стороны Легкое оттянуто кнаружи.

Считает себя больной с 1940 г., когда у нее была диагносцирована язва желудка. Все годы лечилась консервативно. За последние месяцы боли усилились, локализовались в левом подреберье и области сердца, появилось затруднение при глотании пищи. С диагнозом рака желудка и пищевода больная поступила в институт для операции.

У матери и сестры больной был рак желудка. Сама больная в прошлом ничем не болела. Замужем с 25 лет; было 6 нормальных родов.

Больная правильного телосложения, пониженного питания (рост 160 см, вес 45 кг). Кожа и видимые слизистые чистые, бледной окраски. Со стороны органов дыхания и кровообращения патологических изменений не отмечено. Реакция Вассермана отрицательная. Больная раздражительна и плаксива.

Кровь 25/XII: Hb 60%, эр. 4 100 000, л. 14 100, э. 1%, п. 17,5%, с. 58,5%, лимф. 14,5%, мон. 8,5%. РОЭ 17 мм в час.

Моча без отклонений от нормы. Реакция кала на кровь отрицательная.

Рентгенологические данные 27/XII: в легких и сердце патологических изменений не отмечается. Пищевод свободно проходим. На фоне газового пузыря желудка видна тень опухоли, обращенной кверху. Бугристая опухоль захватывает все тело желудка

до его угла. Смещаемость желудка ограничена. Луковица двенадцатиперстной кишки не изменена; эвакуация не нарушена.

Клинический диагноз: рак кардиального отдела и тела желудка. После соответствующей подготовки (инъекции стрихнина, глюкозы, наложение левостороннего искусственного пневмоторакса) больная 2/I 1948 г. была оперирована (А. А. Вишневский).

После двусторонней ваго-симпатической блокады по А. В. Вишневскому под местной инфильтрационной анестезией разрезом в седьмом межреберье вскрыта левая

Рис. 41. Анестезия и изоляция n. phrenici для перерезки его.

плевральная полость. После введения новокаина пересечен левый нерв диафрагмы. Рассечена медиастинальная плевра и диафрагма в сагиттальном направлении. При ревизии органов брюшной полости обнаружено, что в кардиальном и субкардиальном отделах желудка по передней его стенке имеется плотная опухоль величиной с кулак взрослого человека. Опухоль переходит на пищевод, имеет плотные сращения с селезенкой, поджелудочной железой и левой долей печени. Желудок и пищевод мобилизованы. Произведена гастрэктомия с наложением эзофагоеюноанастомоза и межкишечного анастомоза по Брауну. Во время операции проводилось кормление по Спасокукоцкому, капельное переливание крови. Послеоперационное течение без осложнений. Глотание пищи разрешено с 5-го дня после операции. Заживление раны первичным натяжением. Морфологическое строение опухоли — солидный рак.

5/III 1948 г. больная была выписана домой в удовлетворительном состоянии.

В дальнейшем больная регулярно вызывалась один раз в год в клинику для обследования. Последний раз обследована в феврале 1955 г., т. е. через 7 лет после операции.

Вес больной 56 кг 800 г (до операции 45 кг). Кровяное давление 130/80 мм. Со стороны сердца и легких патологических изменений не отмечено.

Кровь 2/II 1955 г.: Hb 48%, эр. 2 690 000, цветной показатель 0,89, л. 6 200 э. 36,5%, п. 1,5%, с. 28,5%, лимф. 29%, мон. 4,5%. РОЭ 20 мм в час.

Моча нормальная.

Рентгенологические данные: контрастная масса, попадая в пищевод, свободно продвигается через пищеводно-тонкокишечный анастомоз. Петли тонких кишок вблизи места анастомоза расширены в поперечнике. Через 40 минут небольшой остаток бария в петлях тонкого кишечника у места анастомоза. Основная масса бария равномерно распределяется в петлях тонкого кишечника. Через 24 часа после введения бария был стул. Остаток бария в дистальных отделах толстого кишечника. Функция пищеводно-тонкокишечного анастомоза хорошая.

Произведены биохимические исследования крови и определена функция поджелудочной железы; резких отклонений от нормы не обнаружено.

В течение первых трех лет после операции больная отмечала общую слабость, болезненность в области рубца, изжогу и головные боли. В настоящее время больную периодически беспокоит одышка и ноющие боли в области операционного рубца. Аппетит хороший, чувствует насыщение после приема пищи. Выполняет некоторые обязанности по колхозу и самостоятельно ведет свое домашнее хозяйство.

Больная 25/II 1955 г. была демонстрирована в Московском хирургическом обществе.

Больной М., 57 лет, поступил 1/IX 1949 г.

Диагноз: рак кардиального отдела желудка и нижней трети пищевода. Больной поступил через 4 месяца после появления болей под ложечкой и дисфагии. При рентгенологическом обследовании обнаружен обрыв складок слизистой в кардиальной части пищевода. В этом месте задержка контрастной массы, антиперистальтика, выше пищевод расширен. В кардиальном отделе желудка рельеф слизистой также изменен, видны дефекты наполнения на стенках.

4/X наложен левосторонний искусственный пневмоторакс. 5/X операция (А. А. Вишневский). После двусторонней шейной ваго-симпатической блокады под местной анестезией по А. В. Вишневскому разрезом в седьмом межреберье между паравертебральной и передней срединной линией вскрыта левая плевральная полость. Пересечен n. phrenicus. В сагиттальном направлении рассечена диафрагма. Желудок фиксирован в брюшной полости крупной опухолью, находящейся в кардиальном отделе по задней его стенке. Произведена мобилизация желудка и резекция двух третей его. Культя дистальной трети желудка зашита наглухо и подведена к пищеводу, который отсечен в нижней трети вместе с уходящей частью желудка. На передней поверхности культи желудка проделано отверстие, наложен эзофагогастроанастомоз с фиксацией его к диафрагме.

В послеоперационном периоде пневмония.

1/XII больной выписан в удовлетворительном общем состоянии. 1/VII 1950 г. (через 8 месяцев) общее состояние больного хорошее, жалоб нет; он прибавил в весе, работает на прежней должности (педагогом).

При гистологическом исследовании препарата обнаружена аденокарцинома.

Больная А., 44 лет, поступила в Институт хирургии Академии медицинских наук СССР 10/V 1951 г. Жалобы на затруднение при глотании пищи, боли за грудиной, отрыжку, тошноту, общую слабость.

Впервые затруднение при глотании возникло в январе 1951 г.; тогда же был диагносцирован рак пищевода и больную направили в институт для операции

В прошлом перенесла корь, дизентерию, воспаление легких.

Больная правильного телосложения, удовлетворительного питания. Рост 158 см вес 57 кг. Границы сердца немного расширены влево, тоны приглушены. Кровяное давление 120/80 мм. Органы дыхания без особых изменений. Живот мягкий, безболезненный. Мочеиспускание нормальное.

Кровь при поступлении: Hb 82%, цветной показатель 0,85, л. 8 000, э. 2%, п. 12,5%, с. 64%, лимф. 13%, мон. 8,5%, РОЭ 19 мм в час. Реакция кала на кровь положительная. Реакция Вассермана отрицательная.

Рентгенологические данные: умеренная эмфизема обоих легких с усиленным бронхо-сосудистым рисунком и единичными петрификатами в толще корней легких. Сердечно-сосудистая тень в пределах возрастных изменений.

На границе средней и нижней трети пищевода отмечается сужение его просвета на протяжении 3—4 см. На этом уровне складки слизистой обрывисты, контуры зазубрены. Выше места сужения пищевод расширен. В нем задерживается контрастная масса.

Клинический диагноз: рак средней трети пищевода.

После соответствующей подготовки (инъекции стрихнина, глюкозы, наложение искусственного левостороннего пневмоторакса) больная 23 V 1951 г. была оперирована (А. А. Вишневский). После двусторонней ваго-симпатической блокады под местной инфильтрационной анестезией разрезом слева в седьмом межреберье произведена плевро-медиастино-диафрагмотомия. Мобилизован пищевод, в средней трети которого

находилась опухоль размером 2×3 см. Пищевод резецирован с погружением его абдоминального конца в желудок и выведением дистального конца на передне-боковую поверхность грудной клетки. Послеоперационное течение без осложнений. 26/V наложена гастростома по Кадеру. Заживление раны первичным натяжением. Морфологическое строение опухоли — плоскоклеточный рак.

5/II 1952 г. произведена вторая операция: под местной анестезией наложен антеторакальный пищевод из тонкой кишки. Перистальтика выведенной кишки наблюдалась со следующего дня после операции. 18/II больная начала питаться через рот. 19/VI сделана операция закрытия желудочного отверстия. 1/VII больная была выписана домой.

При обследовании в январе 1955 г. больная жалоб не предъявляла. По утрам хороший аппетит. Питание обычное. Вес 59 кг (до операции 57 кг).

Кровь от 20/I 1955 г.: Hb 67%, эр. 4 100 000, л. 3 750, э. 2%, п. 3,5%, с. 57,5%, лимф. 31%, мон. 6%. РОЭ 26 мм в час.

Моча — нормальная.

Белки крови 18,7 (норма 16—21,6 мг%). Гематокрит $\frac{68,8}{35,2}$ (норма $\frac{55}{45}$). Остаточный азот 30 мг%.

Рентгеноскопические данные: барий хорошо продвигается по пищеводу к подшитой кишке.

Рентгенокимограмма показывает наличие дискинезии в дистальных отделах тонкого кишечника. Эвакуаторная функция кишечника не нарушена. Стул оформленный.

Исследование моторики кишки, выведенной на переднюю грудную стенку, показало живую перистальтику при продвижении пищевого комка, причем различная пища вызывала разные по силе и продолжительности сокращения искусственного пищевода.

Больная была демонстрирована на XXVI съезде хирургов в феврале 1955 г., т. е через 3 года и 10 месяцев после удаления раковой опухоли средней трети пищевода.

ОБЩЕЕ КОЛИЧЕСТВО ОПЕРАЦИЙ НА ОРГАНАХ ГРУДНОЙ ПОЛОСТИ

Под местным обезболиванием по способу ползучего инфильтрата в Институте хирургии оперировано более 500 больных с различными заболеваниями органов грудной полости.

На легком сделано 265 операций: по поводу рака легкого — 115, остальные — при неспецифических воспалительных процессах, доброкачественных опухолях и кистах. Радикальная операция пульмонэктомии и лобэктомии произведена в 92 случаях. Смертность при операциях на легком составляет 13%.

На пищеводе и кардии сделано 256 операций (на 1/V 1955 г.), из них радикальных — 150. Смертность после радикальных операций составляет 23%.

На сердце и перикарде сделано 32 операции, из них по поводу митрального стеноза — 16, инородных тел и перикардитов — 16. Ни один из этих больных не умер.

ГЛАВА XI

АНЕСТЕЗИЯ ПРИ ОПЕРАЦИЯХ НА ПОЗВОНОЧНИКЕ

ЛАМИНЭКТОМИЯ

Нам всегда казалось, что местная анестезия при операциях на позвоночнике и спинном мозге — дело очень простое. Однако, когда мы поинтересовались, что имеется по этому поводу в описаниях приверженцев старой методики местной анестезии и прежде всего, что говорит на этот счет Браун, то поняли, что с местным обезболиванием и в этом отделе хирургии дело обстоит не так благополучно: описания крайне расплывчаты, кратки, неопределенны и, повидимому, мало проверены на собственном опыте.

Браун окружал операционное поле 8 уколами, продвигал иглу до поперечных отростков позвонков и инъицировал сюда 0,5% раствор. В своей методике он главным образом преследовал цель обескровить супраренином сильно кровоточащие здесь ткани, во время же операции на костях всегда давал наркоз.

Позднее Гайденгайн описал следующий метод. Наиболее высокую и низкую точки кожного разреза он намечает желваками у верхушек остистых отростков. Затем впрыскивает подкожно раствор между этими двумя точками приблизительно в форме прямоугольника. У каждого остистого отростка подле самой его боковой поверхности в глубину до кости отвесно вкалывается игла. Игла проводится сначала несколько косо, потом очень косо кнаружи к верхней поверхности дужки и позвонка и, наконец, косо вверх и вниз в промежуток между дужками позвонков. Из этого же вкола анестезируют дужку верхнего и нижнего соседних позвонков, направляя иглу снова соответственно косо.

Перечисленные здесь подкожные маневры иглой действуют на нас удручающим образом.

Более простое и толковое описание местной анестезии при операции на спинном мозге дает англичанин Герцлер, но его книга вышла спустя год после того, как мы напечатали на русском и немецком языке свою заметку по поводу местной анестезии при удалении опухолей спинного мозга. Описание Герцлера несколько напоминает наше. Однако и в нем много недоговоренного. Свою методику при операциях на позвоночнике мы проверили на ряде случаев ламинэктомий по поводу различного характера сдавлений спинного мозга, причем в единственном, исключительно тяжелом случае у ребенка 9 лет, применили в течение нескольких минут эфирное оглушение. История болезни этого ребенка будет приведена ниже.

В настоящее время каждый сколько-нибудь опытный хирург, конечно, может сравнительно легко произвести операцию ламинэктомии по тому или иному способу. Нам кажется, однако, что проще всего эту операцию выполнить так, как ее предлагал делать Лериш после того, как применение здесь костной пластики было признано ненужным.

Мы всегда делали эту операцию таким же образом еще до того, как ее опубликовал Лериш.

Рис. 42. Кожный желвак над остистыми отростками при ламинэктомии.

Местная анестезия применительно к ней состоит в следующем.

1. Делают отвесный, идущий вдоль остистых отростков кожный желвак по линии будущего разреза, который намечают с расчетом взять в разрез по одному лишнему сегменту вверху и внизу на соответствующем уровне спинного мозга. К концам указанного отвесного желвака присоединяют инфильтрацию кожи в виде углов, открытых к середине продольного инфильтрата, как показано на рис. 42. Инфильтрированная таким образом кожа дает возможность пропитывать нужные области без новых болезненных уколов. Пропитав вслед за кожей подкожную клетчатку над остистыми отростками, мы тут же делаем разрез.

2. Затем нащупывают верхушки остистых отростков всех тех позвонков, дужки которых подлежат удалению. У худых субъектов, у детей это удается легко почти во всех отделах позвоночника. У людей же мускулистых, массивных, полных сделать это точно нелегко там, где остистые отростки покрыты сухожилием трапециевидной мышцы, особенно в верхне-грудном отделе при переходе его в шейный. Поэтому здесь, чтобы сделать последующий акт анестезии отчетливым, точно депонировать раствор у дужек позвонков, а также получить возможность безболезненно и уверенно вводить его в глубину мышц у каждого позвонка, лучше сначала пропитать раствором слой широких мышц над остистыми отростками и сделать разрез, который в

дальнейшем позволит точно выявить все остистые отростки. В других же отделах позвоночника или если остистые отростки определяются у данного субъекта ясно, можно, конечно, этого и не делать.

Далее у каждого остистого отростка, по боковой его поверхности, иглу вкалывают отвесно в глубину и доводят до задней поверхности дужки, где и оставляют весь раствор, содержащийся в 5- или 10-граммовом шприце (рис. 43). Эту процедуру повторяют у каждого позвонка с одной стороны (например, справа до появления заметного резкого вздутия длинных мышц спины).

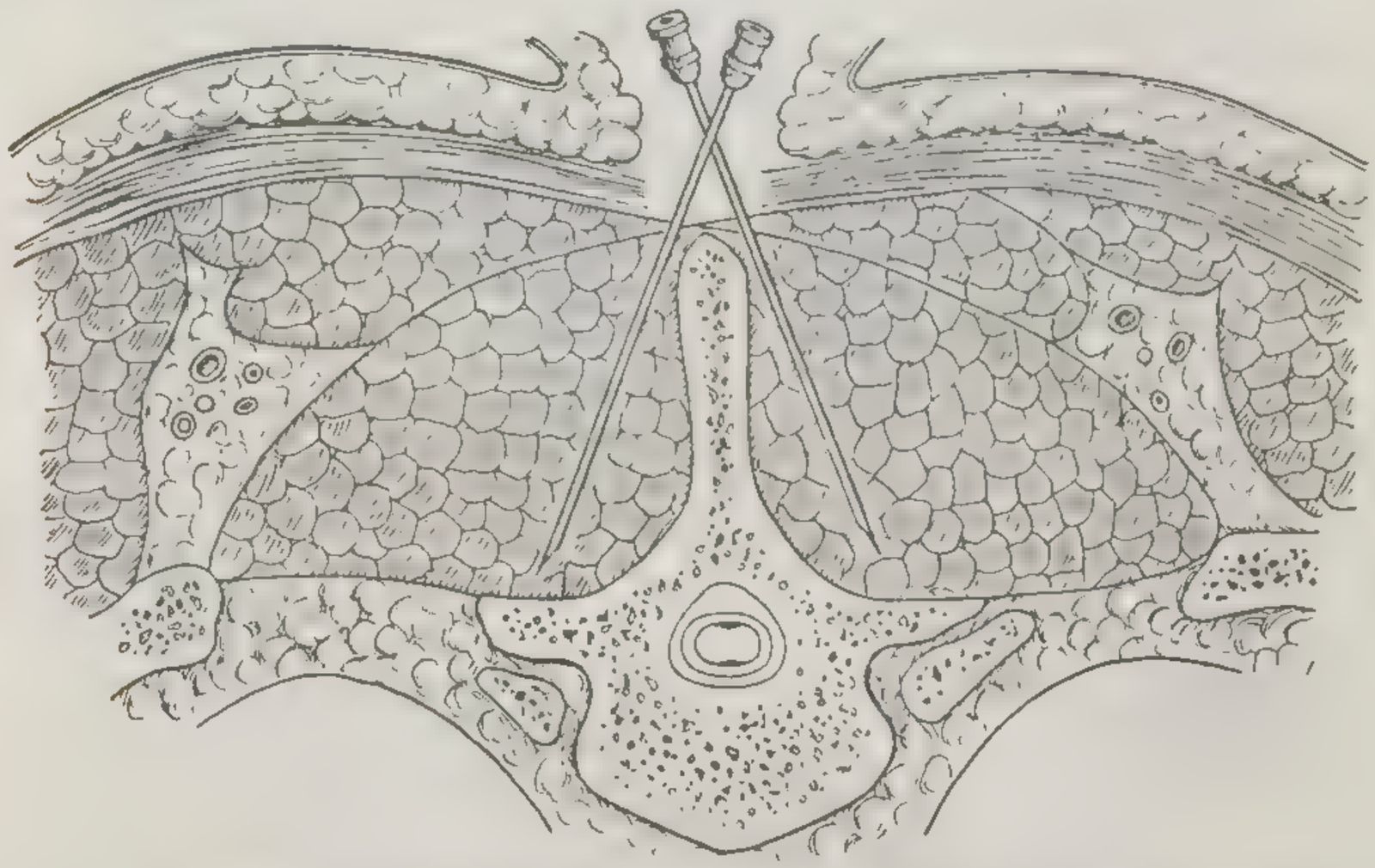

Рис. 43. Глубокая инъекция раствора до задней поверхности дужек после рассечения широких мышц спины.

Затем делают разрез и первую тугую тампонаду для остановки кровотечения на одной из сторон. Такое разделение при введении раствора, — сначала на одной стороне, а после разреза ее на другой, — имеет целью ввести раствор постепенно, что должно иметь значение при оценке возможной интоксикации новокаином.

Пока производятся инъекции на другой стороне, тампон до момента его удаления впитывает с противоположной стороны не только кровь, но и избыток раствора.

3. Остановив кровотечение тугим прижатием тампонов с повторной их сменой, скусывают щипцами остистые отростки (сколько нужно) и делают круглой фрезой ряд трепанационных отверстий соответственно центру каждой дужки в месте обнаженного губчатого вещества ее, у основания удаленного остистого отростка. Имея, таким образом, готовый доступ в спинномозговой канал, заканчивают его вскрытие острыми кусачками (рис. 44).

Перед тем, как вскрыть твердую мозговую оболочку мы ее инфильтрируем по всему протяжению предполагаемого разреза. Это делается совершенно просто, если взять тонкую иглу 2-граммового шприца и слегка согнуть ее у основания. Поверхностный вкол такой иглы, поставленной под острым углом к твердой мозговой оболочке, дает на ней прекрасный новокаиновый желвак, вероятно, расслаивая ее листки так же, как и на твердой мозговой оболочке головного

мозга. Но там для такой анестезии нет необходимости. Здесь же это важно, так как dura mater спинного мозга очень чувствительна. С тех пор, как мы стали это делать, анестезия в этой части операции приобрела совершенно иной вид. Упоминания об этом приеме и этой возможности мы не встретили ни у кого из тех, кто писал о местной анестезии при операциях на спинном мозге.

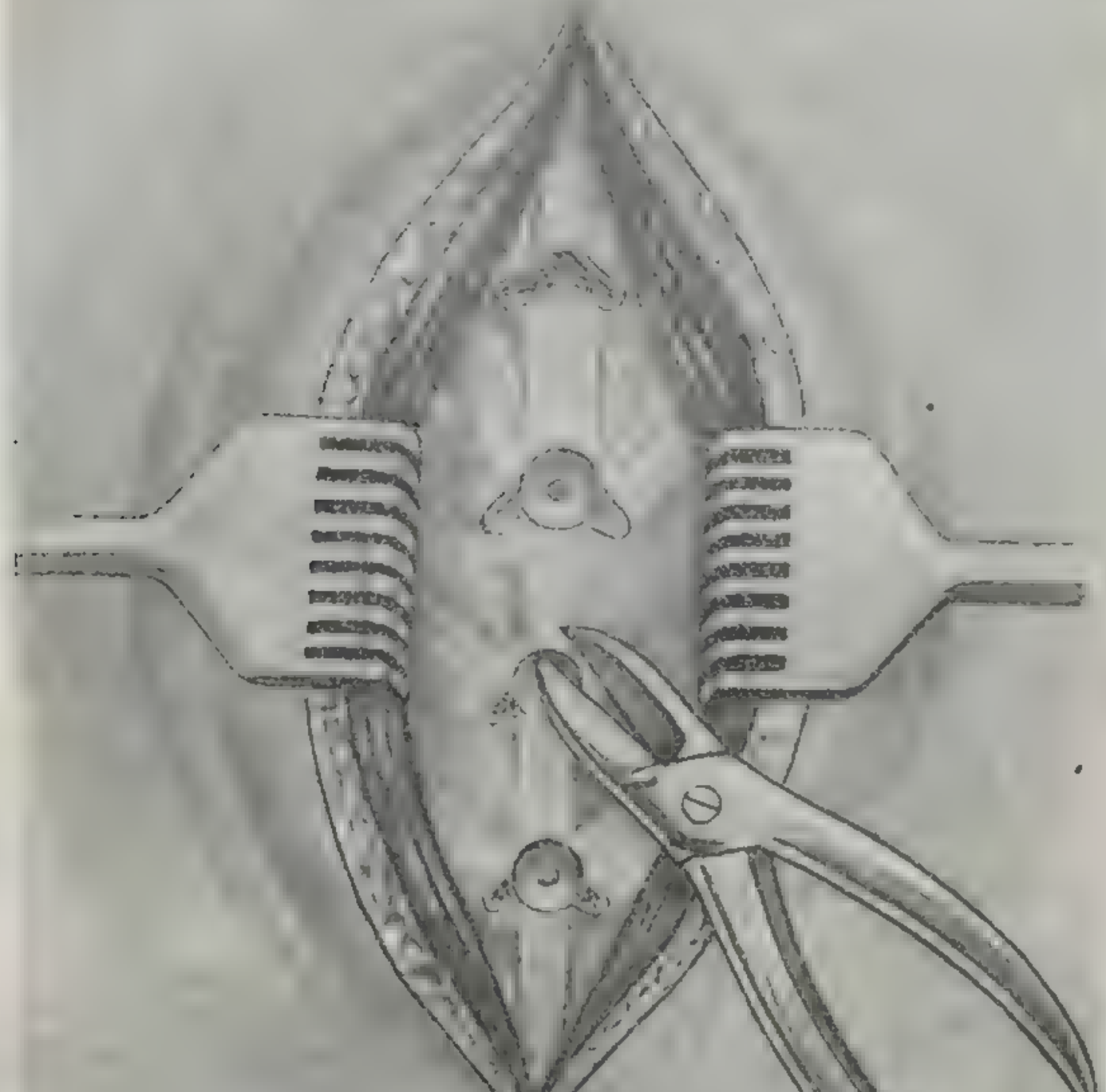

Рис. 44. Расширение трепанационных отверстий дужек позвонков.

Такими же осторожными, нежными инъекциями раствора при посредстве тонкой иглы 2-граммового шприца мы не раз пользовались, обрабатывая им ту или иную опухоль спинного мозга, добиваясь нежной гидравлической препаровки ее, причем здесь достигались две цели: анестезия при манипуляциях на самом спинном мозге и нежнейшее, ни с чем не сравнимое отделение опухоли от него.

Описанный нами способ анестезии при операциях на позвоночнике и спинном мозге мы считаем самым простым и легким. Кто будет руководствоваться при его выполнении принципом тугой инфильтрации тканей, кто будет инфильтрировать глубокие отделы мышцы так, чтобы чувствовать, что оставленный у дужки позвонка раствор буквально «продавливается» во все щели, во все податливые места тканей,

встречая здесь все нервы, всюду подходя к ним, — тому не нужно будет «ерзать» иглой в глубину по костям, без конца меняя направление иглы, как это предлагает Гайденгайн. В наших условиях при работе на костях никогда не придется давать наркоз, как это делает большинство хирургов до Брауна включительно. Анестезия по ходу прямой инфильтрации тканей 0,5% раствором новокаина не получается у них по многим причинам, среди которых совершенно основательная боязнь передозировать новокаин играет немалую роль. При нашей технике открытое введение 0,25% раствора новокаина никогда не вселяет нам этой тревоги. Расчленяя это введение, как мы уже говорили, описывая операцию, мы тем более не боимся этого и никогда не наблюдаем у больных каких бы то ни было следов специфической новокаиновой интоксикации.

В нашей клинике не было ни одной смерти вслед за операцией ламинэктомии. Единственный раз, как уже указано выше, при совершенно исключительной по тяжести клинической картине и распространенности опухоли мы применили в течение 2—3 минут эфирное оглушение у мальчика 9 лет, удаляя с опухолью спинного мозга и опухоль средостения. Описание этого случая приводится ниже.

Больной Я., 9 лет, переведен из нервной клиники с диагнозом compressio medullae spinalis.

Заболевание, по словам родителей, началось весной этого года; мальчик, бегая, начал спотыкаться. Сначала это сочли за случайное явление, но в дальнейшем ребенок стал чаще жаловаться, что ноги у него слабеют; вскоре он стал двигаться только с помощью палочки, а затем и совсем слег в кровать. У него появились боли в туловище и в ногах, которые держались около 2—3 недель и исчезли перед поступлением в клинику. Возникла небольшая задержка мочи.

Объективно: спастический паралич нижних конечностей; клонус стоп, ригидность мышц, особенно сильны защитные рефлексы. Верхние конечности и лицо нормальны, глазное дно тоже нормально. Сердце — норма; в легких — притупление начинается от XI ребра под левой лопаткой и переходит в тупость сердца. Моча, кал, кровь нормальны.

Данные рентгенологического исследования: с левой стороны от позвоночника видна тень опухоли с гусиное яйцо, доходящая вверх до III ребра, а вниз до VII ребра. На снимке имеются некоторые признаки узурирования III и IV ребер в ближайших местах их прикрепления к позвоночнику.

Приведенные данные позволили установить сдавление спинного мозга опухолью средостения, проросшей в спинномозговой канал. Это заставило прибегнуть к хирургическому вмешательству, чтобы избавить больного от сдавления спинного мозга и одновременно, если бы оказалось возможным, удалить и опухоль средостения. 18/XII 1930 г. операция. Под местной анестезией произведена ламинэктомия в отделе позвоночника, соответствующем месту сдавления спинного мозга (III, IV и V грудных позвонков).

Уже в момент отделения мышц спины от остистых отростков с левой стороны были обнаружены отростки опухоли, проникавшие сюда откуда-то из глубины.

Осторожно, оберегая все время проросшую сюда часть опухоли, мы приступили к дальнейшим этапам ламинэктомии и по вскрытии спинномозгового канала в этом отделе легко установили связь означенной внутримышечной части опухоли с той, какая имелась в спинномозговом канале. При более подробной ориентировке оказалось, что опухоль, находящаяся в спинномозговом канале, тянется на расстоянии 4—5 см экстрадурально по задней поверхности спинного мозга. Опухоль овально-ланцетовидной формы, кое-где имеет втяжения, создающие впечатление некоторой ее дольчатости. Одно из таких втяжений-перехватов касалось межпозвоночного отверстия, через которое опухоль выходит в мышцы. Теперь стало возможным отделить эти части опухоли тупой и острой препаровкой, чисто убрав все, что было перед глазами.

Дальше необходимо было итти в средостение по боковой поверхности ламинэктомированных позвонков для обработки и удаления медиастинальной части опухоли, вероятно, основной в отношении исходного пункта ее роста.

Осторожно, следя за отростком опухоли, проникавшим через правое интервертебральное отверстие в средостение, произведя предварительно резекцию трех ребер у их соединения с поперечными отростками, мы получили возможность ощупать опухоль, определить ее размеры и распространение. Опухоль оказалась, действительно, разме-

ром с гусиное яйцо, без ясных границ, она уходила куда-то в средостение. Попытки осторожно отслоить ее тупым путем от окружающих тканей были болезненны, почему в момент операции было применено легкое оглушение эфиром (10 мл). Вслед за этим мы обошли опухоль и быстро выделили ее из средостения. При этих манипуляциях была вскрыта медиастинальная плевра и правая стенка перикарда. Последовал пневмоторакс, спадение легкого, причем в ране был виден дефект правой стенки перикарда. Мы быстро приступили к стягиванию швами дефекта плевры.

В этот момент больной был в состоянии коллапса, без пульса. Наскоро стянув швами места повреждения плевры, мы затампонировали всю медиастинальную рану. Присасывание воздуха прекратилось. Рана была зашита, наложена повязка. К этому времени у больного появился пульс и выровнялось дыхание.

Вечером 18/XII и на следующий день состояние больного тяжелое. Назначаются сердечные средства, подкожные вливания рингеровского раствора. 23/XII самочувствие выровнялось. Долго держалась аритмия (pneumopericardium). 24/XII сменен тампон средостения. В дальнейшем через день перевязка, смена тампонов с эмульсией из перувианского бальзама, ксероформа, касторового масла. 2/I 1931 г. у больного в области крестца появился пролежень. Картина сдавления спинного мозга не выравнивается, движений конечности не появляется. Самочувствие, однако, хорошее.

5/I при перкуссии в нижних отделах до III ребра коробочный звук, выше III ребра — притупленно-тимпанический с ясно слышным везикулярным дыханием. Сзади отношения те же. Дыхание жесткое, с бронхиальным оттенком. Пульс временами аритмичен.

15/I тампон удален, рана зажила. Ванна.

27/I больной переведен в нервную клинику. Послеоперационная рана зажила, но имелись пролежни в области крестца.

Мы сознательно привели самый тяжелый случай из всей серии операций на спинном мозге, проведенных нами с местной анестезией, — случай не чистого сдавления спинного мозга, а осложненного опухолью средостения, не эффективный по своим отдаленным результатам в отношении восстановления функции спинного мозга в месте бывшего сдавления, потребовавший на высоте самого тяжелого момента оперативной травмы кратковременного эфирного оглушения. Но это и есть то наблюдение, которое, по нашему мнению, ярче всех остальных операций, прошедших без единой капли эфира и давших прекрасные результаты, характеризует силу, объем и значение местной анестезии.

Благополучный непосредственный исход нельзя не поставить в связь с тем обстоятельством, что вся эта чрезвычайно тяжелая для мальчика 9 лет операция была произведена, за исключением 2—3 минут эфирного оглушения, без общего наркоза. Местная анестезия сохранила тяжело больному необходимое количество резервных сил, давших ему возможность поправиться в течение ближайших дней.

В описываемом ниже случае возникла воздушная эмболия на операционном столе.

Больной С., 35 лет, 28/II 1932 г. переведен в клинику для оперативного лечения по поводу compressio medullae spinalis в верхне-грудном отделе спинного мозга (от II до IV грудного позвонка).

4/III операция. После инфильтрации кожи и подкожной клетчатки анестезирующим раствором кожа разрезана от VII шейного до VII грудного позвонка. Дальше произведено пропитывание широких мышц спины для обнажения остистых отростков позвонков. Разрез широких мышц спины с отделением их в ту и другую сторону от средней линии. Этот способ послойного рассечения мягких тканей, повторяем, дает возможность точнее и строже произвести глубокую анестезию мышц. При систематическом ощупывании остистых отростков соответственно каждому из них произведены глубокие инъекции, при которых игла шприца должна упираться в дужку соответствующего позвонка с тем, чтобы на этом уровне оставить достаточное количество раствора для получения тугой инфильтрации тканей. Эти инъекции повторяются у каждого позвонка до образования заметного на глаз вздутия длинных мышц спины. Разрез в глубину идет до дужек, сбоку — от остистых отростков. Производится отделение распатором мягких частей, тугая тампонада для остановки кровотечения.

То же сделано на другой стороне. По удалении тампонов тщательная скелетация дужек позвонков. Еще раз произведена тампонада и скусывание остистых отростков II, III, IV и V грудных позвонков. Круглой фрезой ручного трепана сделан ряд отверстий в обнаженном губчатом веществе дужек позвонков, открывшемся вслед за удалением остистых отростков по их основанию. После образования означенных отверстий спинномозговой канал вскрыт ручными костными щипцами.

При скусывании дужек III и IV грудных позвонков у больного внезапно появился мучительный непрекращающийся кашель, а затем бессознательное состояние, цианоз и падение сердечной деятельности. Состояние больного стало резко ухудшаться. В этот момент послышался резкий свистящий шум, совпадающий с кашлевыми толчками.

Шум слышали все присутствующие на операции. Мы быстро зажали пропитанным кровью куском марли губчатое вещество дужек позвонков, стараясь как можно туже прижать тампон к костям. Шум прекратился. В этом положении операция задерживается на несколько минут. В состоянии больного наступило улучшение. Кашель постепенно стал стихать, дыхание начало выравниваться. В это время спинномозговой канал был уже вскрыт на уровне остановившегося липиодола, а твердая мозговая оболочка была обнажена. Было обидно на этом кончать операцию.

Выждав еще несколько минут, мы увидели, что больному стало значительно лучше. Теперь можно было попробовать приподнять тампон. Однако как только пропитанный кровью тампон был приподнят, снова послышался свист, и в губчатом веществе дужки стало заметно сравнительно крупное костное отверстие, из которого выходили лопающиеся пузырьки воздуха и куда ясно присасывался воздух. Увидев отверстие, мы тут же закрыли его пальцем, а затем ввели в него кусочек марли вместе с заломанным с краев его костным веществом, как это делается при остановке кровотечения из эмиссариев черепных костей при помощи долота Пассова. Шум прекратился, состояние больного настолько улучшилось, что появилась возможность продолжать операцию. Малым шприцем была проведена инфильтрация твердой мозговой оболочки. По вскрытии последней обнаружена опухоль величиной с боб, продольно-овальной формы, располагавшаяся по задне-боковой поверхности спинного мозга на уровне между III и IV грудным позвонком. После предварительной инфильтрации мягкой мозговой оболочки в границах опухоли последняя выявилась еще яснее как экстрамедуллярная, с вросшим в нее одним из задних корешков спинного мозга.

Опухоль удалена. Твердая мозговая оболочка зашита непрерывным швом. Введен небольшой марлевый выпускник к мышцам. Швы, повязка. Послеоперационный период без всяких осложнений. 1/IV 1932 г. больной был выписан в прекрасном состоянии.

Данный случай представляет интерес ввиду того тяжелого осложнения, которое возникло на операционном столе во время ламинэктомии. Оно зависело от особенностей сосудистой системы в области верхних грудных позвонков (от III до V), где, повидимому, резко выражено отрицательное давление в венах. Последнее связано с зиянием внутрикостных вен дужек позвонков и с тем, что они сообщаются через венозное сплетение спинномозгового канала с v. azygos, которая, перегибаясь через правый бронх, коротким прямым коленом впадает в v. cava superior. Этим, очевидно, иногда обусловливается присасывание воздуха.

Проф. С. П. Федоров, сообщая об одном из подобных осложнений, при котором больной не погиб на столе лишь потому, что операция была прервана, советует делать ламинэктомию в верхне-грудном отделе под местной анестезией и в случае появления признаков воздушной эмболии предлагать больному задерживать дыхание. Этот совет в нашем случае из-за кашля был совершенно не осуществим. Зияющие вены, вероятно, проще всего замазывать воском.

Третий случай тоже представляет большой интерес в связи с нашим методом обезболивания.

Больная К., 36 лет, 21/VI 1932 г. была переведена из нервной клиники Института для усовершенствования врачей имени В. И. Ленина. Диагноз: опухоль спинного мозга.

С 1930 г. стала чувствовать болезненность в левом тазобедренном суставе после того, как оступилась. Затем боли перешли вниз на бедро, причем особенно беспокоили больную по ночам. В это же время стала замечать, что ноги быстро устают. В 1932 г. в ногах появились боли. Временами, по словам больной, чувствует жар в нижней части живота и в ногах. Страдает с 1932 г. бессонницей. Родители больной здоровы. Сифилис и туберкулез в анамнезе отсутствуют. Реакция Вассермана отрицательная.

В настоящее время жалуется на боли в пояснице и в нижних конечностях. Движения в тазобедренных суставах ограничены из-за боли. Нижние конечности ослаблены (parapareses inferior). Коленные рефлексы справа живее, чем слева.

Чувствительная сфера. Паравертебральные точки в пояснично-крестцовом отделе болезненны. Двусторонняя болезненность седалищных нервов. Гиперестезия начинается на уровне пупка и доходит до половины бедра.

Рентгенологическое исследование. Липиодол начинает задерживаться у нижнего края VIII грудного позвонка; резкая задержка на уровне D_{10} и D_{11}. 25/VI 1932 г. операция. Анестезия по нашему методу. Ламинэктомия от D_8 до L_2. Твердая мозговая оболочка после инфильтрации обезболивающим раствором вскрыта

на этом уровне. По вскрытии ее на всем протяжении обнаженного спинного мозга заметна густая извитая сеть расширенных вен, сплошь покрывающих спинной мозг. Эта картина создает впечатление ветвистой ангиомы спинного мозга. Сосуды тянутся куда-то вниз. В области приблизительно D_{11}, т. е. там, где была выраженная остановка липиодола, замечаем в отечной arachnoidea, между петлями вен какую-то посторонюю ткань. Это и есть опухоль. Теперь понятно, что растянутые и извитые вены — это обычные сосуды мозга, подвергшиеся вторичным изменениям вследствие затруднения оттока крови. Проследить опухоль на всем ее протяжении не удается; она тянется вниз, в поясничный отдел спинномозгового канала и где-то теряется. Увеличиваем разрез мягких тканей далеко вниз и дополнительно резецируем дужки остальных поясничных позвонков. После этого легче ориентироваться в расположении и распространении опухоли, но нижней границы опухоли и теперь не видно.

Ткань опухоли в каудальном ее отделе окутана не только сосудами, но и корешками caudae equinae. Положение для радикального удаления опухоли казалось безнадежным: тонкостенные расширенные извитые сосуды вместе с корешками хвостовой части спинного мозга буквально оплетали всю опухоль.

Приступлено к удалению опухоли в верхнем отделе на уровне D_{10} и D_{11}. Здесь главная масса опухоли расположена на задне-боковой поверхности спинного мозга справа. Осторожно, шаг за шагом, обрабатывая нежными инъекциями обезболивающего раствора каждый участок опухоли, не делая ни одного сечения ножом или ножницами для предварительной «гидравлической препаровки» опухоли, убираем ее ткань небольшими кусочками. Опухоль имеет очень нежную оболочку. Опускаясь ниже и ниже, мы подходим к хвостовому отделу спинного мозга и, не меняя своей методики (постепенно препарируя и сдвигая с опухоли корешки нервов, плавающие в нашем растворе), в какой-то момент, потянув за оболочку, получаем «рождение» опухоли целиком в рану. И в этом положении она оказывается оплетенной корешками нервов. Но теперь препаровка их становится уже совершенно легкой опять-таки благодаря студенистому отеку, покрывающему всю опухоль. Новообразование удалено очень чисто; поврежден только один задний корешок.

В самом нижнем отделе твердая мозговая оболочка истончена вследствие давления объемистого новообразования, шва не держит. В этом месте положен кусок свободной мышцы. Швы. Повязка.

Больная эту обширнейшую ламинэктомию и удаление опухоли перенесла без каких бы то ни было осложнений. Отмечалось лишь небольшое повышение температуры в первые два дня. С 8-го дня повязка сухая. Первые дни держатся боли в ногах. В дальнейшем полное выздоровление.

В момент операции все присутствующие ясно сознавали, что радикализм ее возможен лишь благодаря гидравлической препаровке тканей, связанной с нашим методом анестезии.

Таким образом, все три приведенных наблюдения с разных сторон освещают значение местной анестезии при операциях на спинном мозге вообще и в частности оттеняют положительные стороны нашей методики.

Два первых случая — сочетанная опухоль средостения и спинного мозга у 9-летнего мальчика и воздушная эмболия на операционном столе у взрослого — по размерам травмы и опасности наступивших осложнений, вероятно, предъявили методу обезболивания максимальные требования во всех отношениях. Третий случай позволил использовать специфическую особенность нашей методики — гидравлическую препаровку — для облегчения техники удаления спинномозгового новообразования в трудных условиях его локализации.

ГЛАВА XII

ОПЕРАЦИИ В БРЮШНОЙ ПОЛОСТИ И СПОСОБЫ МЕСТНОЙ АНЕСТЕЗИИ ПРИ НИХ

ИСТОРИЧЕСКАЯ СПРАВКА О РАЗВИТИИ МЕСТНОЙ АНЕСТЕЗИИ В ХИРУРГИИ БРЮШНОЙ ПОЛОСТИ

Местная анестезия до настоящего времени целиком брюшной полости еще не завоевала. Отдельные операции, подчас довольно сложные, делаются в различных областях брюшной полости, но они не носят характера цельной, выдержанной системы, покоящейся на определенном принципе, а выглядят скорее случайно удавшимися хирургическими попытками, обычно связанными с различными комбинациями методов анестезии. Вот как характеризует положение этого вопроса в 1928 г. Герцлер (Herzler), один из знатоков местной анестезии, выпустивший недавно обстоятельное руководство, по которому, повидимому, учится вся Англия: «Операции на стенке живота, включая все грыжи, теперь, можно сказать, окончательно принадлежат области местной анестезии; операции же на содержимом брюшной полости определенно относятся к области общего наркоза. Главные затруднения при выполнении местной анестезии зависят от болезненности, наступающей при тракции органов, в особенности пораженных воспалительным процессом или находящихся по соседству с таковыми. Эти затруднения не позволяют сделать операцию под местной анестезией на органах брюшной полости широко доступной».

Между тем стремление производить операции в брюшной полости под местной анестезией имелось уже со времени первых публикаций Шлейха о его методике инфильтрационной анестезии. Эти попытки были сделаны в клиниках Гагера и Микулича (Haher и Miculicz), у нас же значительно раньше (1887) Монастырским.

В 1901 г. Леннандер (Lennander) после своих известных исследований о болевой чувствительности живота высказался как убежденный защитник местной анестезии в комбинации с наркозом. С тех пор этот вид анестезии обычно и называется комбинированной анестезией [Бэйкс, Левен, Финстерер (Bakas, Läwen, Finsterer) и др.].

В 1900 г. Р. Р. Вреден выступил с докладом в Пироговском обществе и в 1901 г. опубликовал работу «О местной анестезии в брюшной хирургии». В этой работе Вреден впервые дал физиологическое обоснование противошокового действия морфина при операциях в брюшной полости. В клинике, руководимой В. А. Ратимовым, под местным обезболиванием 1% раствором кокаина с предварительным

введением морфина были произведены в 1899—1900 гг. операции гастростомии, аппендэктомии, грыжесечения и т. п.

Все эти попытки не носили характера интраабдоминальной анестезии, ибо органы и их брыжейки не обрабатывались анестезирующим раствором, и больного в сущности оперировали при анестезии одной лишь стенки живота.

В 1912 г. Финстерер предложил брыжеечную анестезию, а через 9 лет это предложение было повторено Дрюнером (Drünner). Брыжеечная анестезия по Финстереру заключается в том, что нервы, идущие к органам, прерываются новокаиновой блокадой в основании брыжейки. Понимая, что при этих условиях остается чувствительной задняя стенка живота, Финстерер сам оставил свой метод и должен был обратиться к так называемой паравертебральной анестезии, с которой уже были связаны имена Левена и Зельгейма. Хотя паравертебральная анестезия и практиковалась многими хирургами в первое время [Пайр, Долингер (Payr, Dollinger) и др.], однако отрицательные стороны ее в виде множественных болезненных уколов, неточности инъекций и т. п. не замедлили быстро выявиться и остановили ее сколько-нибудь значительное распространение.

В 1913 г. Браун предложил для лапаротомий в области малого таза пара- или, лучше, пресакральную анестезию, а в 1918 г. Капис предложил спланхниковую анестезию.

Задняя анестезия n. splanchnici, по Капису, была тут же испробована [Эйзельсберг (Eiselsberg) и др.] и принципиально одобрена, но тотчас обнаружились ее отрицательные и опасные стороны, ибо уже вначале на небольшом числе случаев были зарегистрированы смертельные исходы. В этом нет ничего удивительного, так как способ состоит из сложных маневров длинной иглы, введенной сзади под XII ребром, причем возможны серьезные побочные повреждения, до повреждения нижней полой вены включительно.

В 1920 г. Левен показал, что при наполнении брюшной полости раствором новокаина можно получить нечувствительность ее, но при этом в закрытой брюшной полости легко наступает всасывание новокаина. Эти опыты были повторены Зайделем и Барухом (Seidel и Baruch).

Дальнейшим шагом вперед, несомненно, было введение Брауном передней спланхниковой анестезии. Этот метод, пригодный для органов верхнего этажа брюшной полости, несравненно проще, вернее и безопаснее, чем задняя анестезия nn. splanchnici по Капису. Приблизительно в это же время (с 1916 г.) в Америке ярым защитником местной анестезии при операциях в брюшной полости выступает Фарр. Его предложения сводятся к тому, чтобы по вскрытии брюшной полости при посредстве различных приспособлений (изменение положения больного на столе во время операции, различные осветители и расширители и т. п.) сделать тот или иной орган настолько выявленным и доступным («exposition»), чтобы можно было беспрепятственно впрыснуть ad oculus в определенные места брыжейки и ретроперитонеального пространства некоторое количество 1% раствора новокаина. При различных наклонах стола кишки меняют положение или выпадают в силу своей тяжести в рану без потягивания за брыжейки.

Первым необходимым условием для этого Фарр считает наличие в брюшной полости отрицательного давления (negative pressure), т. е. такого положения, при котором брюшная стенка была бы расслаблена и кишки не выпадали бы через рану наружу.

Техника брюшных операций по Фарру настолько специфична и сложна для выполнения, что и в Америке до сих пор она встречает мало подражателей. Сам же автор получает, повидимому, хорошие результаты и является, по моему мнению, одним из самых крупных анестезистов не только в смысле получаемых им качественных результатов обезболивания при отдельных операциях, но и в смысле наиболее полного охвата показаний к местной анестезии.

В 1931 г. Барух снова рекомендует для анестезии брюшной полости наполнять ее слабым раствором перкаина, считая, что перкаин обладает более сильным проникающим действием, чем другие препараты. Барух рассчитывает получить при этих условиях не такую поверхностную анестезию, как при новокаине. Метод нуждается в дальнейшей проверке в клинике. С принципиальной стороны он встречает много возражений.

Из этой краткой исторической справки о развитии местной анестезии в хирургии брюшной полости видно, что положение, выставленное нами в начале этой главы, правильно, т. е. что *до сих пор брюшная полость в целом не завоевана ни одним из методов местной анестезии.*

Таким образом, если не считать своеобразной техники прямой интраабдоминальной анестезии Фарра, которая, вероятно, мало кому доступна, и прямого наполнения брюшной полости раствором (Барух), к настоящему времени мы имеем единственный сколько-нибудь надежный метод для обезболивания органов живота: анестезию n. splanchnici по Брауну — метод, пригодный только для некоторых операций в верхнем этаже брюшной полости (желудок).

ЧУВСТВИТЕЛЬНОСТЬ И ИННЕРВАЦИЯ БРЮШНОЙ ПОЛОСТИ

Исследования Леннандера в свое время показали, что при операциях в брюшной полости особенно чувствительна париетальная брюшина, в то время как органы и их брыжейки нечувствительны. Позднее вторая половина этого положения была опровергнута, ибо Фрелих и Майер (Fröhlich и Meyer) доказали опытами на животных, что даже сокращения и растяжения кишок могут быть болезненны.

В дальнейшем вопрос о чувствительности брюшных органов много дискутировался на основании опытов над животными, тщательных анатомических и клинических исследований и т. д. В этих исследованиях, кроме Леннандера, принимали участие Герцлер, Галлер, Вебер, Блох, Рише, Касту, Мецлер, Вильмс, Лэнгли, Бейлис, Старлинг (Haller, Weber, Bloch, Richet, Kastu, Metzler, Wilms, Langley, Baylis, Starling) и др.

Однако нас, хирургов, этот вопрос интересует главным образом с точки зрения чувствительности органов во время операций, ибо правильность наших выводов, как справедливо замечает Герцлер, обычно оценивает не ученый, а сам больной.

Париетальная брюшина вместе с fascia transversa иннервируется спинномозговыми нервами (nn. intercostales), поэтому она так же чувствительна, как и другие ткани, снабженные этими нервами. В отношении болевой чувствительности ее можно приравнять к коже, следовательно, обходиться с ней в отношении сохранения или уничтожения чувствительности нужно так же, как с кожей. Висцеральная брюшина не содержит мякотных нервных волокон, так как она иннервируется за счет автономной нервной системы.

По определению Герцлера, органы брюшной полости чувствительны к травме только тогда, когда она нарушает их нормальную функ-

цию или угрожает целости нерва. Широкие петли кишечного сплетения могут позволить безболезненно проколоть кишку толстой иглой без повреждения нервов, которые смещаются в сторону. Легкие щипки не вызывают боли в кишке, потому что нервы хорошо укрыты окружающей тканью, между тем как грубые щипки, раздавливающие ткань органа, болезненны; так, например, зажимание червеобразного отростка, захватывание желчного пузыря клеммой и вытягивание его болезненны.

Вытягивание органов вообще болезненно о чем свидетельствуют наблюдения всех хирургов; это зависит от натяжения нервов, брыжеек; вот почему оказалась несостоятельной, как известно, брыжеечная анестезия Финстерера. Почему раздавливание и вытяжение болезненны, а разрез мало или совсем неболезнен — остается невыясненным.

Воспаленная брюшина очень болезненна, в то время как отечная— мало или почти неболезненна, — так же, как и отечная кожа.

Герцлер устанавливает различную чувствительность органа для разных стадий воспалительного процесса. Наибольшей болезненностью характеризуется, конечно, острая стадия; в стадии подострой болезненность стихает и может вновь усилиться с началом restitutio.

Некоторые из приведенных положений, однако, имеют лишь весьма относительную точность.

Постоянные противоречия взглядов и выводов по вопросу о болевой чувствительности содержимого брюшной полости объясняются тем, что все данные здесь меняются в зависимости не только от индивидуальности объекта наблюдения, но и от различных моментов и условий данного наблюдения. Во всей полноте их проанализировать нет возможности, так они сложны. Поэтому нам кажется, что каждый хирург, приступая к операции в области живота под местной анестезией, должен по возможности стараться уже с начала своих манипуляций понять чувствительно-болевую установку данного больного и сообразно с ней действовать. И в этом отношении все преимущества за инфильтрационной анестезией, так как только она дает возможность широко приспособиться в различные моменты операции к новым обстоятельствам разного характера и к новым данным со стороны чувствительно-болевой сферы больного. В общем же хирург обязан помнить, что, вскрыв брюшную полость, за самыми редкими исключениями, он не должен в ней производить никаких манипуляций с органами, прежде чем так или иначе их не обезболит.

Абдоминальная стенка и органы живота иннервируются из различных систем. Стенка живота и париетальная брюшина снабжаются цереброспинальными нервами, а органы живота имеют двойную автономную (вегетативную) иннервацию — симпатическую и парасимпатическую. Способность симпатической нервной системы проводить болевые импульсы многие исследователи отрицают. Однако ввиду того что присутствие медуллярных волокон в висцеральной брюшине и органах живота до сих пор установить никому не удалось, а органы сами по себе, несомненно, обладают болевой чувствительностью, надо допустить, что вегетативные нервы проводят болевые импульсы.

Брюшная стенка получает нервы от VII—XII интеркостальных нервов и от nn. ileo-hypogastricus и ileo-inguinalis. Грудные нервы, оставив спинномозговой канал, идут к задней поверхности межкостной мембраны, которую они прободают, и в сопровождении интеркостальных сосудов направляются кпереди между интеркостальными мышцами.

Интеркостальные нервы достигают передней стенки живота, проходя по поверхности m. transversi abdominis. У середины его они отдают ветви, которые снабжают более поверхностные слои, включая кожу и наружную косую мышцу на боковой поверхности живота. Другие ветви, которые снабжают поверхностные слои передней поверхности живота, эти нервы отдают у края прямой мышцы. Вблизи полулунной линии живота отходят ветви, которые прободают m. transversus и идут к брюшине, образуя здесь сплетение. Таким образом, брюшина снабжается нервами от шести грудных межреберных нервов и от nn. ileohypogastricus и ileo-inguinalis. Эти нервы после образования сплетения в субсерозном и серозном слоях имеют окончания, ничем не отличающиеся от пачиниевых телец (Герцлер).

Органы брюшной полости иннервируются из автономной нервной системы. Пограничный ствол симпатического нерва соединяется через rami communicantes со спинномозговыми нервами. Два чревных нерва — nn. splanchnici major и minor — образуются из веточек, отходящих от грудных узлов пограничного ствола (VI—XI узлов), которые, идя под плеврой по боковой поверхности трудных позвонков, проникают через поясничную часть диафрагмы в брюшную полость и погружаются в plexus coeliacum. Все сосуды, питающие брюшные органы, покрыты сплетениями, в которых проходят чувствительные волокна. Нейман (Neumann) и Капис установили, что проведение боли от внутренних органов совершается по нервам, уходящим из органов вдоль сосудов к симпатическим узлам и оттуда через rami communicantes — к I—III люмбальным нервам, чтобы с ними вступить в спинной мозг этого отдела. Те же нервы, которые несут свои волокна в грудной отдел спинного мозга, соединяются предварительно в стволах nn. splanchnici major и minor и отсюда через rami communicantes идут к XII—VI дорзальным нервам, откуда уже дальше вступают в спинной мозг. Парасимпатическая нервная система участвует в иннервации брюшных внутренностей ветвями n. vagi и nn. pelvici.

Исследования Каписа о сегментарной иннервации отдельных областей брюшной полости и ее органов устанавливают верхнюю границу для иннервации брюшной полости VI дорзальным сегментом; перерезка спинного мозга на этом уровне дает полную анестезию живота. Капис утверждает, что чувствительная иннервация живота не только сегментарна, но и двустороння. Эту двустороннюю иннервацию, по крайней мере для некоторых органов, оспаривает Финстерер. Парные органы (почки) имеют одностороннюю иннервацию.

ПОКАЗАНИЯ И ПРОТИВОПОКАЗАНИЯ К МЕСТНОЙ АНЕСТЕЗИИ ПРИ ОПЕРАЦИЯХ В БРЮШНОЙ ПОЛОСТИ

Вопрос о показаниях к местному обезболиванию при операциях на органах брюшной полости заслуживает специального рассмотрения вне рамок общего вопроса о показаниях к местной анестезии. Этот вопрос, по нашему мнению, должен быть расчленен на три части:

1) противопоказания к наркозу при операциях в брюшной полости,

2) показания к местному обезболиванию,

3) противопоказания к нему.

Первой части этого вопроса мы посвятили достаточно внимания в своем докладе на XVIII съезде российских хирургов в 1926 г в Москве.

Мы рассматривали противопоказания к применению наркоза при операциях в брюшной полости, принимая во внимание те осложнения (поздняя смерть от наркоза), какие могут появиться при ингаляционном наркозе в зависимости от поражения паренхиматозных органов, в частности, печени, вызванных различными воспалительными заболеваниями органов живота.

В настоящее время у нас имеется достаточно данных, чтобы в сложной цепи расстройств органов возложить ответственность за позднюю смерть после операций в брюшной полости под наркозом именно на печень (Мускенс, Ратнер, Рыжих и Фишман и др.).

Печень, как известно, играет огромную роль в борьбе организма с кишечными микробами и токсинами, обладая колоссальной способностью их нейтрализации и выделения. Эта вечная борьба печени с указанными агентами разрушения не может проходить для нее безнаказанно; в некоторых случаях печень несет непосильную работу, и в ней должны возникнуть осложнения, она должна страдать. Установлено, что различные формы воспалительных процессов, как острые, так и хронические, могут вызывать различные изменения в печени [Дьелафуа, Вальтер-Саллис, Тирц и Винклер, Куленкампф, Огата, Гейльман, Штирлин, Шпрангель (Dieulafoy, Walter-Salis, Tierze и Winkler, Kulenkampf, Ogata, Heilmann, Stierlin, Sprangel) и др.].

Эти изменения обусловливаются преимущественно стрептококковой инфекцией. Как установлено, повреждение печени идет прежде всего через кровь, которая непрерывно поступает в печень из воротной вены. Но помимо этого, имеется еще и другой путь, на который в общем обращалось мало внимания, — путь лимфогенный. Между тем лимфатическая система органов, подвергающихся часто воспалительным процессам, как-то: слепая кишка, желчный пузырь, желудок, органы малого таза у женщин, имеет широкие связи с лимфатическими сосудами различных отделов печени. Несомненно, что при таких условиях в печень могут поступать этим путем не только микробы, но и токсины их[1].

В 1925 г. Гейльман пишет в своей статье «Об изменениях брыжеек и печени при воспалительных заболеваниях брюшных органов», что нужны дальнейшие исследования, чтобы ответить на вопрос, вызываются ли в различных случаях описанные изменения самими бактериями или только их токсинами.

В клинике имеются данные в пользу как того, так и другого, т. е. и бактерийного повреждения печени, и ее интоксикации, ибо инфекционные процессы печени как результат осложнений воспалительных процессов брюшной полости известны очень давно. Что же касается легких форм интоксикации печени, то они хотя и не доказаны современными методами исследования, однако уже a priori должны быть допущены, так как сильную степень интоксикации мы имеем в той картине острой желтой атрофии печени, которая, несомненно, наблюдается как последствие тяжелых форм септических процессов в брюшной полости. Поэтому как инфекция так и интоксикация в этих условиях очевидны.

Однако на легких формах токсических изменений печени нужно остановиться подробнее и признать, что нами они пока не могут быть установлены ни в клинике (функциональные пробы), ни на секционном столе, ни под микроскопом. В самом деле, мы хорошо умеем определять воспалительные или выраженные дистрофические процессы в органах, но тонкие, начальные клеточные изменения при существующих методах

---

[1] А. В. Вишневский, Показания и методика местной анестезии при операциях в брюшной полости, Вестник хирургии и пограничных областей, 1926, № 32.

патологоанатомической техники все еще не могут быть установлены. Поэтому понятно, что, вскрыв труп больного, погибшего после той или другой брюшной операции, имевшей в основе один из указанных воспалительных процессов, и не найдя у него перитонита, заметного жирового перерождения или резкой картины острой дистрофии печени, мы принуждены искать причину смерти где-то в другом месте и зачастую отходим от секционного стола неудовлетворенными. Мы считаем, что острые и хронические воспалительные процессы органов брюшной полости, помимо хорошо известной и понятной всем связи с печенью в отношении различного рода инфекций, вызывают, кроме того, постоянные изменения в органе как проявление его интоксикации, причем последняя не всегда идет через кровь, но может осуществляться частично и через лимфатическую систему. В детском возрасте для этого имеется больше возможностей, так как лимфатическая система у детей более развита и более чувствительна, чем у взрослых. При этих условиях ясно, что в каждом случае воспалительного процесса в органах брюшной полости мы стоим перед неизвестностью в отношении необходимой выносливости печени для наркоза, который в принятых видах его применения является для нее уже вторым ядом. Лучше это можно понять в нейротрофической концепции, учитывая, что паренхиматозный орган и до операции оказывается в состоянии той или иной степени дистрофии в зависимости от раздражения, идущего из воспалительного очага.

Таким образом, с нашей точки зрения, при всех или почти при всех воспалительных процессах органов брюшной полости по высказанным только что соображениям существующие виды наркоза противопоказаны.

Далее наркоз является опасным при всех неотложных операциях, предпринимаемых по поводу кишечной непроходимости или перитонита, обычно сопровождающихся падением кровяного давления на почве имеющейся интоксикации. Эта интоксикация, вероятно, не только оказывает вредное действие на вазоконстрикторы, что обусловливает расстройства сердечной деятельности при изменениях внутрибрюшного давления (вскрытие живота), но и, помимо этого, нарушает функцию паренхиматозных органов вообще и печени в особенности.

Поэтому Финстерер совершенно правильно относит к смертям от наркоза все случаи, в которых после тяжелых брюшных операций в течение первых 24 часов наступает смерть, причем на вскрытии не находят никаких серьезных и видимых изменений со стороны органов, в особенности сердца. Часто такой исход именуется смертью от операционного шока, что, с нашей точки зрения, неосновательно.

Наркоз, несомненно, противопоказан и при наличии заболеваний легких у больных, которые должны подвергнуться операции в брюшной полости. Конечно, операция под местной анестезией не может полностью застраховать больного от легочных осложнений, так как эти осложнения обусловливаются иногда самой операцией.

Если теперь к сказанному о специальных, так сказать, противопоказаниях к наркозу при операциях в брюшной полости прибавить все то, что обозначается как общие к нему противопоказания (кахексия, плохое состояние сердца, крови, почек и т. д.), то вся картина показаний и противопоказаний к наркозу при брюшных операциях станет для нас, вероятно, ясной.

Касаясь показаний к местной анестезии при операциях в брюшной полости, мы должны сказать, что этот вопрос может решаться только условно, в плоскости имеющихся налицо достижений местной анестезии в той или иной области у данного представителя хирургии.

Разумеется, было бы проще всего сказать, что все противопоказания к применению наркоза являются показаниями к местной анестезии.

Но как это можно утверждать, когда в целом брюшная полость до сих пор местной анестезией не завоевана, когда почти нет хирургов, которые свободно владели бы местным обезболиванием в брюшной полости, когда даже и те, кто всю жизнь работал с местной анестезией, заявляют, что операцию аппендицита они делают, как правило, под наркозом и только в исключительных случаях применяют местное обезболивание (Браун).

Герцлер пишет: «Я выбираю местную анестезию при аппендиците, только когда имеются противопоказания для общего наркоза». А ведь по книгам этих людей о местной анестезии учатся целые страны. Как после этого говорить о показаниях к местной анестезии в брюшной полости в целом? Короче говоря, как говорить об этом, когда и метода-то нет? В самом деле, ведь нельзя же называть надежным методом те хитросплетения различных комбинаций паравертебральной анестезии, когда при сложной и подчас непостоянной иннервации брюшных внутренностей хирург гадает при определении отдельных сегментов и путается в «расстояниях» для вколов, в глубине их, в направлении иглы и т. д.

Из интраабдоминальных методов местной анестезии получила более определенную форму спланхниковая анестезия по Брауну. Но ведь ее можно применять только в верхнем этаже брюшной полости. Это не метод обезболивания для всей брюшной полости. Таким образом, традиционный взгляд, что «операцию нужно сделать под местной анестезией, потому что наркоз здесь противопоказан», по отношению к брюшной полости должен быть оставлен. Это положение законно только для тех, кто владеет методом. Если же к нему обращаются те, кто вспомнил о местной анестезии только в момент обнаружения противопоказаний к наркозу, то это не послужит на пользу ни больному, ни хирургу, ни самой местной анестезии, которую оперирующий только дискредитирует перед самим собой и другими. С этой точки зрения более чем странно для нас звучит категорический призыв некоторых хирургов оперировать при кишечной непроходимости только под местной анестезией. А ведь в их учреждениях, как мы тому были свидетелями, и простая аппендэктомия обычно начинается под местным обезболиванием, а кончается спинномозговой анестезией или наркозом. При этих условиях совершенно уместно было бы задать им вопрос: «А как это сделать?» У нас это тем более уместно, что XIX съезд российских хирургов, например, обсуждая программный вопрос о кишечной непроходимости, со всей решительностью высказался против местной анестезии при операциях непроходимости кишок. Вероятно, съезд высказался так потому, что участники его не располагали к этому времени сколько-нибудь надежным методом.

Итак, показания к местной анестезии при операциях в брюшной полости должны оставаться условными до тех пор, пока хирург не получит в свое распоряжение надежный метод местного обезболивания. С ним и только с ним можно свободно говорить о показаниях к местной анестезии вообще и при операциях в брюшной полости в частности.

Наша клиника оперирует под местным обезболиванием всех больных с заболеваниями брюшной полости и только в самых редких случаях (1—2%) прибегает к наркозу. Данное обстоятельство и заставляет нас взять на себя задачу ознакомить интересующихся с тем методом, пользуясь которым мы в состоянии это сделать.

Противопоказания к применению местной анестезии мы видим в детском возрасте и в случаях свежих травм органов брюшной полости,

сопровождающихся быстро нарастающим внутренним кровотечением. Однако эти противопоказания по большей части имеют лишь относительный характер. Так, например, большинству детей даже до 10-летнего возраста, прошедших через клинику, были произведены операции в брюшной полости под местной анестезией, и притом не только небольшие операции (грыжи, аппендицит и др.), но и более сложные. Небурно протекающая после разрыва трубы внематочная беременность, травмы органов брюшной полости, не сопровождающиеся быстро нарастающей анемией, равно как и огромное большинство острых перфораций желудка, также находят у нас показания к местной анестезии и в таких случаях может производиться операция по нашему методу.

В последнее время ряд моих учеников (Пшеничников, Рихтер, Алексеев, Домрачев, Новиков и др.) категорически высказывается за операцию перфорирующей язвы желудка под местной анестезией. Некоторые из них уже имеют небольшой систематизированный материал для подтверждения этого положения. Так, например, проф. Г. М. Новиков, заведующий клиникой неотложной хирургии в Казани, зарегистрировал 25 случаев резекций желудка при острых перфорациях его без единого смертельного исхода. Проф. Ворончихин в Ижевске также собрал несколько десятков случаев перфорирующих язв желудка, оперированных под местным обезболиванием. Мы не перечисляем других, но должны сказать, что почти все те, кто так или иначе усвоил наш метод, оперируют теперь перфорирующую язву желудка под местной анестезией. А как трудно это было доказать еще совсем недавно! И это понятно. Вопрос этот стоит в связи не только с возможностью получения анестезии в условиях наступившего сильного раздражения брюшины, но и затрагивает другой, более сложный вопрос — допустимость инъекций в загрязненной брюшной полости, иногда, быть может, уже захваченной воспалительным процессом. Все эти вопросы были выяснены в наших работах и подтверждены нашими наблюдениями еще несколько лет назад.

СПОСОБЫ АНЕСТЕЗИИ ПРИ ОПЕРАЦИЯХ В БРЮШНОЙ ПОЛОСТИ

Чтобы яснее понять сущность и значение метода анестезии, выработанного нами для операций в брюшной полости, мы должны вкратце описать существующие методы обезболивания стенки живота и самой брюшной полости. Для того чтобы выполнить без боли операции в брюшной полости, нужно хорошо обезболить не только переднюю брюшную стенку вместе с прилегающей к ней брюшиной, но также брыжейки органов и брюшину задней стенки живота. В этих целях были испробованы и применяются следующие способы.

Анестезия брюшной стенки

Можно легко, безболезненно вскрыть полость живота после предварительного пропитывания обезболивающим раствором тканей по линии или в области предполагаемого разреза. Послойная инфильтрация кожи, фасций, мускулатуры и брюшины передней брюшной стенки была первым методом вскрытия живота под местной анестезией (Шлейх). *Эта анестезия не удовлетворяла многих хирургов ввиду того, что она вследствие гипотоничности растворов длится лишь около получаса, при более же продолжительных вмешательствах в брюшной полости стенки живота приходится опрыскивать еще 2—3 раза во время самой операции.* Поэтому большинство хирургов эту анестезию оставило и заменило про-

водниковой блокадой нервов живота. Однако, по мнению Финстерера, инфильтрационная анестезия для операции при кишечной непроходимости является единственно приемлемой, так как при проводниковой блокаде нервов легко может случиться, что игла, вколотая в глубину тканей, проткнет истонченную стенку живота, а вместе с ней и раздутые кишки.

Срединная лапаротомия во всех остальных случаях производится большинством хирургов под проводниковой анестезией следующим образом: под реберной дугой и соответственно боковому краю прямой мышцы живота с той и другой стороны от средней линии из шести точек производят глубокие инъекции для *блокирования концевых ветвей интеркостальных нервов, идущих к средней линии. При этой анестезии брюшина над пупком обычно остается болезненной, что требует по окружности пупка дополнительной обработки тканей посредством простой инфильтрации.* После вскрытия брюшины последняя дополнительно инфильтрируется изнутри на ширину ладони в обе стороны от разреза, ибо редко имеется уверенность, что предшествующая глубокая инъекция покровов живота действительно была произведена вполне надежно. Если эта анестезия к концу операции проходит, то нужно еще раз пропитать раствором брюшину и заднюю стенку влагалища m. recti. Это пропитывание считается более целесообразным для зашивания брюшной раны, чем эфирный наркоз.

Проводниковая анестезия брыжеек

Показав в свое время возможность безболезненного вскрытия брюшной полости и произведя некоторые операции под анестезией только стенки живота и париетальной брюшины, Шлейх в дальнейшем предложил так называемую смешанную анестезию, которая была горячо принята рядом выдающихся хирургов (Микулич, Фридлендер, Бэйкс, Гекер, Браун, Гаккенбрух, Левен, Финстерер и др.). С помощью этой анестезии было произведено огромное количество крупных операций в брюшной полости. Анестезия состояла в том, что после вскрытия брюшной полости операция шла при разовом или многократном включении оглушающего наркоза в те моменты, когда появлялись боли у оперируемого. Считалось, что в общем такая смешанная анестезия — меньшее зло, чем продолжительный наркоз. Однако этот вид анестезии как половинчатый, в конце концов, перестал удовлетворять хирургов и некоторые из них [Пайр, Фарр, Финстерер, Дрюнер, Гертель (Drünner, Härtel)] поставили вопрос об интраабдоминальной анестезии путем обезболивания брыжеек органов. Более подробно этот вид анестезии разрабатывали Фарр, Финстерер, Дрюнер.

В описании Финстерера[1] этот метод состоит в блокаде нервов брюшных внутренностей по основанию их брыжеек, после чего раздавливание и перевязка брыжеек должны быть действительно безболезненными. Однако оказалось, что потягивания за брыжейки остаются болезненными, так как при этом раздражаются чувствительные нервы брюшины задней стенки живота. В конце концов, вот что написал по поводу этого способа сам его автор, Финстерер: «Ясно, что с этим способом анестезии можно безболезненно оперировать там, где нет необходимости в более сильном потягивании. Это удается в первую очередь при резекции тонких кишок, где кишечная петля очень подвижна и где легко подойти к корню ее брыжейки. Так же легко можно сделать ре-

[1] Beitr. z. Chir., 1912, Bd. 81.

зекцию опущенного желудка по поводу небольшой язвы или рака его. Наоборот, для восходящей или нисходящей толстой кишки или для желчного пузыря, где отсутствуют длинные брыжейки, такая анестезия, естественно, является недостаточной». Финстерер в дальнейшем оставил этот способ и перешел к паравертебральной анестезии. Фарр же продолжает его разрабатывать, стремясь избежать недостатков путем точных, достаточной величины разрезов брюшной стенки, а также других вспомогательных приемов и приспособлений, о которых говорилось выше.

Дрюнер в своей методике брыжеечной анестезии делает упор на опрыскивании области сосудов брыжеек, считая, что именно по ним проходят нервные волокна, передающие болевые ощущения. Его метод в литературе обозначается как сосудистая анестезия.

Паравертебральная анестезия

Этот вид анестезии построен на принципе прерывания новокаиновой блокадой rami communicantes после их выхода из спинальных узлов. Чтобы достигнуть нечувствительности задней стенки живота при помощи паравертебральной анестезии, надо сделать по крайне мере 20 вколов (от VI дорзального до III или IV поясничного узла). Техника паравертебральной анестезии состоит в том, что сбоку на 2—3 см от соответствующего остистого отростка вкалывают в глубину иглу, ощупывают ею дужку позвонка и идут глубже на 1—2 см снаружи ощупываемой дужки, чтобы здесь встретить выходящие из межпозвоночных отверстий нервы и блокировать их.

В настоящее время паравертебральная анестезия в области дорзальных сегментов по Финстереру должна считаться излишней, так как ее можно заменить спланхниковой анестезией и проводить теперь, как правило, только в поясничном отделе. Здесь она нужна для операций на толстых кишках. Опишем технику ее выполнения.

Больной находится в сидячем положении, туловище наклонено вперед. Середина линии, соединяющей вершину гребней подвздошных костей, соответствует V поясничному позвонку. Отсчитав кверху остистые отростки, вкалывают на расстоянии точно 3 см от средней линии у I поясничного позвонка иглу длиной 10 см в мягкие части до тех пор, пока она не наткнется на глубине 3—5 см на поперечный отросток, что узнается по ощущению костного сопротивления. Если игла на этом расстоянии никакого сопротивления не встретит, то значит она попала в промежуток между поперечными отростками. Иглу нужно вытянуть в подкожную клетчатку, сдвинуть на несколько миллиметров кверху или книзу и снова вколоть в глубину (отвесно). Тогда ясно почувствуется костное сопротивление. После этого концом иглы, оттягивая ее несколько кзади, нащупывают верхний край поперечного отростка. Это возможно только тогда, когда наружный конец иглы несколько опускается книзу. Чтобы подойти концом иглы по возможности ближе к foramen intervertebrale и тем самым к ганглию, наружный конец иглы нужно направить несколько кнаружи, чтобы игла не шла параллельно сагиттальной плоскости, но образовала с ней угол около 20°. Далее иглу продвигают на 0,5 см над верхним краем поперечного отростка, насаживают на нее шприц и производят аспирацию, чтобы убедиться, не попал ли случайно кончик иглы в какую-либо большую вену. Только тогда впрыскивают 5 мл 0,5% раствора новокаина. Чтобы избежать побочных осложнений, необходимо стараться не ввести раствор в вену и не впрыснуть его интралюмбально (в позвоночный канал).

Анестезия n. splanchnici по Капису

Rami communicantes VI—XII дорзальных нервов, соединяясь, образуют nn. splanchnici major et minor. Оба нерва несут в себе чувствительные волокна для желудка, печени, селезенки и верхней части тонких кишок. Означенные два нерва, подойдя к брюшной аорте, образуют полулунный узел на уровне корня a. coeliaca, носящий название gangl. coeliacum. То анатомическое положение, какое имеют nn. splanchnici до момента их подхода к солнечному сплетению, т. е. пока они еще идут как отдельные стволы, казалось для сторонников проводниковой блокады очень удобным в смысле возможности перерыва именно здесь чувствительной иннервации органов верхнего этажа брюшной полости. В особенности это было заманчиво после того, как выявились указанные выше недостатки паравертебральной анестезии.

Мысль о возможности блокировать чревные нервы по выходе их через диафрагму пришла, повидимому, одновременно Негели (Naegeli) и Капису. Тот и другой решили это сделать, не вскрывая брюшной полости, через укол сзади, со стороны поясничной области, под XII ребром. Этот метод вначале был принят очень восторженно. Однако тут же смертельные исходы в результате его применения [Каутц, Эйзельсберг (Khautz, Eiselsberg), Геллер, Капис и др.] быстро отрезвили восторгавшихся. И от метода надолго отказались.

Техника анестезии n. splanchnici по Капису состоит в следующем. Больной сидит, сильно наклонившись корпусом вперед. На расстоянии 7 см от средней линии у нижнего края XII ребра вкалывают иглу длиной около 12—15 см. После того как нащупан нижний край XII ребра, периферический конец иглы отклоняют кнаружи, чтобы игла образовала с сагиттальной плоскостью угол в 30—45°; одновременно наружный конец иглы несколько опускают. Острие иглы проникает до латеральной поверхности XII грудного позвонка (сопротивление). После этого иглу извлекают назад на 1 см, наружный конец сдвигают медленно к срединной плоскости и продолжают продвигать вперед, пока не исчезнет ощущение кости; момент, когда теряется это ощущение, определяет место перехода боковой поверхности позвонка в переднюю — глубина 9—10 см. Это и есть место, где в ретроперитонеальной ткани идут оба nn. splanchnici. *Случайное повреждение иглой чревного нерва вызывает резкую болезненность в области желудка.* Прежде чем производить инъекцию анестезирующего вещества, необходимо убедиться, что игла действительно находится в надлежащем месте. *При погрешности в технике, — а здесь возможно повреждение аорты или нижней полой вены, — истечение крови говорит о нахождении иглы в сосуде.* Чаще повреждаются не эти крупные сосуды, а межреберные артерии или вены. Если манипулировать тонкой иглой и своевременно обнаружить ошибку, то никаких неприятных последствий от повреждения стенки сосуда не наблюдается. Полезно произвести пробную аспирацию шприцем.

Соблюдение этих мер предосторожности абсолютно необходимо, чтобы избежать тяжелых последствий инъекции новокаина непосредственно в кровеносную систему.

Другая опасность возникает, если мы делаем эту анестезию в положении больного на боку. Надо заметить что при этом положении после случайно произведенной боковой люмбальной пункции может и не быть истечения спинномозговой жидкости, которое ясно указывало бы на ошибку, точно так же как может и не быть кровотечения из вены при ее пункции вследствие падения давления в вене. Конечно, сами

по себе ранения твердой мозговой оболочки и вены не так страшны, но, не замеченные во-время, они поведут к введению больших количеств новокаина в интрадуральное пространство или в кровь, что может явиться причиной тяжелых осложнений, до смерти включительно. Иногда и при правильной технике наблюдаются явления интоксикации, очевидно, зависящие от быстрого всасывания при закрытом способе введения вещества.

Анестезия n. splanchnici по Брауну

Чтобы избежать тех опасных последствий, какие может нести с собой анестезия n. splanchnici по Капису, Браун предложил свою так называемую переднюю анестезию подчревных нервов при вскрытой брюшной полости. Техника ее заключается в следующем.

После срединной лапаротомии широко растягивают брюшную рану. Хирург приподнимает шпателем левую долю печени и передает ее для удержания в таком положении ассистенту. В это время желудок оттягивают книзу так, чтобы малый сальник напрягался. Указательным пальцем левой руки выше места отхождения trunci coeliaci ощупывают аорту. Надавливая указательным пальцем на малый сальник, прижимают его к лежащему под ним XII грудному позвонку, причем аорта отходит влево, а v. cava — вправо. В это время между ними до кости вводят длинную иглу.

Затем иглу несколько вытягивают назад, чтобы не сделать инъекции в периост или переднюю связку позвоночника. В этом положении игла удерживается, ибо иначе можно поранить вену. Все время нужно следить, не показывается ли из иглы кровь. Если этого не происходит, то на иглу насаживают наполненный раствором новокаина шприц и медленно инъицируют раствор. Рекомендуется вновь посредством аспирации убедиться, не находится ли игла в вене. После этого уже окончательно вводят все полагающееся количество раствора (50—70—100 мл 0,5% новокаинового раствора) и извлекают иглу. Впрыснутый раствор вследствие диффузии распространяется в ретроперитонеальном пространстве и омывает, таким образом, оба нерва (nn. splanchnici major et minor) с обеих сторон. Через 5—10 минут, как правило, наступает анестезия, которая продолжается в зависимости от количества и концентрации раствора от $^3/_4$ до $1^1/_2$, а иногда даже до 2 часов. Во всяком случае, говорит Финстерер, продолжительность анестезии должна быть достаточной, чтобы безболезненно произвести мобилизацию желудка и высокую перевязку малого сальника.

Анестезия n. splanchnici по Брауну не удается при имеющихся в ретроперитонеальном пространстве спайках, образовавшихся вследствие пенетрирующей язвы или раковой опухоли, а также при наличии крупных лимфатических узлов, препятствующих растеканию жидкости; эта анестезия не удается при рубцовых сращениях, ибо иногда невозможно отделить аорту от вены и, следовательно, нет даже места, где можно было бы вколоть иглу. В таких случаях от этой анестезии нужно отказаться. Она трудна у людей полных и часто не получается у очень худых. В последнем случае жидкость иногда остается в малой сальниковой сумке вместо ретроперитонеального пространства или даже в нее не попадает, оставаясь кнаружи от малого сальника, прижатого к позвоночнику. Это, однако, считается дефектом техники. Нечего и говорить, что анестезия должна быть оставлена, если произойдет прокол вены. *Во всех тех случаях, когда обезболивание не удается, авторы* (Финстерер, Браун, Шаак и др.) *рекомендуют обратиться к проводниковой брыжеечной анестезии.*

Анестезия n. splanchnici по Брауну в ряде случаев сопровождается осложнениями, которые связаны с быстрым разовым введением раствора и определяются симптомами отравления новокаином: тошнота, рвота, стеснение дыхания, изменение пульса, бледность лица и т. п. Эти явления наблюдаются нередко даже у крепких людей и развиваются на высоте анестезии. Кроме того, эта анестезия всегда сопровождается понижением кровяного давления, почему она и должна быть противопоказана у лиц с резкой анемией и неустойчивой нервной системой. Во время операции анестезию рекомендуется дополнять отдельными инъекциями обезболивающего раствора.

Кроме Брауна, переднюю спланхниковую анестезию предлагал Вендлинг (Wendling, 1918). Этот автор советует при невскрытой брюшной полости колоть иглой солнечное сплетение насквозь, через брюшную стенку и печень. Но едва ли найдется среди хирургов большое количество последователей такой методики.

Парасакральная анестезия Брауна

Парасакральная анестезия предназначается для операций на органах малого таза. Техника ее состоит в следующем.

Больной лежит на спине, бедра сильно согнуты. Сбоку от копчика вкалывают длинную (10—15 см) иглу и продвигают ее к передней поверхности крестцовой кости, пока игла не упрется на уровне второго сакрального отверстия в костное препятствие. Чтобы продвинуть иглу до первого сакрального отверстия, нужно опустить ее наружный конец книзу; тогда острие иглы направится к животу, и игла получит возможность двигаться дальше, пока не упрется в верхний край первого сакрального отверстия. Убедившись, что игла не попала в сосуд, впрыскивают 10 мл 0,5% раствора новокаина. Затем иглу несколько вытягивают и на высоте второго сакрального отверстия снова впрыскивают раствор в таком же количестве. В этом же порядке продолжают процедуру у третьего и у четвертого сакрального отверстия. То же делают и на другой стороне. В последнее время Браун впрыскивал таким образом по обеим сторонам по 10 мл раствора, расходуя на всю анестезию 200 мл.

Чтобы обезболить и копчиковое сплетение, нужно опрыскать еще переднюю и заднюю поверхность копчика.

При операциях по поводу высоко расположенных раковых опухолей прямой кишки Финстерер к парасакральной анестезии Брауна прибавляет еще паравертебральную поясничную анестезию, впрыскивая раствор с обеих сторон над поперечными отростками V поясничного позвонка. Описание этой процедуры у Финстерера сопровождается очень настойчивыми оговорками и предостережениями в отношении возможного поранения вен передней поверхности позвонков.

Прямая диффузионная анестезия Левена-Баруха

Левен в 1920 г. предложил прямое наполнение брюшной полости анестезирующим раствором. На практическую почву предложение Левена было перенесено Барухом. По отзывам самого автора, проникающая сила новокаина была недостаточной, чтобы таким образом получать анестезию брюшной полости. Спустя 10 лет Барух снова возвратился к вопросу о возможности безболезненно оперировать таким путем в брюшной полости, предлагая, однако, переменить анестезирующее вещество. Он считает, что новое анестезирующее вещество — перкаин — обладает именно тем проникающим свойством, какого недоставало новокаину. По этой причине Барух горячо рекомендует прямое наполнение

брюшной полости слабым раствором перкаина через специально сделанное в стенке живота отверстие. Этот способ он даже рекомендует не только в хирургии, но и в совершенно другой области, например, вместо морфина для разрешения припадка желчно-печеночной колики. Способ свой Барух называет прямой диффузионной анестезией брюшной полости.

Метод ползучих инфильтратов в брюшной полости

Твердо держась принципа выполнять все или почти все хирургические операции, производимые в различных областях человеческого тела с помощью одного метода обезболивания, мы и здесь разрабатывали инфильтрационную анестезию.

Однако наша работа только тогда приобрела правильную методическую установку в отношении анестезии брюшной полости, когда мы поняли, что принцип ползучего инфильтрата в брюшной полости есть тот могучий рычаг, посредством которого можно сдвинуть с мертвой точки все то, что нагромоздилось в этом вопросе непонятного, недосказанного, путаного и что мешало местной анестезии при операциях брюшной полости выйти из того тупика, в какой она зашла за последнее время. Исходя из этого принципа, корневой инфильтрат брыжейки можно превратить в забрюшинный, а забрюшинный передвигать в любом направлении. Этим, в сущности говоря, и решается вопрос об анестезии задней стенки живота.

В 1929 г. нами был опубликован способ прямой интраабдоминальной анестезии, построенный по принципу *тугой инфильтрации* тканей с образованием ползучего инфильтрата. Мы разработали этот метод, учитывая недостатки предшествующих попыток проведения местной анестезии в брюшной полости. Он построен с расчетом обезболить широкую область тканей к моменту предстоящих здесь манипуляций путем продвижения раствора из основного отправного пункта в желательном для нас направлении по определенным анатомическим путям (в местах брыжеек, в сращениях или забрюшинно). Метод предполагает образование в брюшной полости центрального массивного инфильтрата в корне брыжейки толстой кишки и дальнейшего его ответвления отсюда в разные стороны в зависимости от необходимости, например, из среднего этажа в верхний. При брюшных операциях на органах малого таза предусматривается образование двух ползучих инфильтратов, сливающихся на передней поверхности крестца: один закладывается со стороны промежности, а другой — со стороны брюшной полости на уровне promontorium за брюшиной. Таким образом, метод этот не обладает недостатками брыжеечной анестезии, так как при нем систематически, где нужно, обрабатывается брюшина задней стенки живота; он не обладает и недостатками внутрибрюшинной проводниковой блокады по Брауну, потому что может быть использован в любом отделе брюшной полости, при любом разрезе живота и при любой конституции больного. Наш метод не требует того специфического инструментального оборудования, той специфической тренировки, какие характеризуют анестезию Фарра; он может быть проведен где угодно: и в крупной хирургической клинике, и в небольшой районной или сельской больнице. Кроме того, построенный на принципе использования слабых изотонических растворов, он в отношении возможности интоксикации не сравним с другими методами, требующими в большинстве операций применения 0,5—1% раствора новокаина при закрытом его введении в ткани.

ГЛАВА XIII

ПОДГОТОВКА В ОПЕРАЦИОННОЙ К МЕСТНОЙ АНЕСТЕЗИИ БРЮШНОЙ ПОЛОСТИ И ОПЕРАЦИИ НА БРЮШНОЙ СТЕНКЕ

ПОДГОТОВКА К МЕСТНОЙ АНЕСТЕЗИИ ПРИ БРЮШНЫХ ОПЕРАЦИЯХ

Положение больного

Положение больного играет очень существенную роль при всякой операции, а потому мы привыкли уделять ему определенное внимание. В обычных условиях операции, производимой под наркозом, этот вопрос нас интересует главным образом с точки зрения желательной и выгодной для техники операции экспозиции операционного поля, удобства наркоза и возможности немедленного вмешательства в случае возникновения осложнений, связанных с наркозом. Об особом комфорте больного на операционном столе мы не думаем: больной быстро потеряет сознание и для него не будет разницы, в каком бы положении он ни находился на операционном столе. Часто больного крепко-накрепко привязывают к столу широкими ремнями, ибо хирург в этом случае думает только об указанной выше стороне дела.

Когда же больному предстоит вмешательство под местной анестезией, хирург должен помнить, что больной в продолжение всей операции остается в сознании и сохраняет всю свою чувствительную сферу. Он должен иногда довольно долго пролежать в определенном положении. При этих условиях малейшее неудобство положения, в конце концов, приводит к общей невыгоде для хирурга и больного, ибо такое неудобство как длительное раздражение из определенного места организма неизбежно отразится на общей чувствительной сфере больного, подняв ее восприимчивость и сделав ее менее устойчивой. А это отзовется на успешности выполнения операции под местной анестезией.

При операциях в брюшной полости все эти соображения имеют особое значение, так как к ним присоединяется еще одно специфическое условие — необходимость расслабления брюшной стенки. Это расслабление стенки живота, conditio sine qua non всякой операции в брюшной полости, не может быть достигнуто надежно, если больной продолжает оставаться в неудобном положении.

Перед всякой операцией положение оперируемого на хирургическом столе должно быть проверено во всех отношениях: больного следует подробно опросить и учесть все его заявления перед операцией-

Места участников операции, инструменты и растворы для анестезии

После приготовления операционного поля по принятому в клинике методу первый ассистент становится на стороне, противоположной оперирующему, второй — у головного конца на стороне оперирующего. Малый инструментальный столик помещают над больным. На столике, кроме обычного инструментария, имеется сосуд с раствором для обезболивания, 2- и 10-граммовый шприцы «Рекорд». Для последних желательно иметь длинные (12 см) иглы. Ими легче манипулировать, начиная с момента, когда кожный желвак готов и дальше должно произойти пропитывание подкожного жира. При работе в следующих слоях и полостях эти иглы являются незаменимыми. Оператор-анестезист не должен выпускать из рук такую длинную иглу, он держит ее все время в левой руке, а правой насаживает на нее взятый со столика наполненный раствором шприц. На столике необходимо иметь два 10-граммовых шприца. Сестра держит их все время наполненными, а оперирующий сам берет их со стола. Для анестезии применяется 0,25% раствор новокаина на рингеровском растворе с прибавлением 3 капель адреналина на 100 частей раствора или смесь в равных количествах 0,25% раствора новокаина и 1 : 5000 раствора перкаина. Линию разреза намечают иодом. Оперирующий и ассистент ведут анестезию кожи живота навстречу друг другу, с двух противоположных концов предполагаемого разреза. Второй ассистент следит за туалетом операционного поля. Так производится анестезия до момента разреза кожи и подкожной клетчатки. В дальнейшем оперирующий ведет анестезию уже один.

ТЕХНИКА АНЕСТЕЗИИ ПРИ ОПЕРАЦИЯХ НА БРЮШНОЙ СТЕНКЕ

Вентральные грыжи (грыжи пупка и белой линии)[1]

В медицине принято считать, что обилие средств лечения свидетельствует об отсутствии надежного средства.

Редко встречаются хирургические заболевания, которые породили бы для своего лечения такое количество различных оперативных способов, как при оперативном лечении вентральных грыж.

Казалось бы, и здесь это обстоятельство должно было говорить о том, что среди существующих методов нет такого, который был бы сколько-нибудь приемлем для большинства хирургов. Мы уверены, однако, что в этом вопросе кроется большое недоразумение. Рациональные методы есть, но наряду с ними имеется и громадное количество совершенно ненужных, в которых трудно разобраться не только начинающему, но и вполне сформировавшемуся врачу.

Почти в течение 20 лет мы неизменно применяем для оперативного лечения вентральных грыж способ, основанный на принципе операции Шампионье (Championnier) и технически похожий на метод Бира. В 1924 г. мой ученик А. Н. Рыжих на основании 47 наблюдений нашей клиники написал обстоятельную работу о значении этой операции[2].

С тех пор мы не перестаем применять этот метод с неизменным успехом в самых разнообразных случаях вентральных грыж. Получая все

---

[1] В расширенное понятие вентральных грыж мы включаем грыжи пупка и белой линии, причем последние как спонтанно возникшие, так и послеоперационные.

[2] А. Н. Рыжих, К вопросу об оперативном лечении вентральных грыж (грыж пупка и белой линии), Вестник хирургии и пограничных областей, т. III, кн. 8 и 9; т. IV, кн. 12.

время идеальные результаты от этого прекрасного, простого и радикального способа, мы всегда удивлялись продолжающимся до настоящего времени попыткам искать новые методы операций в этой области.

Эти «искания» только увеличивают и без того огромный хаос накопившихся здесь ненужных операций. Не случайно по поводу одной из них проф. В. И. Разумовский как-то сказал, что распространения она не получит, так как вызывает слишком обширную травму и полную дезорганизацию брюшной стенки. Между тем это одна из операций, вокруг которых было немало разговоров; ее приоритет упорно оспаривался Гразером (Graser), Менге (Menge) и Пфанненштилем (Pfannenstiel). А что нужно сказать по поводу предложения оперировать вентральную грыжу по принципу «cutis-subcutis», которое завершает всю неразбериху предложенных до сих пор способов? Мы бы осторожно сказали, что это, возможно, и понадобится как-нибудь хирургу, вероятно, не больше одного раза в течение всей его жизни и работы. А может быть, и вовсе не понадобится.

Рис. 45. Инфильтрация кожи и подкожной клетчатки по линии предполагаемого разреза для иссечения складки кожи и жировой ткани при операции вентральной грыжи. Только в углах предстоящего разреза делается тугая инфильтрация во всю толщу жировой клетчатки до апоневроза. В остальных отделах намеченного разреза кожа пропитывается поверхностно.

Итак, нашим методом лечения вентральных грыж будет радикальная омфалэктомия в продольном или поперечном направлении, закрытие грыжевого мешка тем или иным швом, закрытие грыжевого отверстия и наложение погружного шва на апоневроз. Эта общая принципиальная установка метода операции, конечно, не предусматривает всех особенностей формы, топографии и патологоанатомических свойств данной грыжи, в зависимости от чего операция в том или ином случае может варьировать в своих подробностях.

Описание техники анестезии при вентральных грыжах мы даем применительно к пупочной грыже у тучной женщины, так как полагаем, что после усвоения методики анестезии в таких случаях все другие более простые виды пупочных грыж и грыж белой линии будут оперированы без затруднений.

Уложив больную в соответствующем положении и подготовив, как полагается, операционное поле, мы намечаем иодом на животе больной поперечный эллипс, в центре которого находится пупочная грыжа. Острые концы этого эллипса лежат на боковых сторонах живота. Размеры эллипса определяются величиной грыжи; надо также принять во внимание необходимость иссечь из покровов живота такой участок кожи и жира, чтобы одновременно разгрузить стенку живота и устранить его отвислость.

Правая и левая стороны эллипса разделены, и анестезия ведется с двух сторон — оперирующим и ассистентом. По намеченной линии де-

лают обычный кожный желвак, вслед за чем пропитывают подкожную клетчатку. Толстый слой жира, казалось бы, требует большого количества обезболивающего раствора. Однако это не совсем так. Настоящую тугую инфильтрацию до апоневроза делают только по углам намеченного разреза. В остальных же отделах жир инфильтрируют лишь в поверхностных слоях, главным образом для подкрепления кожного желвака. При этих условиях и раствора идет не так много (рис. 45).

Впрочем, количеством израсходованного раствора не следует смущаться, ибо бо́льшая часть его тут же уносится обратно вместе с иссекаемым лоскутом кожи и жира.

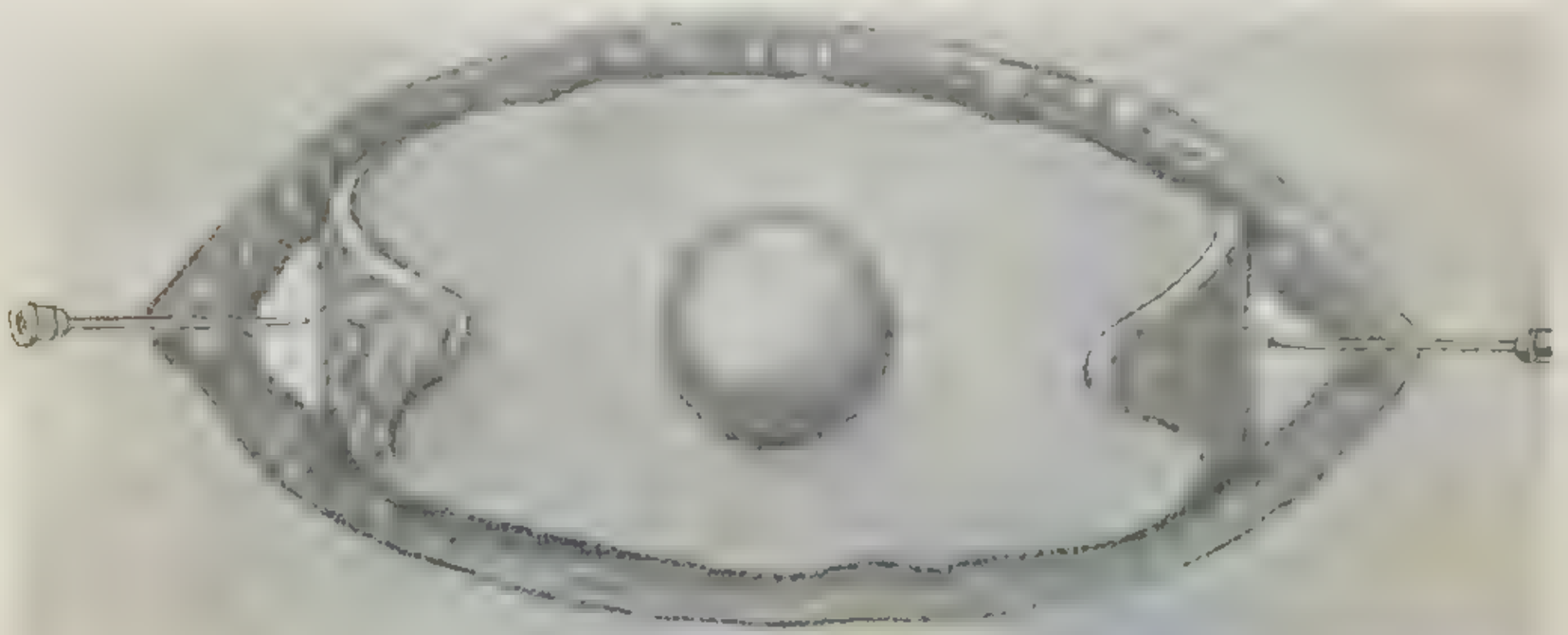

Рис. 46. Разрез кожи по намеченному эллипсу. Подход к апоневрозу только в углах эллипса, где была произведена настоящая тугая глубокая инфильтрация жировой клетчатки. Подапоневротический ползучий инфильтрат ведется из обнаженного участка апоневроза в углу разреза.

Быстро разрезав кожу и жир по намеченной и пропитанной раствором линии, останавливая тут и там кровотечение из сосудов, мы углубляемся через толстый слой жира дальше по направлению к апоневрозу, пока вовсе не стремясь подходить близко к грыжевому отверстию, а держась, наоборот, больше у наружных отделов раны. Теперь самое главное, на что надо обратить внимание, это то, чтобы, пройдя разрезом через жировую клетчатку до апоневроза, никоим образом не приступать к его широкой препаровке, а ввести под него предварительно раствор в виде ползучего инфильтрата из обнаженного в наружном углу раны участка (см. рис. 33). В этот момент еще нужно быть осторожным с тракциями всей огромной складки подкожной клетчатки и кожи, которая уже может быть с углов и посредине захвачена крепкими зажимами и вывернута кожей внутрь, а жиром кнаружи. Препаровка ножом, раздвигание жира компрессами и подтягивание иссекаемых тканей могут быть еще болезненны потому, что здесь вытягиваются через посредство rami perforantes anteriores и те отделы нервов, которые находятся под апоневрозом, в растянутом при грыже влагалище m. recti.

Послав под апоневроз из наружных отделов раны несколько ползучих инфильтратов по направлению к центру, к грыжевой опухоли, мы начинаем смело препарировать апоневроз, отделяя от него жир, зажимая и перевязывая перфорирующие сосуды и перерезая безболезненно нервы (рис. 46).

Момент этот чрезвычайно демонстративен в тех случаях применения послойной инфильтрационной анестезии, когда хирург производит операцию именно в таком порядке, связывая ее с образованием ползу-

чих инфильтратов. Последние позволяют получить от послойной анестезии эффект там, где обычный способ местной анестезии может сказаться совершенно недостаточным.

Вероятно, банальное понимание принципа послойности заставило Брауна перейти в подобных случаях к проводниковой анестезии, к «пропитыванию» и «опрыскиванию» с выжиданием.

Когда апоневроз уже широко обнажен и мы приближаемся к грыжевой опухоли, иногда нужно еще сделать под апоневроз на некотором расстоянии от грыжевого кольца несколько дополнительных инъекций. Затем сильно вытянув кверху отпрепарированный жир, кожу и грыжевую опухоль, следует разглядеть обозначившуюся шейку последней и снова впрыснуть раствор под истонченный, охватывающий шейку апоневроз. При этом раствор должен циркулярно охватить шейку грыжевого мешка и продвинуться отсюда в предбрюшинную клетчатку (рис. 47).

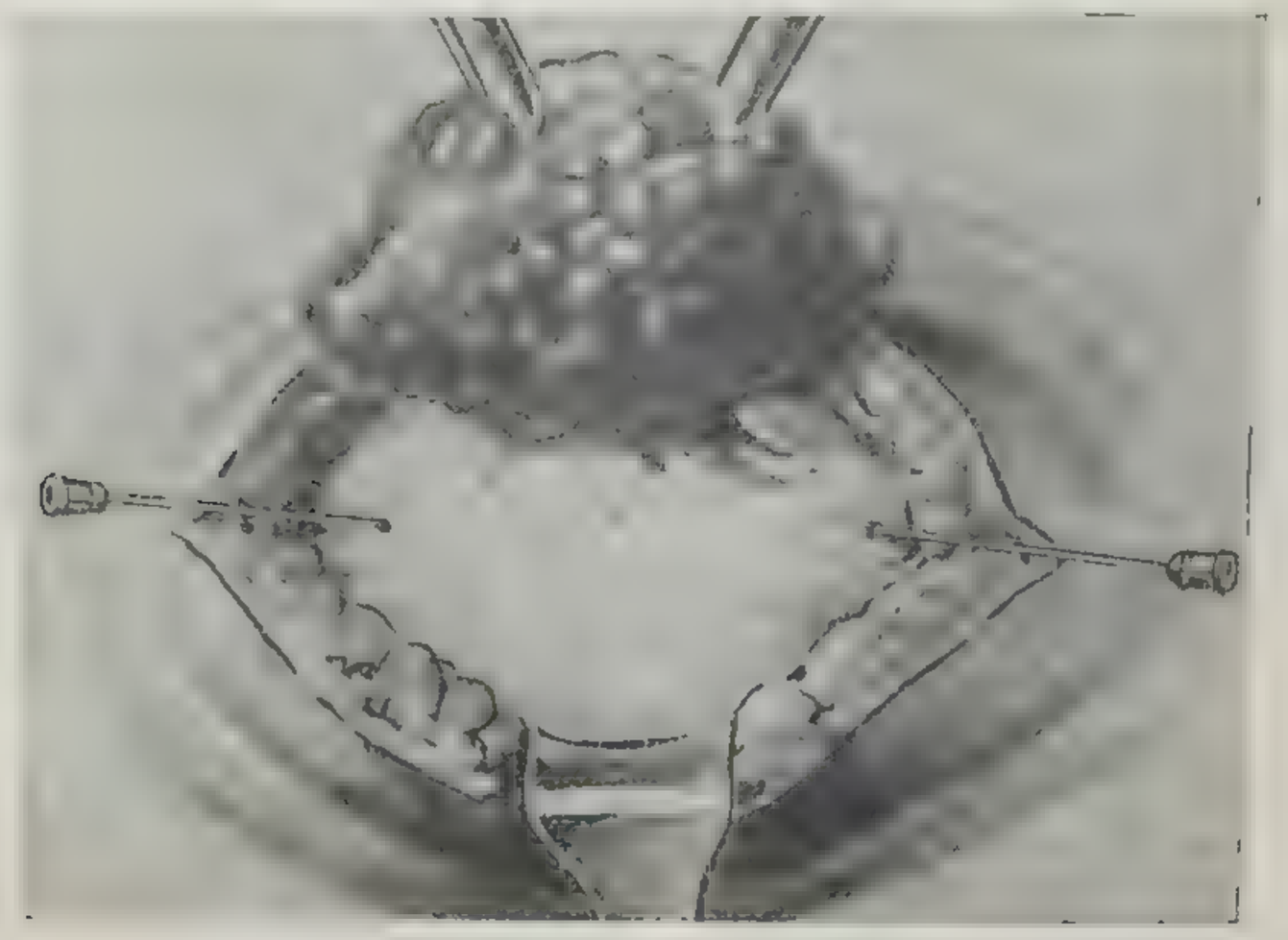

Рис. 47. Дополнительные инъекции под приподнятый инфильтратом апоневроз по направлению к грыжевой опухоли.

За этим следует вскрытие грыжевого мешка, вправление содержимого грыжи и т. д. Операция заканчивается продольным погружным швом на апоневроз (рис. 48) и поперечным швом кожи. Два выпускника с правой и левой стороны дренируют подкожножировую клетчатку.

Описываемый здесь способ анестезии при грыжах передней брюшной стенки применим решительно во всех случаях и не требует никаких оговорок и исключения *«случаев с сильно развитым жировым слоем или обширных послеоперационных грыж»* (цит. по Шааку). До сих пор он всегда давал нам 100% успех.

Предложение Брауна пользоваться при обширных грыжах или рубцовых выпячиваниях боковой анестезией интеркостальных нервов брюшной стенки для нас вполне понятно. Оно возникло вследствие тех неудач, какие неизбежно должны были получаться здесь при пользовании методом обычной инфильтрационной анестезии.

Наш метод ползучего инфильтрата, основанный на ином понимании принципа послойности, совершенно меняет дело. Поэтому мы не считаем нужным критиковать в данный момент *двустороннюю провод-*

никовую блокаду VIII и IX нервов у тучного больного. Что же касается «опрыскивания» ромбом из четырех точек hernia umbilicalis, то, конечно, оно при операции небольшой грыжи без иссечения овального *лоскута кожи и жира* с выжиданием тоже может позволить успешно провести это вмешательство. Но это не разрешение всей проблемы оперативного лечения грыжи передней стенки живота под местным обезболиванием, ибо в трудных случаях такая методика окажется несостоятельной.

Анестезия по нашей методике при операции вентральной грыжи является одним из ярких примеров того, как при помощи ползучего ин-

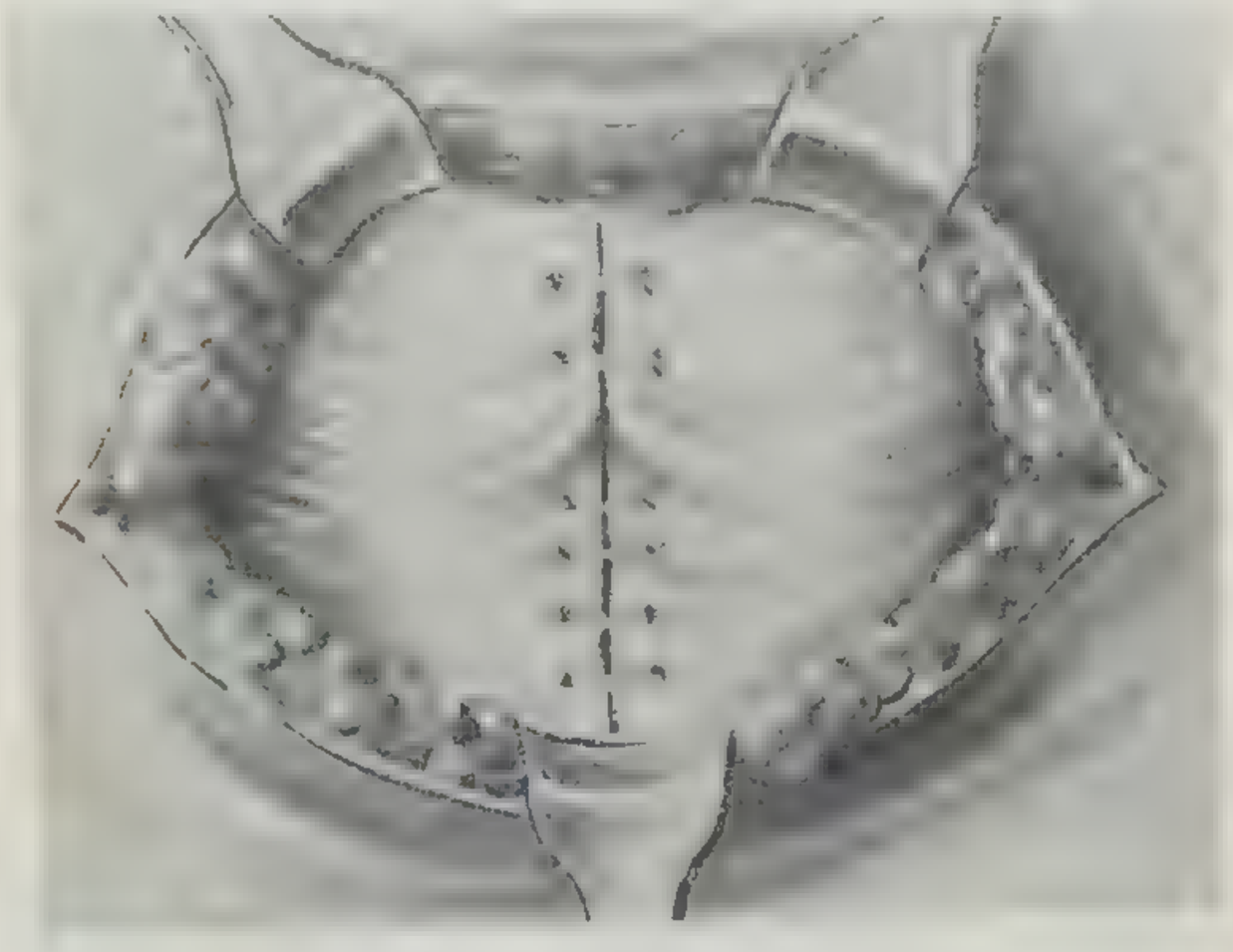

Рис. 48. Погружной шов на апоневроз.

фильтрата легко избегнуть недостатков обычной инфильтрации тканей и проводниковой блокады, ведя анестезию по иному, новому пути. Обычная инфильтрационная анестезия требует в этих случаях громадного количества раствора и все же часто оказывается несовершенной; проводниковая же блскада у тучного больного трудна и неточна. Наш метод, объединяя преимущества этих способов, лишен их недостатков.

Нашим сотрудником К. Б. Керимовым изучены отдаленные результаты у больных, оперированных в нашей клинике по поводу вентральной грыжи в 1937—1948 гг. Всего оперировано 106 больных. Отдаленные результаты удалось установить у 93 больных; сроки наблюдения составляли до 5 лет у 52 больных, до 10 лет — у 34, свыше 10 лет — у 7.

Ни в одном случае рецидива не было, у всех больных рубцы оказались в хорошем состоянии, никаких жалоб больные не предъявляли.

Паховая грыжа

Паховая область иннервируется тремя нервами: n. ileo-hypogastricus, n. ileo-inguinalis, n. genito-cruralis. Первый нерв в своих концевых отделах достигает влагалища прямой брюшной мышцы и выходит из него невдалеке от белой линии, снабжая кожу mons Veneris. Второй нерв, идя между мышцами над пупартовой связкой, достигает уровня наружного отверстия пахового канала, здесь выходит под кожу как ramus perforans anterior и вместе с такой же ветвью предыдущего

нерва тоже снабжает кожу mons Veneris. Третий нерв — n. genito-cruralis, достигнув уровня пупартовой связки, делится на две ветви, из которых первая, n. spermaticus externus, прободая стенку пахового канала на уровне его наружного отверстия, входит в состав семенного канатика, где снабжает tunica dartos и кожу мошонки. У женщины она точно так же выходит наружу, но с круглой связкой матки и распределяется в коже большой губы. N. lumbo-inguinalis — вторая ветвь n. genito-cruralis, дойдя до пупартовой складки, подходит под нее и разветвляется в коже бедра, ниже паховой складки (рис. 49).

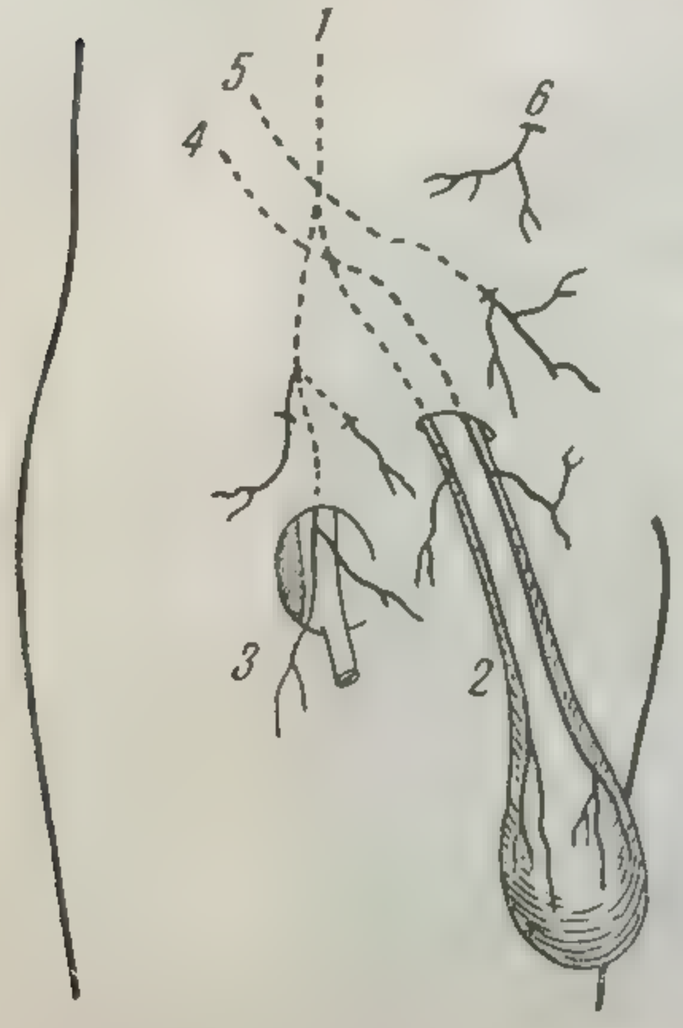

Рис. 49. Иннервация паховой и бедренной области.

1 — n. genito cruralis; *2* — n. spermaticus ext.; *3* — n. lumbo-inguinalis; *4* — n. ileo-inguinalis; *5* — n. ileo-hypogastricus; *6* — конечные разветвления XII межреберного нерва.

Операция паховой грыжи очень часто производится под местной анестезией, но так же, как и при аппендиците, весьма нередко сопровождается неудачами. Это станет понятным, если мы приведем краткую историческую справку. Операция грыжесечения, вероятно, была одной из тех сравнительно крупных операций, во время которых при появлении кокаиновой анестезии испытывался способ местного обезболивания. Браун пишет, что Реклю отметил операцию ущемленной грыжи под местной анестезией как триумф кокаина. Инфильтрационная анестезия явилась значительным успехом в обезболивании при операции грыжесечения. Однако пишет Браун, нельзя считать, что этот успех был получен ценой надежности обезболивания.

Ветви n. ileo-inguinalis, n. ileo-hypogastrici и n. spermatici оставались чувствительными даже при обильном инфильтрировании раствором, почему Кушинг при паховых грыжах предлагал после расщепления апоневроза m. obliqui abdominis externi отыскивать нервные стволы, проходящие в поле операции, и блокировать их эндоневральной инъекцией 1% раствора кокаина. Эти недостатки метода Шлейха и заставили в последующем искать другие, более надежные способы, в результате чего к настоящему времени мы имеем ряд способов обезболивания: опрыскивание из нескольких точек по Брауну, проводниковую блокаду нервов по Гертелю, паравертебральную анестезию от D_{10} до L_4 и, наконец, анестезию plexus lumbalis [Шлезингер, Лаба, Дегергардт (Schlesinger, Lebat, Degerhardt), Буш].

Таким образом, из приведенных данных видно, что обычная инфильтрация тканей, как ее понимал Шлейх и его последователи, на самом деле не достигала цели даже в сравнительно несложных условиях обезболивания при грыжесечении. И это обстоятельство было причиной того, что искания в этом вопросе дошли до предложений применять при грыжесечении люмбальную анестезию. Каждый из упомянутых нами способов в ряде случаев при постоянном упражнении в нем может позволить сравнительно безболезненно произвести операцию грыжи. Но не надо забывать, что все эти способы связаны с закрытым введением вещества, все они рассчитаны главным образом на диффузию его, а потому точность их очень относительна. Этим и объясняются далеко не

редкие неудачи даже у тех, кто постоянно их применяет. Рекомендовать эти способы широким массам врачей едва ли возможно.

С нашей точки зрения не следует рекомендовать все перечисленные виды проводниковой блокады для операции грыжи как способы громоздкие, неточные, неверные и небезопасные. Пропитывание же по Брауну, поскольку оно также является закрытым способом введения раствора, неизбежно встречает затруднения при больших грыжах, при грыжах у полных больных и при различных видах нетипичных, осложненных грыж, когда маневрирование иглой под кожей всегда затруднительно, а иногда и небезопасно.

Рис. 50. Инфильтрация кожи по линии предполагаемого разреза при операции паховой грыжи.

Наш метод местной анестезии при грыжесечении точен и безопасен, неудач при нем наша клиника не знает. Приводим его описание.

1. Кожу инфильтрируют по линии предполагаемого разреза. Через первый желвак, образованный в области наружного отверстия пахового канала, тотчас же пропитывают подкожную клетчатку по направлению к mons Veneris и корню мошонки больной стороны. Это пропитывание должно быть вполне основательным, тугим. Затем, начиная от первого кожного желвака, производят инфильтрацию кожи снизу вверх, кнаружи по направлению к spina iliaca anterior superior по линии намечаемого разреза (рис. 50). Разрез до апоневроза.

2. Апоневроз не препарируют, но, как только оказывается возможным разглядеть где-либо по ходу сделанного разреза обнаженные участки апоневроза, тотчас же под него вводят 30—40 мл нашего раствора для образования под апоневрозом широкого ползучего инфильтрата, далеко пропитывающего паховую область и самый паховый канал (рис. 51). Затем апоневроз тщательно препарируют над

областью пахового канала и его наружного отверстия, после чего вскрывают паховый канал.

3. Обойдя пальцем шейку всей грыжевой опухоли вместе с ее оболочками, отыскивают здесь волокна m. cremasteri и делают под них несколько инъекций 5-граммовым шприцем. Раствор идет под tunica cremasterica так же, как ползучий инфильтрат, и обходит со всех сторон шейку грыжевой опухоли, пропитывая рыхлую клетчатку и отслаивая семенной канатик от окружающих тканей (рис. 52)[1].

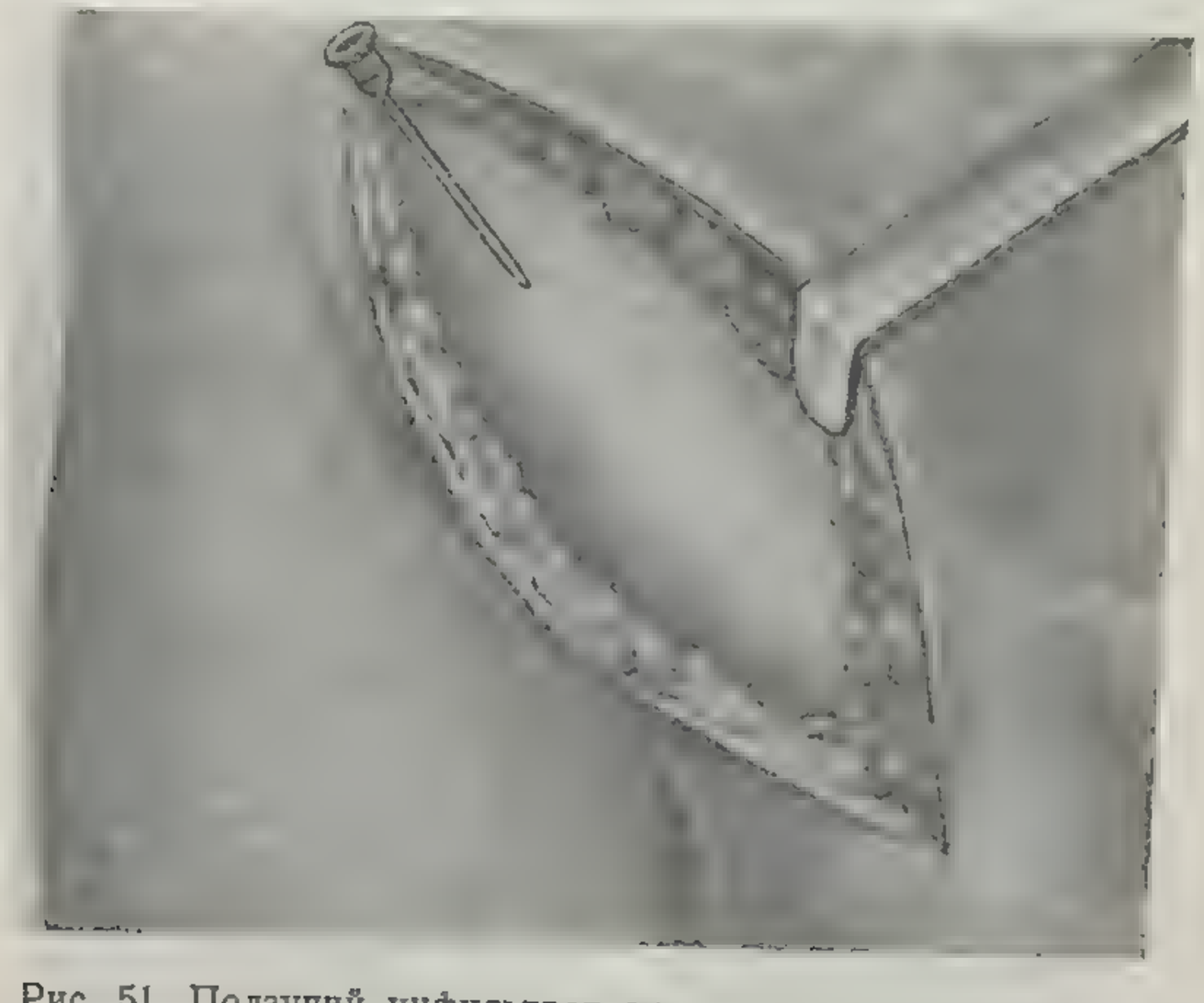

Рис. 51. Ползучий инфильтрат под апоневрозом, пропитывающий паховую область.

Дальше операция может быть произведена согласно той или иной модификации, связанной с вскрытием пахового канала. Такой же способ обезболивания вполне пригоден и для любой модификации, не связанной с вскрытием пахового канала при грыжесечении.

Таким образом, подойдя к анализу нашего метода, мы видим, что он устраняет недостатки обычной инфильтрации тканей и не имеет отрицательных сторон способов закрытого введения вещества и блокады нервов на расстоянии. Инфильтрация тканей проводится так, что не может быть и речи о сохранении чувствительности в нервных стволах, попадающих в поле разреза. Тугая инфильтрация тканей и ползучий инфильтрат «делают свое дело» под апоневрозом m. obliqui abdominis externi, под оболочкой m. cremasteri. Из этих мест и при этой методике раствор достигает, вероятно, всех нервов, с какими приходится сталкиваться за время операции. Омывая эти нервы, как в «ванне», раствор обусловливает при их относительно малой толщине нечувствительность в течение 1—1½ минут (А. А. Вишневский).

Вот почему в этих случаях мы всегда уверены, что, какое бы грыжесечение ни предстояло, мы получим полную анестезию, так как знаем, что раствор сам подойдет к нерву. Мы никогда не получим такого эффекта путем диффузии из «слепого пропитывания», иногда,

[1] Собственная оболочка грыжи этому не препятствует вследствие ее нежной структуры; быть может, в таких случаях иногда она и прокалывается иглой.

быть может, сопряженного с риском повреждения содержимого грыжевой опухоли.

Заканчивая описание местной анестезии при простом грыжесечении, мы не можем не указать на значение нашей методики анестезии в общей технике операции грыжесечения. И здесь гидравлическая препаровка выявила свои специфические стороны, облегчая выделение грыжевого мешка при всех условиях и давая возможность демонстрировать студентам при обучении оболочки грыжевой опухоли.

Рис. 52. Инъекция под волокна. Ползучий инфильтрат обходит со всех сторон шейку грыжевой опухоли.

По многим признакам мы можем заключить, что хирурги признали и начинают применять гидравлическую препаровку тканей. Применительно к грыжесечению мы укажем, что в последнее время один из авторов — Робинсон (Robinson) из Калифорнии[1] — предлагает для отчетливости операции косой паховой грыжи, если она не так мала, наполнять грыжевой мешок стерильной водой из шприца. Он находит, что изоляция грыжевого мешка от семенного канатика часто затруднительна и неудобна: прослойка соседних тканей неясна, препаровка очень трудна, вены рвутся, вследствие чего поле операции часто окрашено и пропитано кровью, ткани плохо диференцируются, поэтому травма семенного канатика и повреждение сосудов часто ведут к возникновению опухоли яичка или мошонки. Поэтому-то Робинсон и предлагает, освободив предварительно семенной канатик из пахового канала, обойти его резиновой трубкой, слегка затянув последнюю, и, разглядев участок грыжевого мешка, вколоть в него иглу шприца и впрыснуть воду, чтобы расправить грыжевой мешок до появления в нем достаточного напряжения, и уже тогда его препарировать, отделять и т. п. Понятно, это совсем не то, что мы имеем в своей гидрав-

[1] Samuel Robinson, Hernioplasty water-injection of the sac to facilitate its removal, Surg. gan., 1931, April, p. 891.

лической препаровке тканей. Но эта любопытная попытка показывает, как близки иногда мысли людей, стремящихся разрешить какой-либо вопрос. То, что хотел бы получить от операции Робинсон или чего он хотел избежать, достигается гораздо проще при нашем способе обезболивания при операции всех видов грыж.

Ущемленная грыжа

Ущемленная, или невправимая, грыжа представляет собой, пожалуй, в отношении нашей методики анестезии еще более благодарный объект, чем простая, вправимая грыжа. Это зависит, вероятно, от того, что здесь еще ярче и отчетливее выступает значение ползучего инфильтрата с его свойством подводить раствор к нерву. Растянутые под влиянием внутреннего напряжения грыжевой опухоли ее оболочки, являющиеся продолжением отдельных слоев стенки живота, позволяют при введении под них раствора образовать здесь идеальный ползучий инфильтрат. А раз принцип соблюден, то обеспечен и эффект обезболивания.

После описания методики анестезии при простой, вправимой грыже анестезия при операции ущемленной грыжи будет понятна из нескольких слов.

Кожный разрез, идущий параллельно пупартовой связке, спускается на мошонку и идет по грыжевой опухоли вниз к ее верхушке. Этот разрез обезболивается обычным кожным желваком и подкожными инъекциями по всей его длине. Разделив кожу и подкожную клетчатку в верхнем отделе разреза, открываем над пупартовой связкой небольшой участок апоневроза m. obliqui abdominis externi и тотчас же направляем под него ползучий инфильтрат так, как это было описано выше при простой грыже, т. е. впрыскиваем под него 30—40 мл раствора. В мошоночной части разреза осторожно углубляемся в ткани, чтобы не вскрыть грыжевого мешка раньше времени. Во время препаровки грыжевой опухоли в верхнем ее отделе отчетливо видна tunica cremasterica с имеющимися в ней кое-где волокнами мышцы. Образовав под одним из пучков m. cremasteri небольшой желвак тонкой иглой малого шприца и приподняв им, таким образом, пучок мышцы, мы будем иметь возможность нагнетать через него раствор под оболочку m. cremasteri, где новокаин расползается в области шейки опухоли, обходя её со всех сторон. После этого можно итти в верхний отдел разреза, тщательно препарировать апоневроз m. obliqui abdominis externi, расщепить его и вскрыть грыжевую опухоль. В конечном счете местная анестезия по нашей методике при этой операции очень напоминает анестезию при операции hydrocele. Только здесь к тому, что делают при водянке яичка, прибавляется еще открытая подапоневротическая инъекция в верхних отделах пахового канала для образования в нем широкого ползучего инфильтрата.

Если ущемление зашло очень далеко, ткани резко изменили окраску, плохо диференцируются, пучков m. cremasteri (ниже наружного отверстия пахового канала) разглядеть нельзя (что бывает редко!), то можно ограничиться основательной открытой подапоневротической инъекцией у наружного отверстия пахового канала. Следует учесть, что книзу от него, благодаря странгуляции, чувствительность нервов сменного канатика обычно бывает сильно пониженной, так что операция пройдет совершенно безболезненно и без подоболочечной инфильтрации. Мы утверждаем, что наш метод анестезии ущемленной грыжи самый простой, точный и безопасный. Он не имеет недостатков метода

Брауна, основанного на закрытых подапоневротических инъекциях, и стоит далеко от совершенно непрактичных попыток обезболивать ущемленную паховую грыжу где-то вдали от нее путем блокады нервов отдельными сложными и редко достигающими цели приемами.

Бедренная грыжа

Иннервация бедренного канала в области бедренной грыжи та же, что и паховых грыж, поэтому для анестезии мы обезболиваем кожу и подкожную клетчатку по линии предполагаемого разреза, делаем

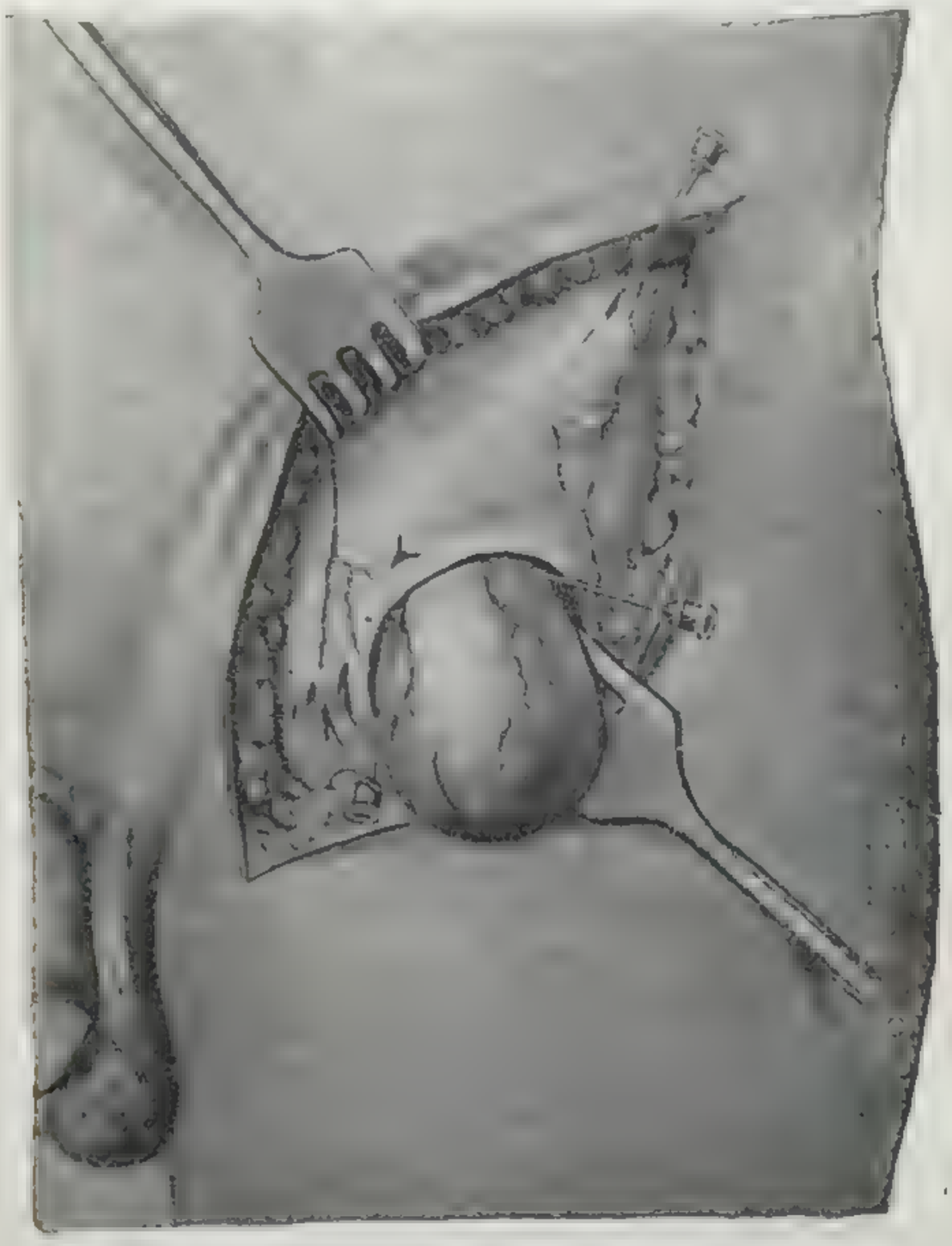

Рис. 53. Подапоневротический ползучий инфильтрат паховой области и инъекции в клетчатку у шейки грыжевого мешка при операции бедренной грыжи.

разрез, слегка препарируем под кожей грыжевую опухоль и, открыв над опухолью участок апоневроза m. obliqui abdominis externi, основательно пропитываем под апоневрозом паховую область (30—40 мл раствора). Отпрепарировав грыжевую опухоль, делаем несколько инъекций у ее шейки в клетчатку и вскрываем грыжевой мешок (рис. 53). Эти инъекции у шейки грыжевой опухоли, направленные вверх, всегда нагнетают раствор в предбрюшинную клетчатку, чем и обеспечивают безболезненность выделения грыжевого мешка.

ГЛАВА XIV

МЕСТНАЯ АНЕСТЕЗИЯ ПРИ ОПЕРАЦИЯХ НА ЖЕЛУДОЧНО-КИШЕЧНОМ ТРАКТЕ

Как известно, имеется ряд операций в брюшной полости, которые даже самые ярые «принципиальные» противники местной анестезии делают без наркоза, применяя тот или иной метод местного обезболивания. Это происходит по двум причинам: или потому, что больной почти наверняка не перенесет наркоза, или по той причине, что проведение местного обезболивания в таких случаях технически легко и хирург хорошо владеет такой методикой. Вероятно, именно последнее соображение является решающим: иначе мы были бы свидетелями более широкого распространения метода местного обезболивания и на другие, более трудные в техническом отношении случаи, при которых противопоказания к наркозу вполне ясны. Однако этого мы не видим. Одним из обыкновенных примеров в этом отношении является операция искусственного свища желудка как паллиативная операция при сужении пищевода.

GASTROSTOMIA

Для наложения искусственной фистулы желудка под местной анестезией достаточно обезболить стенку живота по ходу предполагаемого разреза и после вскрытия брюшной полости добавить к этому анестезию париетальной брюшины. Последнее, может быть, многие считают даже не всегда необходимым, однако мы признали это правилом. Истощенные больные в большинстве случаев крайне чувствительны, а потому лучше заранее обеспечить себе возможность более свободных манипуляций в брюшной полости.

Разрез стенки живота для наложения фистулы желудка по Витцелю (Witzel) должен быть сделан под краем ребер в области верхней части левой прямой мышцы живота. Он идет параллельно белой линии; длина его около 10 см. Наложив в этом месте по линии предполагаемого разреза дермальный желвак длиной около 12 см и пропитав, как полагается, в соответствии с ним и подкожную клетчатку, обнажаем апоневроз передней стенки влагалища m. recti по линии сделанного разреза кожи. Затем 5—10-миллилитровым шприцем производим несколько инъекций через переднюю пластинку апоневроза в глубину — в мышцу, во влагалище m. recti, чтобы как следует наполнить его в этом отделе. Разрезав переднюю пластинку апоневроза, расщепляем (вдоль) по ходу волокон m. rectus и, подойдя к задней стенке влагалища, убираем весь излишек имеющегося здесь

раствора, которым мышца была обильно пропитана. Затем через заднюю стенку влагалища m. recti пропитываем на широком пространстве предбрюшинную клетчатку для обезболивания брюшины, после чего вскрываем брюшную полость и еще раз инъицируем с той же целью, но теперь уже со стороны брюшной полости предбрюшинную клетчатку. Эту операцию, как правило, делают больным с новообразованием или рубцовым сужением пищевода, обычно по поводу тяжелой его непроходимости. Желудок в этих условиях может оказаться сильно сократившимся, сморщенным; иногда здесь имеются сращения вследствие химических ожогов или низко расположенного новообразования; вот почему для свободы действия могут понадобиться довольно значительные тракции. Это иногда может заставить предпринять некоторые меры для обезболивания самого желудка. В таких случаях полезно, избегая вначале всяких потягиваний за желудок, ввести 20—30 мл раствора новокаина у cardiae соответственно малой кривизне желудка, после чего он легче подается в рану.

JEJUNOSTOMIA, ENTEROSTOMIA, COLOSTOMIA

По технике анестезии jejunostomia ничем не отличается от gastrostomiae. Отыскивая петлю jejuni, разумеется, нужно избегать грубых потягиваний за брыжейку попадающих под руку петель тонких кишок.

При энтеростомии или цекостомии техника анестезии сводится к анестезии брюшной стенки. Место разреза последней определяется задачей наложить свищ в том или ином отделе кишок, причем свищи подвздошной или слепой кишок накладывают из разрезов брюшной стенки, разработанных для операции аппендэктомии, а свищи flexurae sygmoideae могут быть наложены из таких же разрезов брюшной стенки (по волокнам мышц), но только на левой стороне (см. аппендэктомию). Нетипическая enterostomia как операция необходимости при перитоните или кишечной непроходимости производится через любой разрез брюшной стенки после надежного послойного ее пропитывания.

АППЕНДЭКТОМИЯ

Операция аппендицита под местной анестезией очень распространена, но почти столь же часто встречаются и неудачи этой анестезии. Легкие случаи с подвижной слепой кишкой, без сращений червеобразного отростка проходят гладко у всех, кто сколько-нибудь знаком с методикой местной анестезии и умеет получить анестезию брюшной стенки. В сложных случаях, когда выделить отросток из сращений затруднительно, а слепая кишка фиксирована, необходим особый метод анестезии, который далеко не всем удается. Недаром Финстерер предлагает для таких случаев свой метод глубокой инфильтрации fossae iliacae, который едва ли найдет много сторонников вследствие его сложности и небезопасности. Браун в своей книге «Местная анестезия» («Die örtliche Betaubung») вынужден признаться, что, производя операцию аппендицита, он вернулся к исходному пункту и лишь в исключительных случаях делает ее теперь под местной анестезией, обычно же — под наркозом. Так говорит человек, который всю свою жизнь занимался местной анестезией!

У нас в результате многочисленных наблюдений установилась на это как раз противоположная точка зрения. Чем больше мы оперируем аппендицит под местной анестезией, тем совершеннее она становится в нашей клинике, что позволило за последние 20 лет абсолютно не

прибегать к наркозу. И здесь, как и в других местах, анестезия идет по принципу тугой послойной инфильтрации тканей и постепенного введения больших количеств слабого раствора для образования ползучих инфильтратов.

ОПЕРАЦИЯ ПО СХЕМЕ МАК-БУРНЕЯ-ГОССЕ-РУ (MAC-BURNEY-GOSSET-ROUX)

1. Кожный желвак по линии будущего разреза. Через него в глубину (до апоневроза) вводят, в зависимости от толщины подкожного

Рис. 54. Кожный желвак по линии будущего разреза и подкожные инъекции до апоневроза при операции аппендицита.

слоя, от 40 до 70 мл раствора до появления тугого напряженного инфильтрата кожи и подкожной клетчатки (рис. 54).

2. Разрез кожи до апоневроза. Впрыскивают под апоневроз и в мышечную часть m. obliqui abdominis externi 30—40 мл раствора (рис. 55). Разрезав апоневроз этой мышцы и растянув его крючками, впрыскиваем по ходу волокон мышц второго и третьего слоев от 20 до 40 мл раствора до появления заметного на глаз выбухания мышц этого отдела раны (рис. 56).

3. Сделав насечку апоневроза m. obliqui abdominis interni и тупо разъединив его волокна пинцетами, захватываем двумя кохеровскими зажимами сухожильную часть m. transversi в продольную складку, держась ближе к средней линии, и вытягиваем ее в виде конуса кверху. Разведя зажимы, впрыскиваем в верхушку конуса 20—40 мл раствора (рис. 57).

Этой части инфильтрации мы придаем очень большое значение, так как только таким образом из небольшого участка тканей можно широко и равномерно пропитать путем ползучего инфильтрата предбрюшинную клетчатку на большом расстоянии еще до введения крючков.

Этот прием позволяет сделать брюшину нечувствительной не только в месте ее вскрытия, но и далеко за пределами разреза.

4. Разрезав конус при том же разведении зажимов, попадаем в предбрюшинное пространство. Отыскиваем брюшину, которая здесь пре-

Рис. 55. Ползучий инфильтрат под апоневроз и инъекции в мышечную часть наружной косой мышцы.



Рис. 56. Впрыскивание раствора в мышцы второго и третьего слоев.

красно диференцируется, омывается раствором, и, вытянув ее также в виде конуса кверху, вскрываем ее косым разрезом.

5. Вставляем проволочные крючки Гартмана и снова вводим раствор под брюшину в четырех направлениях, как показано на рис. 58, и только теперь медленно растягиваем рану до желаемых пределов.

6. Ориентировавшись на глаз или на ощупь относительно положения кишки, характера и расположения сращений, не производя временно никаких тракций за слепую кишку, мы снова вводим большое количество раствора под парietальную брюшину, снаружи от слепой кишки, стремясь обеспечить здесь самое широкое пропитывание забрюшинной клетчатки и mesocoecum также путем ползучего инфильтрата (рис. 59). Раствор можно продвигать в каком угодно направлении, повторяя инъекции его ad oculus в края инфильтрата. Таким образом можно получить в конечном результате все то, к чему стремится Финстерер, предлагая свою далеко не безопасную и трудную методику так называемой глубокой инфильтрации fossae iliacae. Однако получить это можно не вслепую, а направляя раствор ad oculus или на ощупь под контролем пальца, следовательно, несравненно более точно и безопасно.

Теперь, начав тракции слепой кишки и определив положение червеобразного отростка, мы в случаях средней сложности убираем его после предварительной анестезии сращений и брыжейки. В особо же трудных случаях надо произвести ряд инъекций в здоровую брюшину в направлении сращений. У места предполагаемого основания червеобразного отростка начинаем инъекции сначала тонкой иглой и двухграммовым шприцем, но как только желвак в сращениях наметился, дальше нужно вести инфильтрацию 10-граммовым шприцем, идя все время за инфильтратом, передвигаясь с ним, руководясь только его

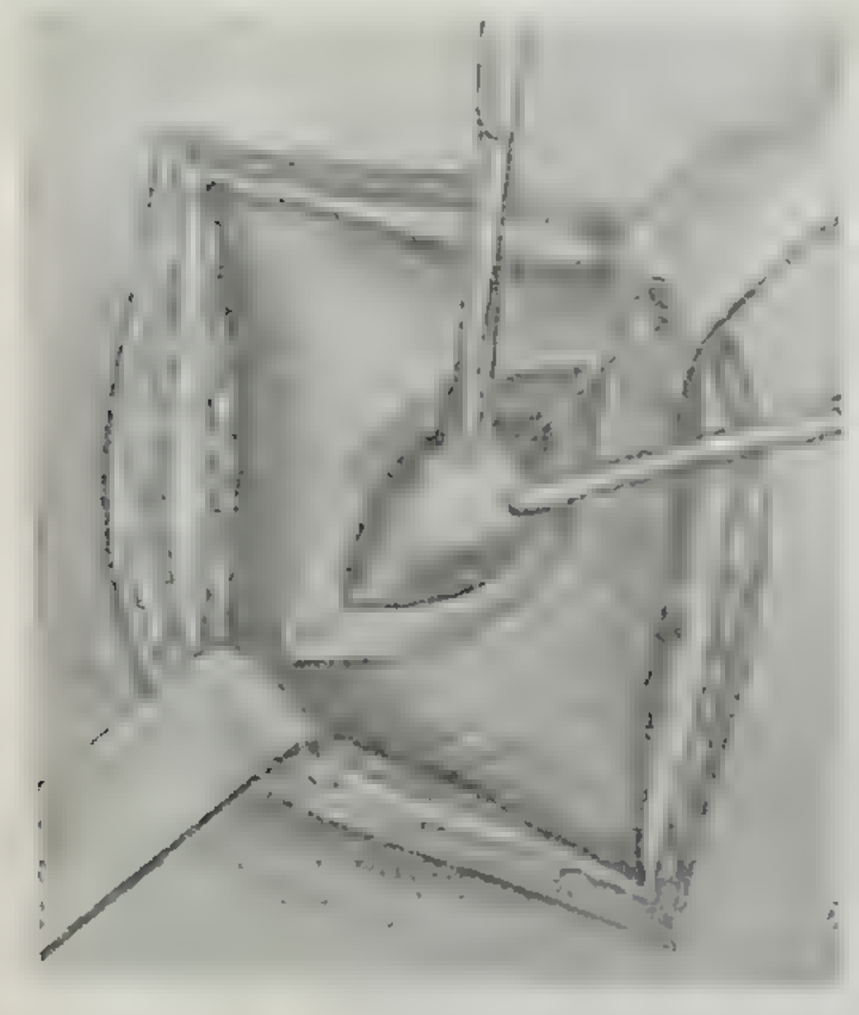

Рис. 57. Инъекция раствора в предбрюшинную клетчатку через прокол сухожильной части.



Рис. 58. Широкий ползучий инфильтрат под брюшиной в окружности разреза.

ходом, не жалея раствора, проталкивая его, пока он идет в ткани. И здесь всегда можно убедиться, в какой степени такая ползучая тугая инфильтрация помогает выявить замурованный, скрытый в сращениях, иногда находящийся в ретроцекальном положении червеобразный отросток и как она подчас упрощает его выделение. Исключительно редко, если того требует положение отростка, мы расширяем рану разрезом вверх или вниз, как это делается и при наркозе.

За последние годы этим методом мной и моими учениками сделано много сотен операций аппендицита во всех стадиях его течения.

Единственное отступление от изложенных выше положений мы делаем при острых случаях аппендицита с выраженными явлениями раздражения брюшины. В этих случаях мы советуем начинать операцию с предварительной правосторонней поясничной блокады.

Я прекрасно понимаю, что у всякого, кто прочтет описание операции аппендицита, может создаться представление о технических трудностях операции в «отечных, пропитанных тканях» (старое обычное возражение против инфильтрационной анестезии). Но я уже неоднократно указывал, что послойная тугая инфильтрация тканей с образованием ползучего инфильтрата не затрудняет, а облегчает ориентировку в

них, так как инфильтрат, не успевая исчезнуть к моменту разреза, не только пропитывает ткани, но и раздвигает отдельные анатомические пласты и органы и тем самым рельефно их выявляет. Эту инфильтрацию не надо отождествлять с обычным пропитыванием тканей небольшим количеством раствора, когда после выжидания мы наблюдаем, конечно, только отечность тканей, подчас затрудняющую ориентировку.

Только неопытный оператор может почувствовать на одно мгновение затруднение при описанной мной операции после пропитывания мышц второго слоя: здесь имеется слабый апоневроз, и жидкость его разрыхляет.

Но как только апоневроз рассечен, все затруднения кончаются, и в дальнейшем выявляются указанные преимущества инфильтрации в брюшной полости, в особенности при сращениях.

Итак, возможность выполнения при описанной мной методике анестезии операции аппендицита в любой стадии не подлежит теперь сомнению.

Рис. 59. Ползучий забрюшинный инфильтрат снаружи слепой кишки.

РЕЗЕКЦИЯ ЖЕЛУДКА

По общему признанию (Финстерер, Герцлер, Браун и др.), большие операции в брюшной полости далеко не во всех случаях можно выполнять при местном обезболивании вследствие трудности получить полную и достаточно продолжительную анестезию. Даже Фарр, который шире всех пользуется местной анестезией, и тот со своей специфической техникой нередко наталкивается на препятствия, обойти которые он не в состоянии, вследствие чего и принужден бывает давать в таких случаях наркоз.

Сейчас речь пойдет об операциях на желудке, т. е. об операциях, производимых в верхнем этаже брюшной полости. Здесь дело с местной анестезией обстоит, как известно, много лучше, чем вообще в брюшной полости. Анестезия n. splanchnici по Брауну дает возможность провести успешно довольно значительную часть больших операций на желудке. Но только на желудке; на других органах того же верхнего этажа эта анестезия является уже далеко не достаточной или просто неприменимой.

В этой главе мы берем на себя задачу доказать преимущества нашей методики местной анестезии, во-первых, в верхнем этаже по сравнению с анестезией n. splanchnici по Брауну и, во-вторых, реальность и значение ее для обезболивания в других отделах живота, т. е. там, где фактически вообще не разработано никаких методов местной анестезии и где все те, кто хотел бы избегнуть наркоза, принуждены только ограничивать его упомянутой выше комбинированной анестезией.

Количество больших операций в брюшной полости за последние 20 лет растет с каждым годом и даже месяцем, главным образом за счет операций на желудке. Это связано с укореняющимся среди широ-

кого круга врачей взглядом на необходимость оперативного лечения язвы желудка и двенадцатиперстной кишки путем резекции.

Наша клиника после долгих наблюдений и обсуждения этого вопроса выработала ряд принципиальных положений, руководствуясь которыми она решает вопрос о хирургическом лечении язвы желудка всякий раз на основании индивидуализации случая, в связи с общим характером его клинического течения и тех или иных находок на операционном столе. Из этого видно, что крайней позиции в этом вопросе наша клиника не занимает, однако в работе ее по оперативному лечению язвы желудка и двенадцатиперстной кишки все же преобладают резекции. Не останавливаясь на этом вопросе подробно, отметим, что желудочно-кишечное соустье при лечении язвы нами применяется только в тех исключительных случаях, когда при наличии низкой язвы duodeni и склероза ее стенок резекция желудка является технически не выполнимой, т. е. когда невозможно надежно закрыть культю двенадцатиперстной кишки.

Итак, резекция желудка в настоящее время является одной из самых частых больших операций в брюшной полости. Иной раз она может быть очень простой, но иногда может оказаться и очень сложной, затяжной операцией. Отсюда естественно стремление большинства хирургов по возможности устранить при ней применение наркоза. Понятно поэтому, с каким интересом была встречена предложенная Брауном передняя спланхниковая анестезия, которую можно было использовать при операциях на желудке, тем более что появление ее как раз совпало с моментом наиболее резкого «сдвига» хирургов в сторону резекции при оперативном лечении язв желудка.

Анестезия n. splanchnici по Брауну застала меня в том момент, когда принцип ползучего инфильтрата еще не был мной осознан, когда я продолжал оперировать в брюшной полости, пользуясь обычной брыжеечной анестезией типа Финстерера-Дрюнера. И, несмотря на это, появление спланхниковой анестезии Брауна нисколько меня не поразило, я ею не соблазнился, и не потому, что, получая удовлетворительные результаты от прямой инфильтрации в брюшной полости, не желал от «хорошего» искать «лучшего», а потому, что у меня тотчас же возникли возражения против нее как с принципиальной стороны, так и с чисто практической. Во-первых, она всегда казалась мне слишком агрессивной в отношении быстроты разовой блокады обширной сосудистой иннервации с наличием больших ганглиозных скоплений; во-вторых, она обязывает вводить сразу большие количества раствора (быстрое всасывание); в-третьих, технически она довольно трудна, представляя сама по себе как бы отдельную операцию; описание ее сопровождается рядом предостережений о возможности побочных повреждений аорты или полой вены и, в-четвертых, она практически не всегда выполнима.

Однако если бы я даже и не видел всех упомянутых здесь отрицательных сторон спланхниковой анестезии и имел бы в виду только ее положительные качества, то и тогда я не считал бы ее полноценным методом, поскольку она не представляет собой чего-то целого, а является лишь отдельным эпизодом анестезии в брюшной полости.

Эта ее оторванность, изолированность и создает такое положение, что если она не удается, то неизвестно, что нужно делать дальше. А не удается она очень часто. Не удается она у полных субъектов, не удается при наличии сращений, не удается у сколько-нибудь чувствительных больных, ибо оттягивание желудка и печени и прощупывание позвоночника — процедуры весьма болезненные. Поэтому нет ничего удивительного, что для проведения ее даже опытные в этом люди (Финстерер) должны прибегать к помощи наркоза.

Наш метод анестезии органов брюшной полости, который разработан на принципе тугой инфильтрации тканей с образованием ползучих инфильтратов, применим всюду в брюшной полости. Применительно к желудку он оказывается настолько эффективным, что за последние годы в нашей клинике не делали ни одной операции на желудке, пользуясь каким-либо иным методом анестезии.

Рис. 60. Кожный желвак и впрыскивание под кожу до апоневроза при операциях в верхнем этаже живота, производимых через срединный разрез.

Наш метод состоит в следующем.

1. Кожный желвак по линии будущего разреза по средней линии начинается у мечевидного отростка, идет вниз, уклоняясь от пупка влево или вправо. Когда он готов, через него 5—10-миллилитровым шприцем производят инъекции в подкожный слой до апоневроза с расчетом пропитать подкожную клетчатку. В каждом участке желвак должен иметь ширину в полтора-два поперечных пальца, ибо только такой мощный кожный желвак может долгое время (3—4 часа) оставаться нечувствительным (рис. 60). Далее производят разрез кожи и препаровку средней линии.

2. Впрыскивание в место схождения апоневрозов средней линии 50—60 мл раствора для распределения его в большом количестве в предбрюшинной клетчатке и обязательно дополнительные инъекции раствора по обе стороны от средней линии под переднюю пластинку апоневроза m. recti правой и левой стороны (рис. 61). Разрез по средней линии и вскрытие брюшины.

3. Благодаря солидному пропитыванию предбрюшинной клетчатки краевые отделы брюшины с той и другой стороны оказываются подготовленными для осторожного раздвигания и приподнятия краев раны с целью анестезии париетальной брюшины. Теперь по обе стороны разреза под париетальную брюшину и далее, прокалывая заднюю стенку влагалища m. recti, вводят по 30—40 мл раствора. При этом происходит не только пропитывание предбрюшинной клетчатки на большом протяжении, но и омывание со всех сторон m. recti при встрече в его влагалище новых порций раствора с теми порциями, которые были введены до этого спереди (рис. 62).

Рис. 61. Впрыскивание в средлинную линию и под переднюю пластинку влагалища прямой мышцы живота.

4. Закончив анестезию париетальной брюшины, вытягивают в рану осторожно, без грубых тракций, поперечно-ободочную кишку и так же осторожно расправляют нижнюю поверхность ее брыжейки. Здесь, у корня ее, по возможности в бессосудистом месте, производят первую инъекцию раствора с тем, чтобы при последующих инъекциях в края образовавшегося инфильтрата он продвигался с одной стороны под задней париетальной брюшиной книзу по направлению к корню брыжейки тонких кишок, а другая часть его, идущая от верхнего края первого инфильтрата, пропитывала корень mesocoli и имела наклонность, раздвигая ее листки, двигаться кверху по ходу влагалища двенадцатиперстной кишки (рис. 63).

Направление массивного ползучего инфильтрата книзу необходимо для спокойного удержания в нижнем этаже тонких кишок, которые прикрываются объемистым марлевым компрессом.

Обстоятельство это имеет большое значение, ибо при обычной анестезии n. splanchnici по Брауну впрыснутый раствор редко просачивается ниже корня брыжейки coli transversi, а следовательно, анестезия книзу от брыжейки будет отсутствовать, что неизбежно так или иначе скажется на течении операции.

Откинув теперь книзу colon transversum, мы получаем возможность рассмотреть сверху заложенный в листках брыжейки инфильтрат, просвечивающий через ее тонкие листки.

Продолжая инъекции через эти просвечивающие участки, мы нагнетаем раствор под нижний край как бы всплывающей в нем двенадцатиперстной кишки. Эти инъекции продвигают раствор в спланхниковую область и потому являются очень ответственными. Сюда нужно ввести, в зависимости от конституциональных особенностей больного, от 30 до 60 мл раствора.

Когда привратник и верхняя горизонтальная часть двенадцатиперстной кишки под влиянием предшествующих инъекций окажутся всплывшими в растворе, как бы поданными в рану, тогда, осторожно потягивая желудок влево, стараемся сделать еще несколько инъекций

по верхнему и нижнему краю двенадцатиперстной кишки, ответвляя основной инфильтрат по ходу ее немного в правую сторону (рис. 64). С этого момента антральная часть желудка и двенадцатиперстной кишки резко снижают свой тонус; окончательно же желудок становится доступным для исследования и вполне расслабляется только после дополнительной инъекции по левому краю малого сальника у cardiae.

Эта инъекция также должна быть отчетливой. Она образует собой отдельный новокаиновый инфильтрат, которому мы сообщаем ползучесть, передвигая его как можно выше. Обработанный так желудок к этому моменту буквально вываливается в рану. Изоляция и подготовка

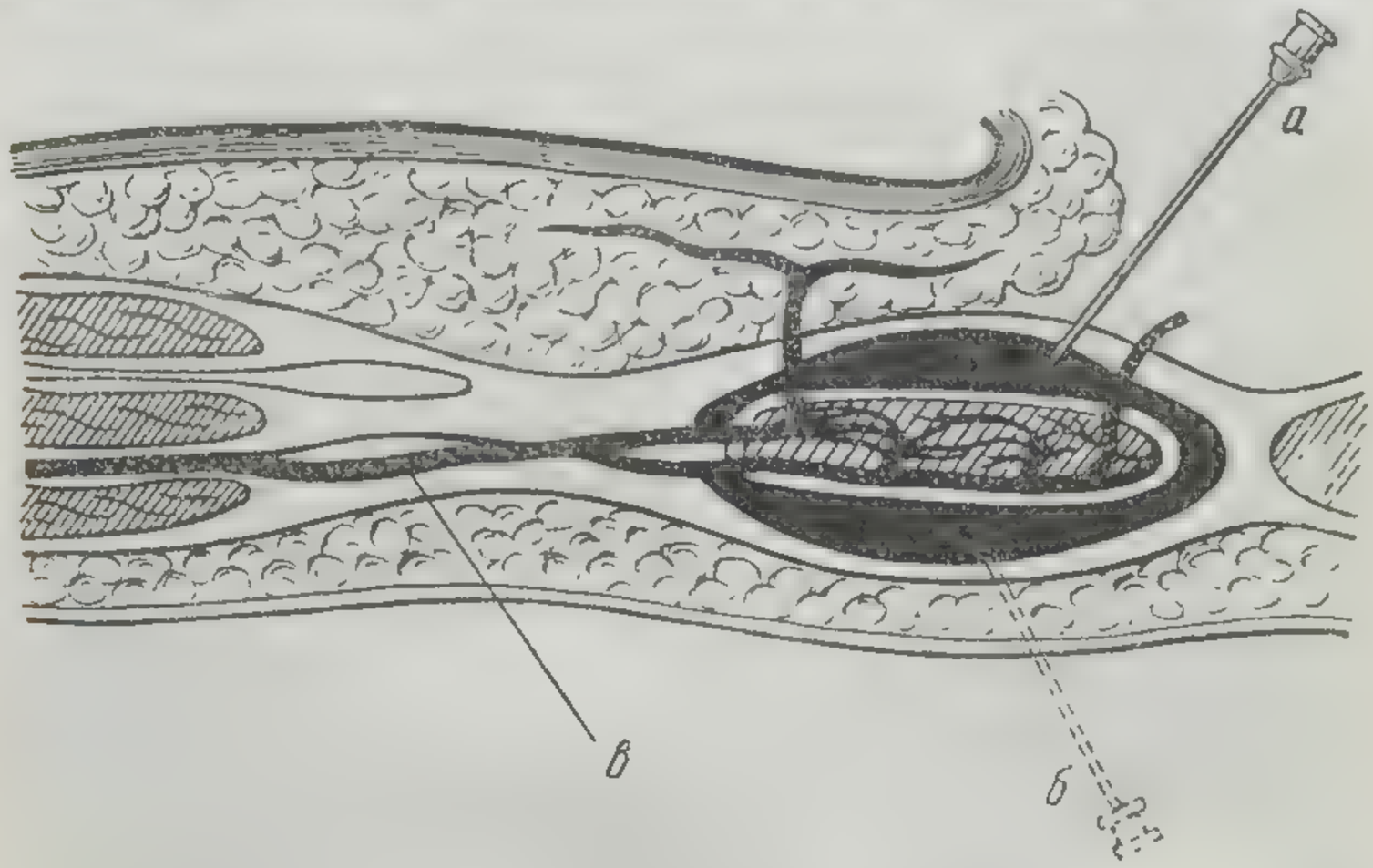

Рис. 62.

а — введение раствора через переднюю пластинку апоневроза; *б* — схема введения раствора во влагалище m. recti через заднюю пластинку при анестезии париетальной брюшины по вскрытии брюшной полости; *в* — межреберный нерв.

двенадцатиперстной кишки к резекции идут необычайно легко и просто: раствор, омывающий ее, как будто уже сам нежно и бескровно сделал предварительную ее препаровку, выявляя в то же время все ее сосуды для перевязки. После отделения от желудка lig. gastro-colici видна верхняя пластинка инфильтрированной брыжейки (coli transversi), а просвечивающий через нее инфильтрат позволяет подкрепить его дополнительными инъекциями раствора, который, пройдя над поджелудочной железой, движется дальше кверху в составе основного забрюшинного инфильтрата, предназначенного для блокирования спланхниковой области. Иногда к этому прибавляется последняя интраабдоминальная инъекция в plica gastro-pancreatica и plica gastro-lienalis (рис. 65).

Резекцию желудка можно теперь произвести в любой модификации. Пользуясь этим методом обезболивания до весны 1941 г., произвели 1383 резекции желудка, сводка которых представлена в приводимой ниже таблице. Желудочно-кишечных соустий за это время сделано 550.

Представленный мной здесь материал принадлежит мне и моим ближайшим ученикам[1]. Количественно он невелик, но интересен в том отношении, что дает сводку операций, какие производились в нашей

---

[1] С. М. Алексееву, И. В. Домрачеву, А. Н. Рыжих, Л. Б. Динерману, Н. Ф. Рупасову, П. С. Крестовникову.

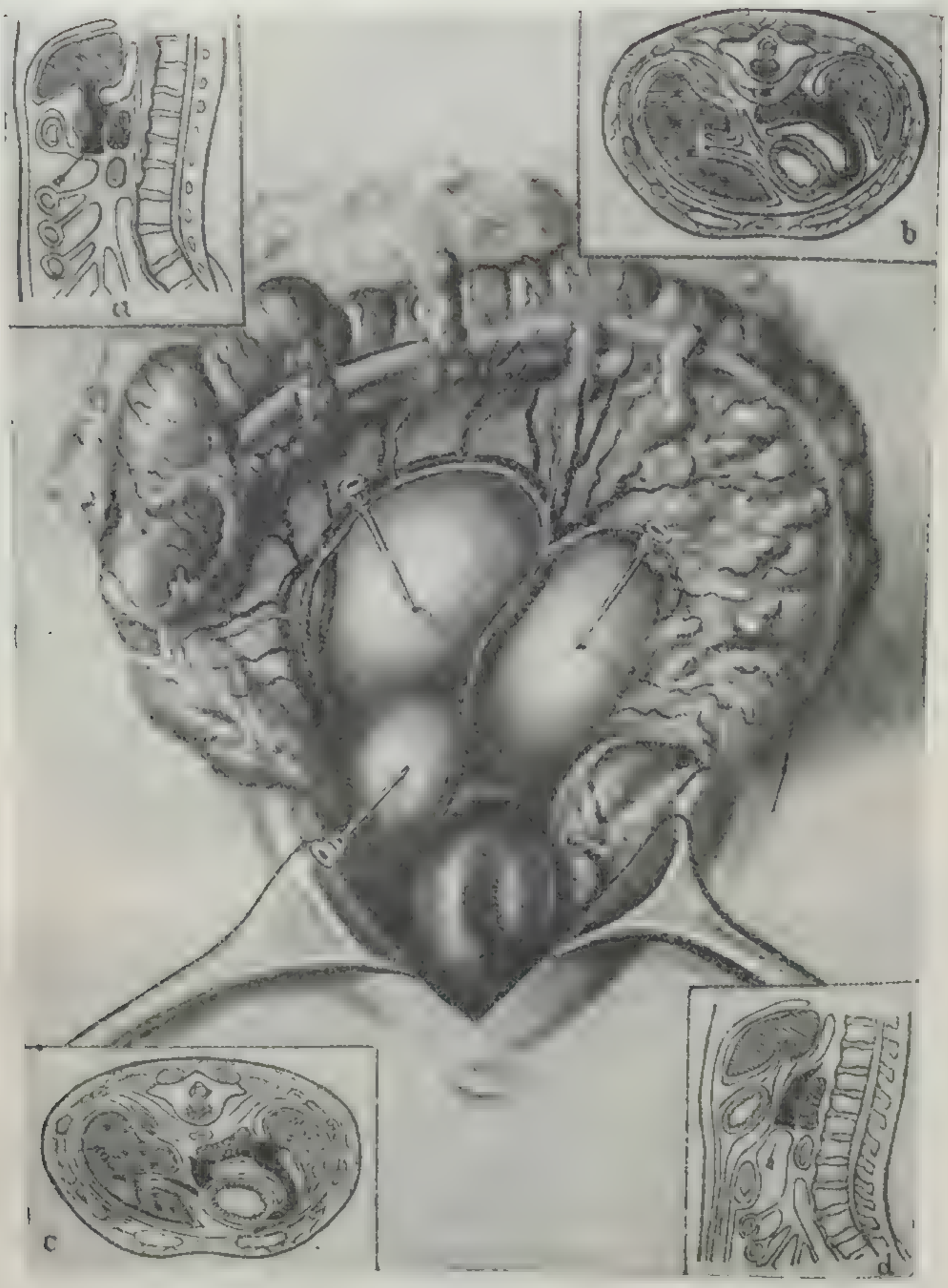

Рис. 63. Ползучий инфильтрат mesocoli.

a — схема расположения раствора, введенного в правую часть mesocoli; сагиттальный разрез несколько вправо от средней линии; *b* — схема расположения раствора, введенного в левую часть; поперечный разрез на уровне селезенки; *c* — схема расположения раствора, введенного по всему протяжению корня брыжейки поперечноободочной кишки, и особый инфильтрат lig. hepato-gastrici; поперечный разрез на уровне селезенки; *d* — схема расположения раствора, введенного в середине mesocoli. Сагиттальный разрез (анатомическое исследование путей продвижения раствора произведено А. А. Вишневским и Г. М. Новиковым).

клинике исключительно при одном методе обезболивания, причем ни в одном из приведенных случаев больному даже временно не был дан наркоз. А самое главное — это то, что никому из больных клиники не применяли при резекции желудка какого-либо иного метода анестезии.

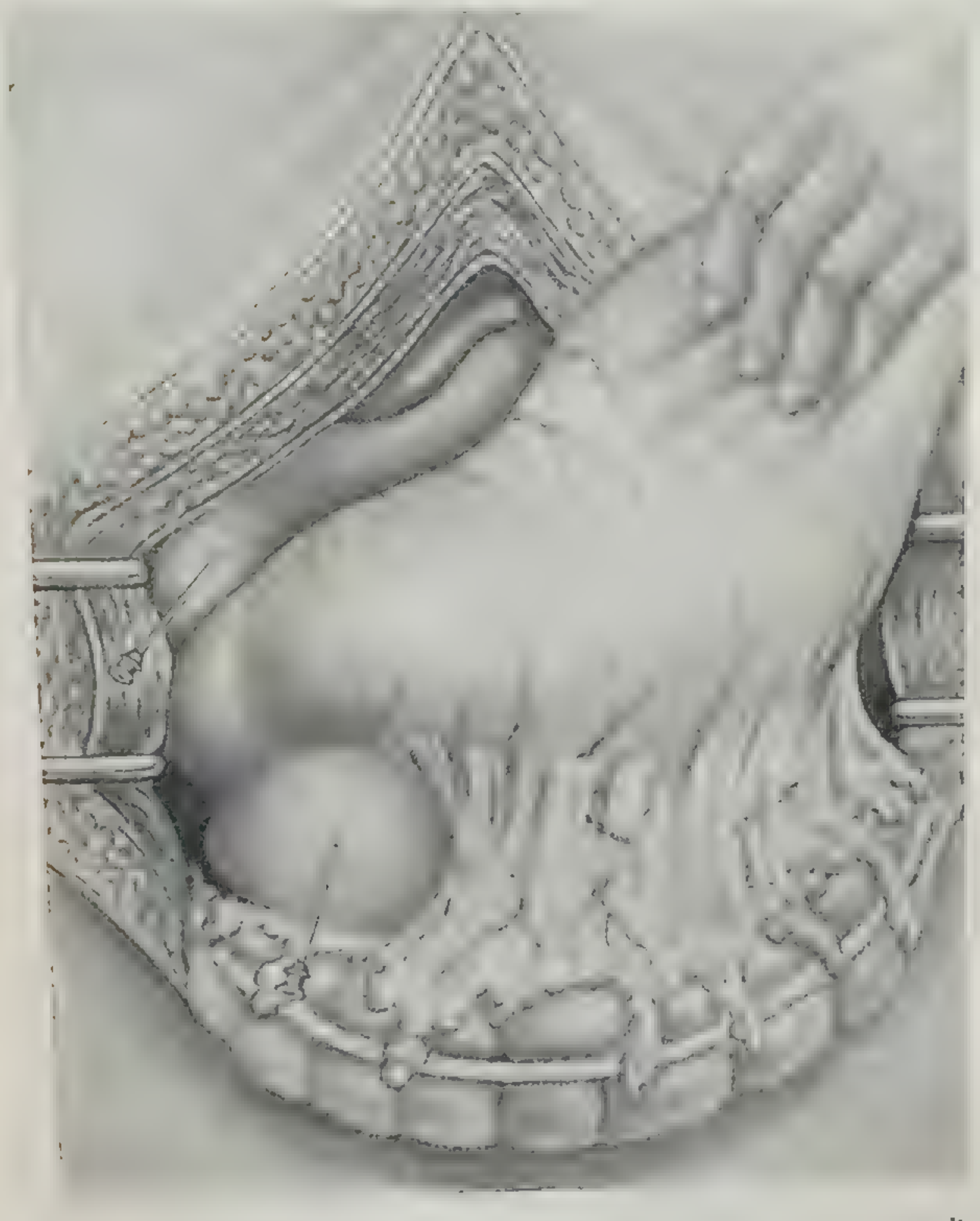

Рис. 64. Дальнейшее образование инфильтрата в листках mesocoli при откинутой книзу colon transversum. Инъекции в местах просвечивания инфильтрата и в lig. hepato-gastricum.

Теперь, если принять во внимание, что клиника наша не имеет специальной установки на хирургическое лечение заболеваний желудка, то приведенный в табл. 3 процент смертности после резекции желудка по поводу язвы и в особенности по поводу рака, вероятно, следует поставить в зависимости именно от применяемого нами метода обезболивания.

Указанные соображения дают нам полное основание предполагать, что описываемая методика анестезии при операции на желудке дает хирургу *наиболее широкий в отношении своих возможностей, простой,*

безопасный, сохраняющий силы больного и эффективный метод обезболивания.

В самом деле, во всех случаях встретившихся показаний к резекции желудка мы всегда могли успешно его применить; здесь были больные раком в крайней степени кахексии, с глубоким расстройством питания и состава крови (18—20% гемоглобина), которые заведомо должны быть подвергнуты продолжительной операции (degastroenterostomia), немало было больных с тяжелыми, распространенными сращениями в результате каллезных, пенетрирующих язв, при которых затруднительно проводить анестезию и т. д. Большие же статистики западных хирургов, применявших метод Брауна, говорят о встречающихся нередко трудностях применения этой методики и даже о прямых противопоказаниях к ней. Наш метод не требует специальной тренировки для данной области и для данной операции, как это требуют способы анестезии по Капису и Брауну.

Таблица 3

Операции на желудке

Диагноз	Количество больных	Операция	Число операций	Число смертельных исходов	Процент смертности	Возраст
Ulcus ventriculi . .	712	Бильрот I . . .	36	2	3	26—65 лет, большинство
» duodeni . .	117	» II	793	23		
» ventriculi . .	3	Gastrectomia totalis .	3	0		30—45 лет
» duodeni . .	9	Паллиативная резекция по Финстереру	9	3		
» ventriculi . . .	238	Гастроэнтеростомия	550	5	1	24—60 лет, большинство
» duodeni . .	312	Дегастроэнтеростомия	4	1		
» pepticum jejuni	43	Бильрот I	34	1	4,6	30—40 лет
Cancer ventriculi . .	466	» II	5	0		
» » . .	10	Бильрот I	20	3		
» cardiae . .	13	» II	446	43	10	35—65 лет, большинство
		Gastrectomia totalis .	10	5		
		» » . .	13	10		45—55 лет
Всего . . .	1923		1923	—	—	

Мы считаем наш метод наиболее безопасным по сравнению с другими методами, как бы это некоторым ни казалось парадоксальным. Это зависит от слабой концентрации действующего вещества, характера растворителя постепенного, обратного выведения раствора в течение всей операции. Здесь количество раствора, взятое для манипуляции, никогда не соответствует количеству фактически окончательно всасывающемуся. Поэтому-то мы никогда не видим у своих больных и тени тех явлений интоксикации, описание которых составляет неотъемлемую принадлежность того или другого изложения местной анестезии в любой немецкой книжке, причем не забывают указать и на обычный и чуть ли неизбежный новокаиновый шок. Вот почему я считаю совершенно напрасными «опасения» некоторых авторов в отношении моего метода (Финстерер[1] и др.), совершенно не понятого ими и не испытанного. Их пугает количество применяемого раствора.

В описании своих операций я привожу всегда максимальные цифры

[1] Zentralblatt f. Chirurgie, 1930, Nr. 23.

количеств раствора, но оговариваю их «конституцией больного». Еще раз повторяю, что эти цифры указывают только на количество раствора, необходимое для манипуляций, но оно совсем не соответствует количеству, которое остается и окончательно всасывается. Обычно количество раствора, необходимого для проведения операций на желудке,

Рис. 65. Инъекции раствора через верхнюю пластинку в plica gastro-pancreatica и plica gastro-lienale. Вскрытие bursa omentalis. Желудок откинут кверху.

равно 600—800 мл. И в этих операциях по крайней мере половина всего раствора выводится обратно, притом не только из стенок живота, но и из брюшной полости, ибо как только будет приступлено к препаровке двенадцатиперстной кишки, разрезу большого и малого сальника и т. д., имеющийся инфильтрат окажется вскрытым и не перестанет в течение всей операции «отдавать» раствор обратно в компрессы. В конце концов, для окончательного всасывания во время всей операции останется 300—400 мл 0,25% раствора, т. е. не более 1 г новокаина, но введенного не путем разовой дачи, а постепенно, в течение всей операции.

Прямой контакт вещества с нервом делает возможным устранить выжидание момента наступления анестезии. Тугой ползучий инфильтрат и использование апоневрозов, фасций и сращений как своеобразных футляров человеческого тела, позволяют всюду методически правильно подводить раствор к нерву, часто посылая его на порядочное расстояние от места вкола. И, наконец, возможность работы при смене ножа и шприца позволяет легко, на ходу выравнивать дефекты анестезии. Эти моменты и обеспечивают методу его гибкость и эффективность.

В представлении ряда хирургов инфильтрационная анестезия в той или иной ее форме имеет ту отрицательную сторону, что при ней приходится работать то ножом, то шприцем. Мы же думаем, что как раз это обстоятельство и является ее огромным и, быть может, решающим преимуществом, во-первых, потому, что построить для сложной операции анестезию по принципу проводниковой блокады, как это теперь уже ясно, удается далеко не всегда, а во-вторых, приступая к такой операции, в особенности в брюшной полости, никто никогда не знает, сколько времени она продлится. Возможное прекращение действия анестезии при затянувшейся операции создает иной раз безвыходное положение, заставляет хирурга подчинить операцию методу анестезии, а не наоборот.

Наша методика анестезии, которой свойственно как бы «распрепаровывать» трудные участки операционного поля (например, в случаях каллезных пенетрирующих язв и широких сращений), не раз помогала хирургам выходить из труднейших положений. Хотелось бы обратить особое внимание на совершенно исключительное значение нашей «гидравлической препаровки» при операции gastroenterostomiae. Припаянное к анастомозу окно брыжейки coli transversi вместе с подтянутыми к рубцу главными сосудами mesocoli доставляет немало хлопот при отделении соустья в обычных условиях.

Однако основной новокаиновый инфильтрат, заложенный в корне брыжейки поперечноободочной кишки и усиленный последующими типическими инъекциями, так обрабатывает все части двенадцатиперстной кишки, что манипуляции с четвертым ее коленом и освобождение анастомоза технически идут поразительно легко.

Приводимые ниже наблюдения наглядно характеризуют значение и особенности нашей методики при операциях резекции желудка.

Больная Н. М. В анамнезе последние 4 года анацидный катарр желудка, по поводу которого лечилась у терапевтов.

Ночью на 1/I 1932 г. во время дежурства внезапно почувствовала особенную тяжесть под ложечкой, резкую слабость и головокружение, к чему тотчас же присоединилась обильная рвота свежей кровью. Больная тут же ненадолго потеряла сознание. Через 2 часа кровавая рвота повторилась; появились тенезмы и дегтеобразный стул. Утром при явлениях повторных приступов обильной рвоты свежей кровью, общей слабости, резкого упадка сил больная поступила в хирургическую клинику. После льда, покоя, вливаний рингеровского раствора рвота стихла. В 3 часа дня кровавая рвота возобновилась. Общая слабость, упадок сил, резкая бледность, падение сердечной деятельности быстро нарастают; пульс почти исчез. Экстренная операция. Обычная анестезия по нашему методу. По вскрытии брюшной полости обнаружены выраженные рубцовые изменения малого сальника; желудок расширен, анемичен, вял; в кардиальном отделе малой кривизны язва.

Двенадцатиперстная кишка без изменений. Обширная резекция по Бильрот II. При опорожнении желудка из него выделилось большое количество свежей крови и сгустков. Уже к концу операции можно было заметить улучшение общего состояния больной, появление и выравнивание пульса.

Препарат желудка: выраженный перигастрит в кардиальном отделе на передней и задней стенках две язвы, проникающие в muscularis. Язва передней стенки имеет форму треугольника, вытянутого по оси желудка, с ровными, как бы срезанными краями. На дне этой язвы выступает открытый артериальный сосуд размером в 1 мм, содержащий в просвете свежий кровяной сгусток. Из этого сосуда и произошло

желудочное кровотечение. Язва задней стенки рубцующаяся; вокруг нее слизистая собрана в радиальные складки.

Послеоперационное течение гладкое. Никаких следов интоксикации при такой колоссальной слабости от кровопотери. Улучшение общего состояния прогрессировало с каждым днем.

Приведенное наблюдение дает оценку нашему методу обезболивания. Здесь к этому методу были предъявлены максимальные требования. В этом случае четко выступало свойство метода и применяемого нами анестезирующего раствора — щадить и сохранять силы, в особенности у ослабленных больных. Резекция желудка на высоте желудочного кровотечения имеет целью разом покончить и с угрожающим жизни больного профузным кровотечением, и с самой язвой. Наш метод обезболивания при такой операции у больных, находящихся «на грани жизни», является незаменимым.

Больной Л., 40 лет, поступил в клинику 20/XI 1931 г. с жалобами на боли слева от пупка и в подложечной области, обостряющиеся при движениях и после приема пищи, даже легкой. В анамнезе язва желудка с 1911 г. В 1915 г. в Ахтырской больнице — операция (гастроэнтероанастомоз), после которой больной чувствовал улучшение в течение 3 лет, но затем, в особенности в последнее время, симптомы язвенной болезни приобрели еще более тяжелый характер, чем до операции.

Рентгенологическое исследование. Желудок имеет форму песочных часов, перистальтика вялая; активная и пассивная подвижность желудка резко ограничена. Эвакуация желудка замедлена; прохождения контрастной смеси через анастомоз не видно; значительная задержка принятого бария.

5/XII 1931 г. операция. После предварительного пропитывания покровов анестезирующим раствором для образования кожного и подкожного инфильтратов произвели разрез по средней линии, обходя с обеих сторон рубец от бывшей операции. Затем сделаны обычные инъекции через влагалище прямых мышц живота и пропитывание средней линии. По вскрытии брюшной полости произведены добавочные инъекции раствора в краевые отделы раны для пропитывания париетальной брюшины. Осторожными пальцевыми тракциями проверено напряжение мышц живота. При ориентировочном осмотре брюшной полости бросается в глаза совершенно необычная картина. Левая половина coli transversi вместе с комком мозолисто перерожденного большого сальника спаяна с париетальной брюшиной левого подреберья. Анестезирующим раствором пропитан корень mesocoli transversi с левой стороны; тугой ползучий инфильтрат надлежащим образом расправил ее, после чего можно было заметить, что брыжейка поперечноободочной кишки в соустье не участвует. Одновременно выяснено, что конгломерат сращений, припаявшихся к передней брюшной стенке, составляли подтянутые сюда желудок и тонкая кишка, между которыми был наложен gastroenteroanastomosis antecolica anterior.

Далее образован ползучий инфильтрат в верхнем этаже брюшной полости после откидывания книзу coli transversi, а также произведены инъекции в места просвечивания инфильтрата под двенадцатиперстной кишкой. После мобилизации при его помощи этой области можно было ориентироваться в сращениях. Разрыхление последних к этому времени было подготовлено предшествовавшей обработкой раствором.

Диагноз на операционном столе: передний гастроэнтероанастомоз с соустьем Брауна и пептическая язва jejuni, пенетрировавшая в переднюю брюшную стенку.

По отделении комка сращений на задней поверхности передней брюшной стенки обнаружена кратерообразная язва диаметром в 3,5 см от пенетрации сюда пептической язвы, а на тощей кишке — отверстие диаметром в 2,5 см. Разъединение соустья, резекция отделенной петли jejuni с брауновским анастомозом, обширная резекция желудка по Бильрот II. Послеоперационное течение гладкое. Выписан без болей, в отличном состоянии.

РЕЗЕКЦИЯ КИШОК

В этом разделе брюшной хирургии местная анестезия в свое время многократно подвергалась испытанию. Как уже было указано в главе об историческом развитии местной анестезии в брюшной полости, Финстерер в 1912 г. предложил так называемую брыжеечную анестезию, так как к этому времени выяснилось, что в брюшной полости оперировать без интраабдоминальной анестезии при анестезии только стенок живота невозможно. Вслед за этим, вероятно, произвели немало

операций на тонких и толстых кишках, пользуясь этим новым методом местной анестезии. Тут же было установлено, что брыжеечная анестезия в том виде, как ее предложил Финстерер, пригодна лишь в тех случаях, когда приходится манипулировать на отделе кишок, имеющем длинную брыжейку. Оперировать же с петлями кишок, имеющими короткую брыжейку, невозможно, ибо при этом подвергается растяжению брюшина, покрывающая заднюю стенку живота, а в таком случае она, оставаясь не обработанной раствором, сохраняет свою чувствительность.

Тем временем, как было указано, Фарр предложил способ сделать доступной воздействию новокаина и брюшину задней стенки живота.

Однако техника Фарра, известная более 10 лет, не получила распространения ни на родине автора, ни в других странах. Свое мнение о ней я уже высказывал.

Таким образом, из приведенного здесь ясно, что техника местного обезболивания при любой операции на кишках (безразлично — на толстых или тонких) будет очень легка, если по сути дела после вскрытия живота придется манипулировать с подвижной петлей кишки, т. е. с петлей, имеющей длинную брыжейку. В этих случаях, независимо от патологического процесса, достаточно впрыснуть в основание брыжейки вытянутой петли небольшое количество обезболивающего раствора, и операция пройдет совершенно безболезненно. Так будет, например, при ущемленной грыже, когда после рассечения ущемляющего кольца мы получим возможность осторожно вытянуть наружу соседние с ущемленным отделом кишки до здорового участка, пользуясь имеющейся здесь длинной брыжейкой. Так будет и в случае новообразования кишки, находящегося на подвижной петле толстой или тонкой кишки; так будет при некоторых язвенных процессах, опять-таки расположенных в подвижной части кишечника и т. д. В этих случаях любой хирург сумеет произвести резекцию кишок, иногда очень обширную, совершенно просто и легко. Затруднения наступают с того момента, когда интересующий нас отдел кишок по той или иной причине мало подвижен — вследствие ли короткой брыжейки (явления, нормального для этого отдела кишок) или в силу наличия здесь того или другого патологического процесса, сделавшего этот отдел мало подвижным, фиксированным где-либо в брюшной полости. С этого момента наступают настоящие затруднения для всех, включая и самых опытных и привычных к местной анестезии хирургов; здесь все дают общий наркоз; здесь для всех, кроме Фарра, местная интраабдоминальная анестезия является совершенно нереальным фактом из-за возникновения затруднений, как это указано выше, при описанной широкой обработке задней боковой париетальной брюшины. В этом тупике ползучий новокаиновый инфильтрат с особой силой вступает в свои права и открывает новый путь к дальнейшему развитию методов интраабдоминальной анестезии. Особенности предложенной нами методики побуждают вначале дать описание местного обезболивания при операциях на различных отделах толстых кишок и уже после этого сказать кое-что о тонких.

Резекция слепой и восходящей толстой кишки

После обычного обезболивания для производства срединного или правого параректального разреза париетальную брюшину пропитывают на широком пространстве, пользуясь длинной иглой 10-граммового шприца. Главное внимание обращают на правую сторону брюшины передней стенки живота. Поднимая края брюшной раны сильными пальцевыми тракциями, мы убеждаемся в том, что стенка живота стала

мягкой; тогда мы извлекаем в рану поперечноободочную кишку и закладываем первый инфильтрат в ее брыжейку.

В этот момент мы совершенно не касаемся того, что составляет главный предмет нашего вмешательства, мы не трогаем ни слепой, ни восходящей кишки, ибо мы готовим их обезболивание со стороны соседних областей и органов.

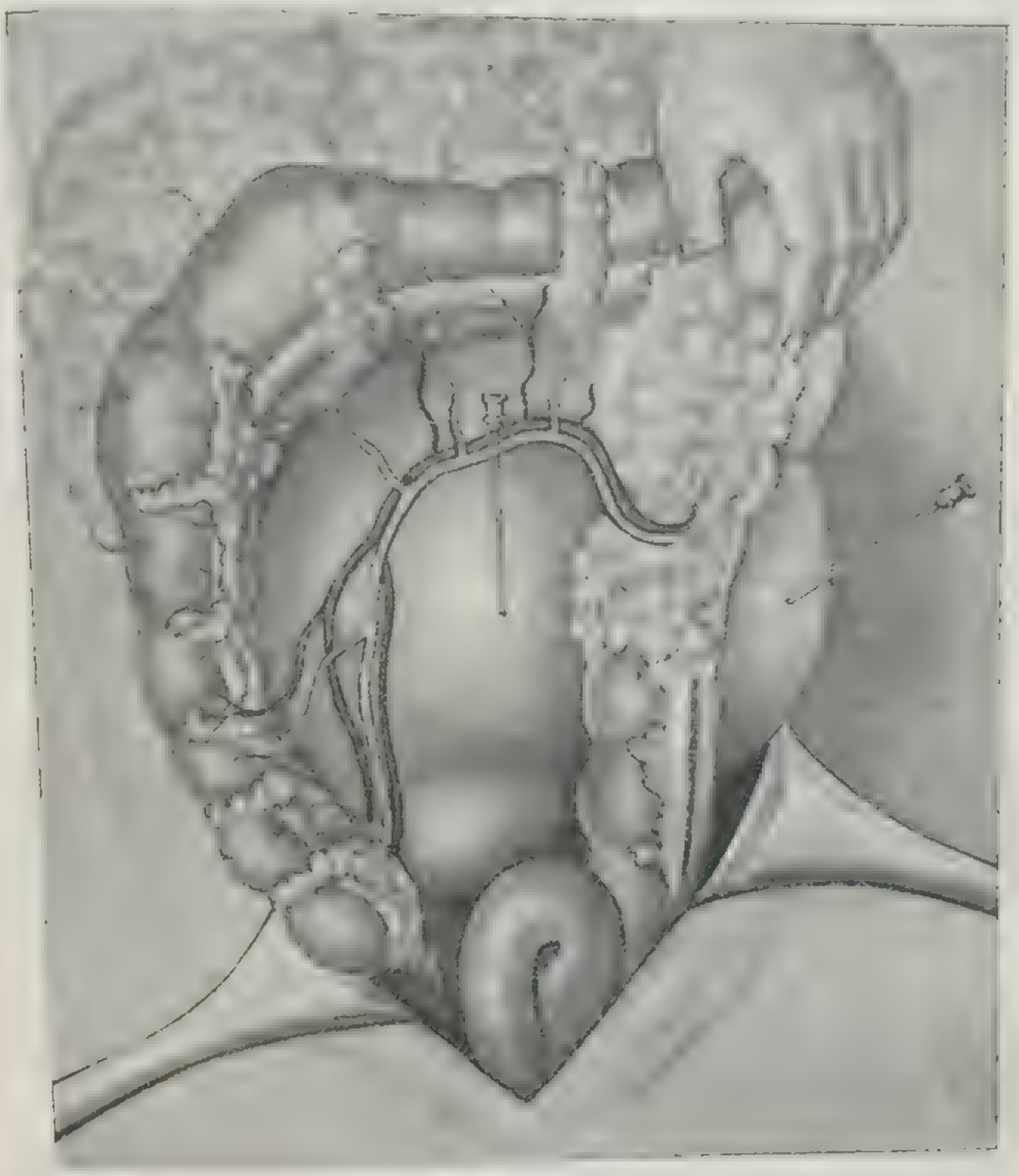

Рис. 66. Ползучий инфильтрат mesocoli отвствляется по направлению к fl. lienalis, просвечивая с наружной ее стороны. Добавочными инъекциями снаружи создаются наилучшие условия экспозиции новообразования.

С образованным только что инфильтратом мы движемся к корню mesocoli, стараясь пропитать его надлежащим образом. Далее этот основной инфильтрат брыжейки coli transversi мы несколько передвигаем книзу *под брюшиной по задней стенке живота* в сторону корня брыжейки тонкой кишки, чтобы тщательно пропитать ее. Это необходимо для того, чтобы удерживать тонкие кишки на месте, а затем и смещать их по возможности вновь. Теперь от основного инфильтрата

брыжейки coli transversi мы отводим «язык» ползучего инфильтрата вправо и вниз по направлению к илеоцекальной области, стараясь заложить его в листках брыжейки толстой кишки или просто за брюшиной. Это легко сделать, если постепенно и осторожно вытягивать fl. hepatica и дальше colon ascendens, продолжая инъекцию в их брыжейку, как бы коротка она ни была. Ползучий инфильтрат, залегая между листками брыжейки, расслаивает их, расходится за брюшиной и все время подает кишку в рану. В этот момент его можно видеть и с наружной стороны кишки, чем и надо воспользоваться для добавочных инъекций раствора, чтобы получить еще более совершенную ее экспозицию и анестезию. Если на пути попадется отдел кишки, занятый новообразованием, значительно сморщивающим кишку и листки ее брыжейки, наш инфильтрат в силу присущих ему свойств «гидравлической препаровки» тканей растянет сращение кишки и опухоли и вытолкнет последнюю в рану. В конечном счете весь этот отдел кишки становится доступным для оперативных манипуляций так, как это невозможно было бы сделать никаким иным способом (рис. 66).

Полученная с помощью «гидравлической препаровки» экспозиция опухоли настолько рельефна, что всякий, кто хотя раз в этом убедится, не пожелает в дальнейшем обходиться без нее в аналогичных случаях.

Действуя так, мы доходим до илеоцекальной области, где основательно пропитываем забрюшинную клетчатку. В дальнейшем приступаем к изоляции кишки, начиная сверху (в отделе colon transversum), перевязываем сосуды, надсекаем брюшину в местах перехода ее на кишку и т. д. Таким образом, рассечение кишки производится после ее полной изоляции. Закрытие дефекта брюшины откладывается до конца операции.

Еще проще пойдет анестезия, а в известной степени и сама операция (строже потребуется только асептика), если мы пересечем colon transversum вскоре после образования центрального основного инфильтрата ее брыжейки, а затем, отжав и обернув надежно открытый конец иссекаемого отрезка, будем анестезировать сверху вниз. Закладывая сверху вниз по ходу толстой кишки массивные ползучие инфильтраты, перевязывая шаг за шагом сосуды и постепенно выделяя отрезок кишки, мы все больше и больше тут же перитонизируем дефект брюшины. В дальнейшем мы подойдем, в конце концов, к илеоцекальной области с совершенно подвижным отрезком кишки и, отделив на желаемом месте ileum, приступим к соединению дистального отрезка coloni transversi с тонкой кишкой.

Описанная мной методика иссечения coeci и coloni ascendentis несколько отличается от общепринятых описаний тем, что выделение толстой кишки идет не снизу, а сверху. Разумеется, это описание нисколько не должно стеснять того, кто привык или хочет выделить кишку снизу вверх.

Наибольшее число показаний к этой операции дают патологические процессы в coecum и fl. hepatica coloni, а потому большинство хирургов, стремясь скорее удалить пораженный орган, тут же устремляются к нему. Я лично не поклонник этого вида техники при операции в брюшной полости, тем более при операции, производимой с местным обезболиванием. А потому я и рекомендую после общей ориентировки уже по вскрытии брюшной полости, произведя оценку случая в целом, делать вначале основательную подготовку к «наступлению», а самую атаку больного органа отложить до окончания этой подготовки. В моей технической установке это одно из главных условий планомерности операции и успешности анестезии.

С помощью такой анестезии мной произведены резекции толстых кишок в правой половине живота по самым разнообразным показаниям: новообразования coloni (fl. hepaticae), заворот слепой кишки, туберкулез ее, резекция восходящего отдела кишки по поводу ее расширения и связанных с этим запоров, резекция coeci и coli ascendentis по поводу запущенного воспалительного неспецифического процесса (осложнение гнойного аппендицита и воспаление желчного пузыря) и т. д. Во всех этих случаях описанный мной способ анестезии позволял мне, никогда не прибегая к наркозу, справляться со всеми затруднениями, какие могут быть связаны с перечисленными патологическими процессами.

Резекция нисходящей толстой кишки

Для левой стороны живота, для нисходящего отдела толстых кишок система анестезии в общем остается совершенно той же, поскольку дело касается отделов кишки, имеющих короткую брыжейку. Сигмовидная кишка, как имеющая длинную брыжейку, часто не нуждается для операций на ней в выполнении всей системы анестезии, которая здесь рекомендуется для толстых кишок вообще. Но об этом после.

Итак, если нам необходимо произвести ту или иную операцию на нисходящем отделе толстой кишки, то наибольшие затруднения встретим мы в области fl. lienalis; здесь толстая кишка обладает наименьшей подвижностью, здесь ее труднее всего вывести в поле операции. Однако с помощью нашей методики анестезии мы не только легко обезболиваем и этот отдел толстой кишки, но и облегчаем себе выполнение самой операции, получая в ходе анестезии отличную экспозицию подлежащего удалению органа.

Здесь мы также начинаем интраабдоминальную анестезию с образования центрального, начального, отправного инфильтрата в корне брыжейки coli transversi и, спустившись с ним несколько книзу, пропитываем верхний отдел брыжейки тонкой кишки, заходя несколько на ее левую сторону. После этого ведем ответвление главного инфильтрата mesocoli влево, сначала держась левого края корня последней, а потом стараясь забрюшинными инъекциями продвинуть раствор в листки короткой брыжейки fl. lienalis и вытолкнуть им кишку кпереди, иногда быть может, вместе с имеющимся здесь новообразованием (см. рис. 53). Этим в сущности исчерпываются трудности анестезии нисходящего отдела толстой кишки, так как после получения основательной экспозиции fl. lienalis посредством нашей гидравлической препаровки нетрудно продолжить ползучий инфильтрат книзу за брюшиной по ходу толстой кишки до подвижного колена сигмовидной кишки, ибо расстояние здесь очень невелико. С анестезией сигмовидной кишки мы встречаемся или как с конечным этапом обезболивания нисходящего отдела толстых кишок, или совершенно самостоятельно, когда необходимо произвести ту или иную операцию только на ней. Во всех случаях обезболивание сигмовидной кишки не представляет никакого труда благодаря ее длинной брыжейке. Вот почему здесь всегда оказывается достаточной обычно проводимая брыжеечная анестезия, т. е. здесь достаточно осторожно расправить брыжейку и впрыснуть в ее бессосудистое место, ближе к корню, 30—40 мл раствора, чтобы дальше можно было делать все, что угодно, однако без потягивания нижнего, мало подвижного отдела сигмовидной кишки. Если предполагается, что наши манипуляции будут захватывать и этот отдел, то нужно направить инфильтрат корня брыжейки ниже к promontorium и сделать его не только брыжеечным, но и забрюшинным, т. е. продвинуть его на соседнюю париетальную

брюшину. Это нужно опять-таки для того, чтобы получить и обезболивание и некоторую мобилизацию мало подвижного (нижнего) отдела кишки. Тугая инфильтрация неподвижного отдела брыжейки сигмовидной кишки у promontorium неизбежно ведет к образованию забрюшинных инфильтратов по linea innominata той и другой стороны.

Это особенно важно при анестезии тазовых органов в гинекологии.

Если производят резекцию сигмовидной кишки по поводу ее завор ота, то в огромном большинстве случаев анестезии почти не требуется, кроме основательного обезболивания покровов живота и париетальной брюшины, так как здесь странгуляционная бороздка брыжейки сама по себе блокирует периферическую иннервацию, и все манипуляции на кишках обычно идут совершенно безболезненно. В противном случае, конечно, необходимо и здесь провести систематическое пропитывание указанных выше участков брыжейки сигмовидной кишки и соседней брюшины, применяя те же приемы, какими пользуются и в других случаях.

Резекция всех толстых кишок

После описания методики местной анестезии при удалении отдельных частей толстых кишок станет, вероятно, легко понятной и методика, применяемая нами для удаления всех толстых кишок.

Если описание частичного удаления толстых кишок с интраабдоминальной методикой обезболивания и встречается кое у кого из больших мастеров местной анестезии, сопровождаясь всегда оговоркой о необходимости наличия длинной брыжейки, то описаний операции полного удаления толстых кишок с интраабдоминальным методом местной анестезии нам никогда не приходилось встречать. Вот почему мы с большим интересом испробовали ее в представившихся нам случаях, где была показана эта операция.

Вскрыв брюшную полость большим срединным разрезом, мы извлекаем в рану colon transversum и пропитываем брыжейку ее снизу обезболивающим раствором. Полученный инфильтрат продвигается книзу под брюшиной по задней стенке живота по направлению к корню брыжейки тонкой кишки, чтобы пропитать брыжейку. Теперь, в зависимости от того, как будет решено вести дальше операцию — при эвентрации тонких кишок или без этого, — дальнейшее наше поведение будет различным. Если мы решили оставить тонкие кишки в брюшной полости, то анестезия всей операции будет слагаться из двух описанных уже моментов обезболивания правой и левой половины толстых кишок. Если же решено кишки эвентрировать, то следует укутать их влажными теплыми салфетками, пропитанными рингеровским раствором, что при систематической обработке брыжейки больные прекрасно переносят. По мере пропитывания брыжейки тонкие кишки выводят наружу из полости живота петлю за петлей, всегда вспавшемся состоянии, до полной их эвентрации. Теперь, откинув весь тонкий кишечник в левую сторону, получают доступ к слепой кишке и colon ascendens. Без труда расширяют края инфильтрата брыжейки тонких кишок вправо и пропитывают брыжейку и забрюшинную клетчатку вдоль colon ascendens. Надрезав брюшину, выделяют начальный отдел colon ascendens. Тут же перитонизируют образовавшийся дефект брюшины. Поднявшись вверх, выделяют colon transversum, брыжейка которой уже вначале была обезболена. Перед тем как перейти к fl. lienalis, colon descendens и сигмовидной кишке, тонкий кишечник перекладывают в салфетках на правую сторону и в том же порядке, как и на правой стороне, ведут обезболивание нисходящего отдела толстых кишок до конца сигмовид-

ной кишки. Тонкие кишки все время остаются в совершенно спавшемся состоянии. Анастомоз ilei с нижним концом сигмовидной кишки мы накладываем конец в бок.

Оперированные нами больные, за исключением одного с тягчайшим сепсисом вследствие язвенного колита, поразительно легко перенесли операцию, и в послеоперационном периоде никаких осложнений у них не было, кроме продолжавшегося в течение некоторого времени неизбежного после такой операции «физиологического» поноса. Показаниями к удалению толстых кишок у наших больных являлись: множественные сужения с неустранимыми хроническими запорами, запущенный язвенный колит и инвагинация ileo-colica.

Обращаем внимание на то, что описанный нами способ анестезии дал возможность в двух случаях произвести удаление толстых кишок в условиях длительной эвентрации всего тонкого кишечника без малейших осложнений как в течение операции, так и в последующем. Отсюда не следует, что всякую операцию удаления толстых кишок нужно производить при обязательной эвентрации тонких, но приведенное выше описание показывает, как должен поступать хирург, если он встретится с необходимостью произвести такую эвентрацию под местной анестезией.

Описание это, мне кажется, указывает достаточно ясно на диапазон применения разработанного нами метода анестезии.

На эту операцию в двух случаях пришлось израсходовать по 1800 мл раствора, но опять-таки в условиях такой техники, когда вслед за впрыскиванием и образованием инфильтрата по ходу брыжеек тут же следовал разрез и обратное вытекание раствора, так что окончательно всосалось, вероятно, менее трети израсходованного количества.

В следующих случаях потребовалось меньшее количество раствора (1000—1200 мл). Мне хотелось бы остановиться на предложении иссекать в некоторых случаях восходящий и нисходящий отделы coli через боковой пояснично-вентральный разрез — тот разрез, которым мы пользуемся для операции на забрюшинных органах. К этой мысли я пришел после одной успешно произведенной мной операции удаления злокачественной опухоли нисходящего отдела толстой кишки через обычный почечный разрез. Я был вынужден так поступить вследствие диагностических затруднений, встретившихся мне в данном случае.

Больная Н., молодая женщина, имела хорошо подвижную опухоль левого подреберья. При цистоскопическом исследовании из левой почки неизменно выделялась кровь.

После урологических исследований поставлен предположительный диагноз — neoplasma renis. Перед операцией было решено, если опухоль окажется исходящей из кишок, удалить ее из этого же разреза, вскрыв брюшину. Оказалось, что после обычной нашей анестезии почки операция на толстой кишке по вскрытии брюшины прошла совершенно гладко.

В дальнейшем, разрабатывая методику анестезии для сочетанных операций на нескольких органах в правой и левой половине живота, мы еще больше убедились в том, что моя методика местной анестезии делает такие операции исключительно легкими. Для них требуется только несколько увеличить разрез книзу, т. е. требуется такой разрез, какой необходим для обнажения не только почки, но и нижних отделов мочеточника. Сама же техника анестезии остается почти без изменений, так как специального внимания требует лишь нижний конец раны, в пределах которого должна быть широко обработана париетальная брюшина, что обеспечивает безболезненное растяжение раны крючками. Подойдя к забрюшинному пространству так, как это описано нами при операциях на почках, и дальше вскрыв брюшину, мы получаем возможность мобилизовать толстые кишки посредством гидравлической

препаровки, обрабатывая их раствором как со стороны брюшины, так и из забрюшинного пространства. Это придает совершенно особый вид нашей операции в отношении анестезии и технических особенностей.

Больной 54 лет поступил в клинику 3/VI 1932 г. с жалобами на прогрессирующую общую слабость и резкое исхудание за последние 1½ года. Аппетит всегда хороший. Отмечает постоянное урчание в животе и жидкий стул от 2 до 3 раз в сутки. Крови в кале никогда не было и нет. Впервые обратился за врачебной помощью потому, что хотел объяснить себе непонятное систематическое исхудание, несмотря на хороший аппетит и питание. «Не в коня корм» — определял сам больной. Терапевты лечили его от малярии. Имелись жалобы на одышку, иногда бывал кашель. В прошлом болел малярией и гонореей. Женат; имеет двоих здоровых детей. Алкоголем не злоупотребляет, курит. Со стороны наследственности ничего особенного.

Объективно. Высокого роста, правильного телосложения, подкожный жировой слой развит слабо. Слизистые оболочки бледноваты. Нерезко выраженный склероз сосудов. Живот мягкий, не вздут. При положении больного на спине ничего особенного прощупать не удается. При положении на правом боку на высоте очень глубокого вдоха кончики пальцев натыкаются на твердый край какого-то образования в глубине левого подреберья. Особой болезненности при надавливании на это образование нет; полная несмещаемость. При пальпации живота урчание. Изменений со стороны прочих органов не имеется.

При исследовании крови никаких отклонений от нормы не отмечается, за исключением несколько повышенного моноцитоза. Желудочный сок — ахилия.

Рентгенологическое исследование. Наполнение кишок контрастной массой per rectum: colon transversum сильно растянута, особенно в левой половине. Fl. lienalis стоит очень высоко. Непосредственно ниже селезеночного угла colon descendens резко сужена в виде муфты. На расстоянии ширины ладони от первого сужения расположено второе сужение несколько меньших размеров.

Клинический диагноз: cr coloni (fl. lienalis).

8/VI 1932 г. операция. Местная интраабдоминальная анестезия по нашему методу. Косой разрез слева под ребрами. При осмотре брюшной полости в глубине левого подреберья обнаружена громадная, прочно фиксированная под ребрами опухоль. Попытки обойти ее с верхне-боковой стороны и сместить вниз оказались безрезультатными. Величина опухоли — приблизительно 1½ кулака взрослого мужчины. При обычной оценке после указанного обследования новообразование должно было быть признано неоперабильным. Наша методика анестезии, однако, позволила попытаться его удалить. Типичная анестезия, начиная с mesocolon. Ползучий инфильтрат под значительным давлением продвигается по направлению к fl. lienalis и colon descendens с таким расчетом, чтобы раствор, обойдя неподвижную опухоль снутри и снизу, показался с наружной стороны нисходящей толстой кишки. Здесь место просвечивания раствора используется как исходный пункт, откуда путем добавочных инъекций новокаиновый инфильтрат продвигается книзу и кверху. К известному моменту такой обработки (гидравлическая препаровка) опухоль вдруг выдвигается из-под края ребер и становится настолько подвижной, что вопрос об ее операбильности решается сам собой. Раствор разрыхлил сморщенные отделы брыжейки, растянув имевшиеся сращения, и подал опухоль в брюшную рану (см. рис. 66). В дальнейшем мобилизация подлежащего удалению участка кишки производилась обычным образом. Резекция половины coli transversi и всей нисходящей толстой кишки. Соединение кишок конец в конец. Трехэтажный шов. Рана зашита наглухо. В послеоперационном течении в первое время незначительный понос, уступивший медикаментозному лечению. Позже в нижнем углу раны — нагноение в трех швах. Выписан в хорошем состоянии.

Микроскопическое исследование препарата: аденокарцинома.

Больной М. А., 20 лет, холост, доставлен в клинику 7/VI 1932 г. в тяжелом состоянии с жалобами на очень резкие боли в животе и кроваво-слизистый понос. Боли, имевшие за последние 2 недели постоянный режущий характер, временами сменяются такими схватками в животе, что больной начинает кричать и кататься по кровати. Заболел 26 дней назад внезапно, среди полного здоровья. Был вместе с товарищами на пашне, далеко от своей деревни. Целый день ничего не ел, а вечером плотно поужинал и лег спать в поле. Ночью проснулся от «адской рези» в животе. Боли были так сильны, что больной «кубарем» катался по полю и кричал часа три. Затем почувствовал резкий упадок сил, и тут же в поле появился кровавый понос. Боли как будто несколько утихли, и товарищам удалось, уложив больного на телегу, доставить его домой. Дома пролежал 7 дней. Постоянные режущие боли чередовались с острыми приступами, особенно после приема пищи. Кроваво-слизистый стул был ежедневно от 6 до 8 раз. Участковый врач лечил «от поноса». Силы больного слабели с каждым днем. Пришлось ехать в районную больницу, в которой пролежал 2 недели без значительного улучшения. За это время крови в кале не стало, понос стал реже (2—3 раза),

но попрежнему были мучительные тенезмы. Боли в животе не так сильны, как вначале. Стал с трудом вставать с постели. Из больницы направлен в Казань и положен в нашу клинику. Ни в самом начале заболевания, ни в последующие дни рвоты не было. Не было также и явлений кишечной непроходимости, если не считать заявления больного о том, что иногда было урчание в животе, но газы всегда отходили. Жалуется на частую изжогу. Раньше никогда никаких болей в животе не было.

Объективно. Среднего роста, правильного телосложения. Бледен и истощен. Страдальческое выражение лица с заостренными чертами. Вял, все время лежит неподвижно. Язык обложен. Пульс 90 ударов в минуту, удовлетворительного наполнения. По вечерам температура 38°. Живот не вздут. Слева от пупка прощупывается опухоль, сдвинутая в сторону левой подвздошной ямки. Опухоль с кулак взрослого человека, продолговатой формы, гладкая, резко болезненная и очень мало подвижная. Состояние больного настолько тяжелое, что от рентгеноскопии желудочно-кишечного тракта пришлось отказаться.

Диагноз: invaginatio intestini.

11/VI 1932 г. операция. Параректальный разрез слева. После соответствующей анестезии париетальной брюшины и корня брыжейки тонких кишок последние частично эвентрированы. Конец подвздошной кишки и вся правая половина толстой кишки (от coecum до середины colon transversum) внедрились в левый отрезок coloni transversi и coloni descendentis. Весь толстый кишечник представляет собой громадный, резко гиперемированный, покрытый кровоподтеками и отечный цилиндр, тянущийся сверху вниз и влево. Видимая часть брыжейки подвздошной кишки отечна, с множественными кровоподтеками и затромбированными венами. То же самое, но в менее резкой форме, имеется и в верхних частях мезосигмы. Печеночный угол толстой кишки и начало инвагината плотно припаяны к брюшной стенке мощными воспалительными тяжами и рубцами, так что мобилизовать эту часть кишечника удается с трудом. В силу указанных вторичных воспалительных явлений о дезинвагинации не может быть и речи. Произведена резекция конечной части подвздошной кишки и всего толстого кишечника. Проходимость восстановлена путем сшивания ilei с нижним отделом сигмовидной кишки по типу конец в бок. Трехэтажный шов. Рана зашита наглухо. Послеоперационное течение гладкое, если не считать вполне понятного «физиологического» поноса в течение первых дней после операции. Начиная с 5-го дня стул стал нормальным. Больной быстро стал поправляться. Выписан через 4 недели после операции в хорошем состоянии.

Резекционный препарат (макроскопически): первая (наружная) стенка цилиндра-инвагината сильно истончена и растянута. Под ней большое скопление гноя и слизи. Внедрившаяся часть кишки совершенно черного цвета, гангренозная Разрезав вторую стенку, видим распластанный червеобразный отросток без всяких следов воспаления. Стенки цилиндра припаяны друг к другу вследствие воспалительных изменений.

Таблица 4

Операции на толстых кишках

Диагноз	Общее количество случаев	Операция							Умерло	Летальность (в %)
		рассечение спаек и сращений	энтероанастомоз и выключение	аппендикостомия	частичная одномоментная резекция	частичная многомоментная резекция	тотальная резекция (одномоментная)	детorзия		
Врожденное высокое стояние	7	7	—	—	—	—	—	—	—	—
Fl. lienalis	2	—	—	—	2	—	—	—	—	—
Megacolon . . .	18	9	2	—	5	—	2	—	—	—
Хронический запор	54	—	—	—	49	5	—	—	5	9
Рак	11	—	—	—	11	—	—	—	—	—
Туберкулезная опухоль	4	—	—	—	4	—	—	—	—	—
Pseudotumor . . .	2	—	—	—	2	—	—	—	—	—
Sarcoma	27	—	—	—	27	—	—	—	3	11
Каловые свищи	6	—	—	3	—	—	3	—	2	—
Язвенный колит	150	—	—	—	114	4	2	30	14	9
Острая непроходимость . . .										
Всего . .	281	16	2	3	214	9	7	30	24	9,8

Оперативное лечение хирургических заболеваний толстых кишок наша клиника проводит на основе следующих положений: 1) одномоментная резекция как метод выбора; 2) максимальное сужение показаний к производству паллиативных операций (энтероанастомозы и выключения); 3) обязательное оперирование под местной анестезией.

Наблюдение клиники охватывают 281 операцию на толстых кишках. Они систематизированы в табл. 4.

Из табл. 4 видно, что всего нами оперировано по поводу хронических запоров 18 больных; из них ни один не умер. По поводу острой непроходимости кишок произведено 150 операций, давших 9% смертности.

Резекция тонких кишок

Как уже было указано выше, резекция тонких кишок в участках петель, имеющих длинную брыжейку, не представляет никакого затруднения для выполнения ее под местной анестезией (ущемление кишок при грыжах, язвы кишок, некоторые виды опухолей, volvulus и т. д.). В этих случаях для совершенно безболезненного выполнения операции достаточно обычным образом инфильтрировать основание брыжейки резецируемой петли. Но те же тонкие кишки могут представить для резекции их под местным обезболиванием и серьезные затруднения. Это наблюдается в тех их отделах (в начале и конце тонкого кишечника), где они имеют короткую брыжейку, в некоторых случаях их инвагинации и внутреннего ущемления, когда подлежащий резекции отдел оказывается мало подвижным, а также при сморщивании брыжейки тем или иным патологическим процессом.

В этих случаях по вскрытии живота требуется систематически проводить интраабдоминальную анестезию по нашему способу. *Анестезию всегда нужно начинать с образования основного массивного инфильтрата по нижней поверхности корня брыжейки поперечноободочной кишки и дальше ответвлять его в ту или иную сторону в зависимости от обстоятельств.* Снова отмечаю, что здесь, в области коротких или измененных болезненным процессом брыжеек, значение гидравлической препаровки тканей должно быть использовано в полной мере. Не раз, открыв брюшную полость, при первом осмотре ее мы считали больного неоперабильным, в то время как методическая обработка области пораженных кишок в целях обезболивания выявляла, в конце концов, полную возможность выполнить радикальную операцию.

Для иллюстрации приведем следующий пример.

Больной А., 42 лет, поступил 4/XI 1930 г. в клинику с жалобами на боли в левой половине живота, уменьшение аппетита, наклонность к запорам. Считает себя больным 8 месяцев. Так как эти явления не были резко выражены, то он не придавал им никакого значения вплоть до июня 1929 г., когда внезапно почувствовал приступ сильных, схваткообразных болей, начавшихся с левой поясничной области и подреберья и локализовавшихся затем в левой половине живота слева от пупка. Приступ продолжался около суток. Боли несколько смягчались при положении на левом боку. Приступ сопровождался небольшой задержкой стула; рвоты, тошноты, повышения температуры и изменений со стороны мочи больной не отмечал. Второй приступ больной перенес в сентябре 1929 г. во время командировки; приступ длился несколько часов. Третий приступ был в октябре 1929 г., продолжался менее суток, только сопровождался некоторой задержкой стула и по характеру походил на два предыдущих. В промежутках между приступами у больного были непостоянные, неопределенного характера, нерезко выраженные боли в левой половине живота. С приемом пищи их не связывает. Запоров и поносов, а также изменений со стороны мочи не отмечает. За последние 5 месяцев слабеет. Женат. Курит. Спиртных напитков почти не употребляет. В прошлом ничем не болел. Со стороны наследственности ничего патологического. Больной обращался за помощью по поводу болей в Ульяновск. Был поставлен диагноз: камень левого мочеточника (?) и дано было направление в хирургическую клинику.

Объективно. Больной среднего роста, правильного сложения, раздражителен, легко возбудим. Слизистые оболочки бледны, подкожная клетчатка развита слабо, лимфатическая система без особенностей. В правой верхушке притупление, удлиненный выдох, рассеянные сухие хрипы. Границы сердца нормальны, тоны глуховаты; пульс правильный, хорошего наполнения. При пальпации стенки живота значительный défense musculaire в левом подреберье; вздутия живота не заметно. При глубокой пальпации уплотнения внутри брюшной полости нигде не имеется. Печень, селезенка, почки в пределах нормы, желчный пузырь не прощупывается, прямая кишка без изменений.

Моча. В осадке единичные лейкоциты.

Цистоскопия. Мочевой пузырь нормальный. Из левой почки взято 12 мл мочи. Моча из левой почки: единичные лейкоциты, эритроциты 8—10 в поле зрения. цилиндров нет.

Кал оформленный, местами темнокоричневого цвета, кислой реакции.

Микроскопически: отдельные гладкие мышечные волокна, остатки непереваренной пищи; жира нет. Реакция на кровь положительная.

Рентгенологическое исследование. Желудок небольшой, перистальтика хорошая, подвижность сохранена, дефектов наполнения нет, bulbus duodeni не изменен; через 12 часов контрастная масса в colon ascendens, через 24 часа она переместилась в colon descendens, на уровне пупка имеется дефект наполнения в виде перехвата, выше него кишечная петля расширена.

Диагноз: strictura fl. lienalis (?).

5/XI 1930 г. операция. После предварительной анестезии сделан косой разрез под ребрами слева. По вскрытии брюшной полости тщательно анестезирована париетальная брюшина в краях раны. Извлечена colon transversum, брыжейка ее расправлена и тут же обнаружена опухоль в области начального отдела тонкой кишки, расположенная в 10—12 см от plica duodeno-jejunalis. Кишечная петля имеет вид конгломерата узлов величиной с кулак, плотна, окутана значительным количеством спаек. В процесс вовлечена кишечная петля с брыжейкой вплоть до ее корня. Опухоль совершенно неподвижна, подходит вплотную к пристеночной брюшине и дает первое впечатление неоперабильной. Однако, начав систематически проводить анестезию, заложив основной инфильтрат в корне mesocoli и ответвив его книзу, к началу брыжейки тонкой кишки, т. е. под опухоль, мы тотчас же заметили резкую перемену в интересующей нас области. Неподвижная, фиксированная кишка значительно подалась в рану, отойдя от задней стенки живота. Продолжая в этом месте вводить раствор в наметившийся забрюшинный инфильтрат, мы могли ясно видеть увеличивающееся смещение кпереди кишки и брыжейки, пораженных опухолью. К известному моменту условия так изменились, что стало вполне возможно наложить жомы на тот и другой концы тонкой кишки, произвести препаровку брыжейки и удаление увеличенных здесь лимфатических узлов. Резецирована кишечная петля с брыжейкой, лимфатическими узлами и куском сальника, припаянного к опухоли. Шов циркулярный. Рана зашита наглухо. Спиртовая повязка.

Величина резецированной петли 16 см. Приводящий отдел петли кишки расширен, брыжейка занята плотной бугристой опухолью, идущей от кишечной стенки до корня брыжейки. По периферии опухоли в брыжейке расположены плотные лимфатические узлы, достигающие величины лесного ореха. Петля притянута к корню брыжейки, часть стенки кишки занята плотным узлом, соответственно которому здесь имеется стеноз. Стенки приводящей части кишки утолщены, складки слизистой гипертрофированы. На расстоянии 7 см от стеноза в приводящем отделе кишки имелось геморрагическое пятно диаметром в 3 см. В области стеноза — опухоль, имеющая по краям разращения наподобие петушьего гребешка и кратерообразное углубление с распадом в центре. Отводящий конец петли нормален. Опухоль брыжейки состоит из плотных узлов; в центре отдельных узлов имеется ихорозный распад. Узел, расположенный на месте стеноза кишки, достигает 7 см в диаметре (от кишки до конца брыжейки). Под микроскопом обнаружена аденокарцинома.

Послеоперационное течение без осложнений.

Из этого описания видно, каким образом мы пользуемся во многих трудных случаях своим методом анестезии для выявления и мобилизации органов, пораженных тем или другим патологическим процессом. В частности, по отношению к инфильтрирующим злокачественным новообразованиям мы бы хотели отметить важную особенность нашей методики — обеспечивать не только экспозицию органа, пораженного новообразованием, или самого новообразования, но и выявлять соседние лимфатические узлы, что, несомненно, скажется на радикализме операции и на ее отдаленных результатах.

НЕПРОХОДИМОСТЬ КИШОК

Смертность при операциях по поводу острой кишечной непроходимости очень высока по сравнению с другими формами острого живота и обнаруживает очень малую наклонность к снижению за последние десятилетия.

Послеоперационная смертность при остром аппендиците снизилась за 30 лет в двадцать раз — с 21 до 1%, при ущемленной грыже в десять раз — с 25,3 до 2,4% (данные Ленинградского института неотложной помощи), при прободной язве в три раза — с 25 до 8—10% (данные Института имени Склифосовского).

В то же время смертность после операции острой кишечной непроходимости, достигавшая в 20-х годах 50—60%, снизилась менее чем вдвое и в предвоенный период составляла все еще в среднем 35%.

Сводная статистика отечественных авторов, собранная нашим сотрудником С. Т. Захарьян и относящаяся к 1941—1948 гг., показывает, что за это время послеоперационная смертность при острой кишечной непроходимости не только не снизилась, но даже проявляет тенденцию к повышению, достигнув в среднем 41,3% (материал 9 авторов, 1980 случаев)[1].

Еще менее утешительны данные зарубежных авторов, которые связывают высокую смертность при острой кишечной непроходимости главным образом с поздней диагностикой.

Действительно, организация своевременной неотложной помощи в нашей стране снизила, как указано, эту смертность, однако в гораздо меньшей степени, чем при других острых хирургических заболеваниях брюшной полости.

Кишечная непроходимость представляет собой такого рода страдание, при котором для всех очевидна необходимость избавить больного при оказании ему оперативной помощи от добавочной интоксикации, какой является наркоз, будь то ингаляционный или внутривенный.

Больной уже в той или иной степени интоксицирован; наркоз для него является вторым толчком, вторым ядом, благоприятствующим развитию осложнений со стороны нервной системы, крови, паренхиматозных органов и т. д.

Не только наркоз, но в еще большей степени и спинномозговая анестезия вызывает у такого больного быстрое падение кровяного давления, говорит Мэйо (W. l. Mayo), ссылаясь на указания Каунселлера (Counseller). Факт этот общеизвестен. С этого момента, однако, начинается трагедия в связи с вопросом об обезболивании при кишечной непроходимости «Local anaesthesia is safer than spinal anesthesia»[2], но никто не говорит, как ее делать в этих случаях. Ни у одного из тех, кто написал по местной анестезии большие руководства, нет и намека на методику местной анестезии при кишечной непроходимости.

Единственное, что мы могли встретить по этому поводу, просматривая всю доступную нам литературу по местной анестезии, это только то, что Финстерер предупреждает не делать операции при «Darmverschluss» с проводниковой блокадой покровов живота, так как при этом можно легко проколоть раздутые вследствие метеоризма кишки через истонченные стенки живота. Но что он делает дальше, неизвестно. Однако все объясняют его цифры: из 34 больных с кишечной непрохо-

---

[1] В предисловии к пятому изданию настоящей книги указано, что за последние годы, благодаря широкому внедрению местной анестезии, послеоперационная летальность при кишечной непроходимости снизилась до 17,29%.

[2] Местная анестезия безопаснее, чем спинномозговая.

димостью 7 были оперированы под наркозом, 6 — под люмбальной анестезией, 2 — под паравертебральной, 19 — под проводниковой анестезией стенок живота, причем в 14 случаях дополнительно был дан наркоз. Это — цифры лучшего из мастеров местной анестезии при операциях брюшной полости. Они показывают, что из 34 случаев кишечной непроходимости он смог не более чем в 5 случаях провести операцию под настоящим местным обезболиванием. А если принять во внимание, что среди этих 34 случаев, вероятно, не менее 5—10 составили завороты сигмовидной кишки или другие виды заворотов петель кишок с длинными брыжейками, которые вообще можно оперировать с местной анестезией только брюшной стенки и без каких бы то ни было интраабдоминальных процедур, то станет ясным, что, упоминая о своих 34 случаях кишечной непроходимости, Финстерер ровно ничего не прибавил в актив «örtliche Betäubung in der Bauchchirurgie». Для меня эти цифры не представляют ничего удивительного, так как я уже указывал выше, что для брюшной полости хирурги не имеют метода местной интраабдоминальной анестезии, кроме спланхниковой анестезии по Брауну, которая может обезболить только желудок. В других же случаях, даже и в верхнем этаже брюшной полости, этот метод анестезии почти всегда окажется несостоятельным. Здесь же, при кишечной непроходимости, иногда требуется обследовать чуть ли не всю брюшную полость, притом главным образом ее средний этаж, при условии выпадения из раны наружу раздутых кишок.

В таких условиях можно успешно действовать, только пользуясь нашей методикой ползучего инфильтрата. Она легко может быть выполнена после всего того, что о ней уже сказано выше в отношении ее принципиальной установки, главным же образом на основе описанных выше способов анестезии при операциях на толстых кишках.

Операция кишечной непроходимости чаще всего начинается большим срединным разрезом, обходящим пупок справа или слева, большим — не потому, что этого требует наш метод анестезии, а потому, что этого требует сама операция непроходимости, для выполнения которой необходим широкий доступ в брюшную полость. Линия этого разреза должна быть тщательно инфильтрирована. После разреза кожи препаруют среднюю линию, обнажая на некотором пространстве в ту и другую сторону апоневроз; через него тщательно пропитывается влагалище m. recti. Это пропитывание нужно производить особенно тщательно, так как оно в значительной степени может подготовить анестезию париетальной брюшины в краях раны. Но и по вскрытии брюшной полости краевые отделы париетальной брюшины должны быть по возможности тщательно и широко пропитаны раствором (рис. 67). От этого не должно удерживать ни вздутие кишок, ни какое бы то ни было их выпячивание. Раздутые кишки редко сами выпадают в рану, обычно их осторожно выводит оператор, а для встречи их должно быть заготовлено достаточное количество больших компрессов, пропитанных горячим рингеровским раствором. В это время, если не удается анестезировать краевые отделы брюшины обычным образом изнутри вследствие раздутия петель кишок, хирург должен, введя левую руку в брюшную полость, впрыскивать правой рукой обезболивающий раствор навстречу пальцам левой под брюшину через прокол стенки живота снаружи. В этих случаях кожу сдвигают несколько в сторону, и иглу обычно удается вколоть, минуя кожу, где-либо у наружного края m. recti.

Убедившись в наступлении надежного расслабления мышц живота, мы решаем вопрос о необходимости эвентрации кишок. Мы решаем

этот вопрос чаще всего в положительном смысле. Эвентрации кишок при непроходимости не надо бояться. Желательно прибавить: тем более при операции с местной анестезией, ибо мы твердо убеждены, что умело проведенная новокаиновая блокада нервов брыжейки является наиболее эффективным методом предупреждения шока.

Вот почему мы никогда не наблюдали при эвентрации кишки явлений шока.

Рис. 67. Анестезия париетальной брюшины при лапаротомии.

Осторожно, шаг за шагом, выводят наружу раздутые петли кишок, и как только в ране появляются соответствующие им отделы брыжейки, их тут же пропитывают раствором (рис. 68). Образованный здесь инфильтрат надо сейчас же стараться продвинуть в глубину, к позвоночнику, к корню брыжейки. Выводя наружу еще несколько петель тонких кишок, мы получаем возможность более совершенно инфильтрировать корень брыжейки. Чем ближе к задней стенке живота проникает наш инфильтрат, тем легче он расслаивает листки брыжейки и расходится под задней париетальной брюшиной. К какому-то моменту его можно уже разглядеть кое-где в местах перехода брыжейки в заднюю париетальную брюшину. Теперь можно безбоязненно эвентрировать весь тонкий кишечник и поручить помощнику поддерживать его. Сделав несколько инъекций в местах перехода брыжейки в париетальную брюшину, мы можем приступить к поискам имеющегося препятствия, если до этого мы еще не достигли спавшихся петель. Выполненная нами анестезия дает возможность смещать, перекладывать в ту или иную сторону раздутые петли кишок, причем эта процедура безболезненна даже в случае натяжения всей брыжейки.

Теперь осторожно, планомерно отыскивают препятствие, ощупывают илеоцекальную область, углы coli transversi, сигмовидной кишки и т. д. Как только препятствие будет обнаружено, по направлению к нему ответвляется ползучий инфильтрат от основного, расположенного у корня брыжейки тонкой кишки. Этот инфильтрат должен направляться сначала забрюшинно, а потом, быть может, и в листки брыжеек заинтере-

Рис. 68. Инъекции раствора новокаина в брыжейку тонких кишок.

сованных отделов толстых кишок. Таким образом, схематически могут иметь место случаи ответвления инфильтратов по направлению к coecum, fl. hepatica, colon transversum, fl. lienalis и colon sigmoideum.

В границах ответвленного инфильтрата, на его базе, мы приступаем к той или иной операции, быть может, и продолжительной. В зависимости от характера предстоящей операции встает вопрос о том, как быть дальше с эвентрированными растянутыми кишками — оставить ли их лежать в мокрых салфетках вне брюшной полости до конца операции, или теперь же после соответствующей их обработки (пункция, разрез) попытаться вправить их в брюшную полость. В этом отношении шаблона, конечно, не существует. Но мы хотели бы отметить, что при надежной блокаде брыжейки и соответствующем уходе за эвентрированными кишками со стороны ассистентов они безнаказанно для больного могут оставаться вне брюшной полости до конца операции.

Обратное вправление кишок в брюшную полость после операции, а иногда и после обработки самих кишок (выведение газов и жидкого содержимого через пункцию или разрез), конечно, следует производить при условии мягкого живота.

Сильными пальцевыми тракциями краев брюшной раны по направлению кверху исследуют состояние стенок живота, и если только при этом будет замечена где-либо малейшая неподатливость, тотчас же делают в этот участок стенки несколько инъекций со стороны брюшины или снаружи через апоневроз, как было описано вначале. В дальнейшем обработанные кишки легко вправляются в брюшную полость.

Приведенное здесь описание нашего метода интраабдоминальной местной анестезии при операции кишечной непроходимости, конечно, только схематическое. Но мы преднамеренно взяли для описания, вероятно, самую трудную схему этой операции в расчете, что ее усвоение даст товарищам возможность легко выходить из менее сложных положений.

В этих условиях оценка нашего метода при операциях ileus должна быть сделана с учетом тех практических возможностей, какие здесь обычно встречаются. Я хочу сказать, что далеко не в каждом случае непроходимости нам понадобится делать полную и, главное, длительную эвентрацию всех тонких кишок. Сколько будет случаев, когда потребуется только частичное, неполное выведение их, сколько раз в брюшной ране будет прямо предлежать сама обусловливающая непроходимость петля (сигмовидная кишка, coecum на длинной брыжейке, colon transversum и т. д.), когда по выведении ее наружу часто не понадобится трогать соседние отделы кишок для устранения препятствия или резекции. При этих условиях я не удивлюсь, если кто-либо, прочитав мои указания относительно местной анестезии при непроходимости, пожелает воспользоваться ими в клинике; я не удивлюсь, повторяю, если он почувствует, что в описании анестезия много сложнее, чем на деле. Во всяком случае, заканчивая изложение метода местной анестезии при операции непроходимости, я твердо уверен в том, что всякий, кто с ним познакомится и даст себе труд его продумать, сумеет не раз избежать наркоза в таких случаях.

А в какой степени это желательно и необходимо, об этом свидетельствуют, как я уже указал, не только восторженные голоса энтузиастов местной анестезии, но также и спокойный голос старика Мэйо, работавшего там, где местная анестезия для больших операций далеко еще не завоевала себе достойного места. Значит, нужно применять ее. А как? На это мы и стараемся ответить путем описания и посильного обобщения своего скромного опыта.

К настоящему времени ряд советских хирургов с несомненностью показал резкое снижение процента послеоперационной смертности при острой кишечной непроходимости в связи с систематическим применением нашего метода обезболивания.

И. В. Домрачев, Г. М. Новиков, Н. Ф. Рупасов уже давно снизили смертность при острой кишечной непроходимости — до 25% и ниже. Б. В. Шолков в 1937 г. представил большой материал по острой кишечной непроходимости со смертностью в 17,5%, Динерман — 13%. В нашей клинике смертность по поводу непроходимости толстых кишок (150 случаев) составляла 9%. П. Н. Маслов в нашей клинике на последние 26 операций по поводу различных форм острой кишечной непроходимости потерял двух больных, а С. Т. Захарьян в условиях участковой сельской больницы потерял также двух больных из 45 оперированных по поводу острой кишечной непроходимости.

Наше отношение к проблеме илеуса, определяемое учетом роли нервной системы в генезе почти всех его форм, привело нас к использованию нашего метода и с диагностической целью. В поясничной новокаиновой блокаде, которая будет описана нами ниже, мы получили в свое распоряжение надежный диагностический прием, чтобы отличить динамический илеус от механического. Двусторонняя новокаиновая поясничная блокада дает возможность отпустить домой без напрасного вскрытия брюшной полости почти половину больных, доставляемых с диагнозом илеуса. Там, где блокада в первые 2 часа не «разрешила» непроходимости, последующая операция всегда устанавливала наличие механической формы заболевания (Г. М. Новиков, И. В. Домрачев, Н. Ф. Рупасов, Г. А. Рихтер и др.). Наше предложение находит обоснование в словах таких авторитетов по неотложной хирургии, как Красинцев или Гейденгайн, которые честно заявляли, что сколько они ни старались в течение своей жизни правильно поставить диагноз динамической непроходимости, им это никогда не удавалось.

Выполненную с диагностической целью при илеусе поясничную новокаиновую блокаду мы учитываем еще и как базу для анестезии: если потребуется операция, местное обезболивание производится при ней исключительно спокойно.

ЭКСПЛОРАЦИЯ БРЮШНОЙ ПОЛОСТИ

Невозможность широкого осмотра брюшной полости при операциях под местным обезболиванием до сих пор являлась одним из самых распространенных возражений против местной анестезии в этой области. Противники местного обезболивания приводят его почти автоматически. И, конечно, оно совершенно справедливо, поскольку, действительно невозможно широко обследовать брюшную полость под анестезией n. splanchnici по Брауну или под анестезией только стенок живота. А других методов местного обезболивания в распоряжении хирургов до создания нашей методики не имелось.

Начертить заранее схему поводов, какие побуждают нас производить широкое обследование органов брюшной полости sub operatione, не так просто. Повидимому, самой частой практической задачей, возникающей в таких случаях, является необходимость обследовать илеоцекальную область при заболевании органов верхнего этажа (холецистит, язва двенадцатиперстной кишки, рак и язва желудка) вследствие встретившихся диагностических затруднений или предполагаемых совместных заболеваний этих органов.

Кроме того, поводом для эксплорации являются различные заболевания толстых кишок, в особенности в связи с часто наблюдающимися здесь сращениями.

Во всех случаях обследование полости начинают с образования основного инфильтрата в брыжейке coli transversi, для чего поперечно-ободочную кишку тотчас же по вскрытии живота извлекают в рану. Эксплорацию среднего этажа по возможности не следует откладывать на вторую очередь. А потому, если предполагается комбинация заболеваний органов верхнего и среднего этажа, то после образования основного инфильтрата mesocoli transversi бегло осматривают органы верхнего этажа и тотчас же переходят к осмотру среднего. Для этого, распространив основной инфильтрат книзу, обычно по направлению к верхнему отделу брыжейки тонких кишок, и оттесняя кишки несколько влево, мы отводим от нижнего края основного инфильтрата забрюшинным путем ползучий массивный инфильтрат к правому отделу толстых

кишок с тем, чтобы спуститься с ним до области coeci; здесь, расширив инфильтрацию в сторону конца брыжейки тонких кишок, обычно кончаем дело с червеобразным отростком и уже тогда переходим к нашей обычной анестезии верхнего этажа и производству там основной операции.

Эта типичная схема обследования илеоцекальной области при операциях в верхнем этаже выполняется очень быстро и нисколько не стесняет главного акта операции, который должен сосредоточиваться в другом месте.

Порядок, который нами оговорен в отношении обследования, имеет в виду те случаи диагносцированных заболеваний верхнего этажа, где все же встречается необходимость осмотреть илеоцекальную область. В этих случаях хирург часто рассуждает так: «Покончу с главным, потом посмотрю, нет ли чего в илеоцекальной области». Для операции под наркозом иногда, может быть, и не так важно, что́ именно обрабатывать раньше или сколько раз возвращаться при обследовании к одному и тому же месту, но при местном обезболивании только рекомендованный порядок обследования, насколько мы заметили, представляет наиболее верный, спокойный путь к выполнению операции.

Наша методика анестезии ни в коей мере не подчиняет операцию методу анестезии, но просто лишний раз подчеркивает, что операция под местной анестезией требует от хирурга большей систематичности, плана и выдержки, чем операция под наркозом. Здесь, при эксплорации, «посмотреть, бросить и снова вернуться сюда же» не рекомендуется.

Осмотр других отделов толстых кишок, очевидно, также не представляет с методической стороны никаких затруднений, если его производят на базе основного инфильтрата корня брыжейки coli transversi и ответвления от него ползучего инфильтрата в левую сторону брюшной полости тем же порядком, как это делается с правой стороны.

Таким образом, и здесь видно, что ползучий инфильтрат в местной интраабдоминальной анестезии разрешает те непреодолимые затруднения, перед которыми отступали даже наиболее настойчивые люди, так успешно разрабатывавшие местную анестезию в других областях ее применения.

ГЛАВА XV

МЕСТНАЯ АНЕСТЕЗИЯ ПРИ ОПЕРАЦИЯХ НА ЖЕЛЧНЫХ ПУТЯХ, ПЕЧЕНИ И СЕЛЕЗЕНКЕ

ОПЕРАЦИЯ НА ЖЕЛЧНЫХ ПУТЯХ

«Врач, который найдет средство, соединяющее в себе преимущества эфира и хлороформа, без того, чтобы иметь их недостатки, который откроет наркотик, щадящий не только легкие и сердце, но также печень и почки, — этот врач будет лучшим лапаротомистом своего времени и заслужит не одну нобелевскую премию, но десять таковых». Этими словами с горечью заканчивает Кер главу о наркозе в своей прекрасной книге, где он собрал мысли и наблюдения всей своей жизни. Слова эти были, по нашему мнению, лучшим резюме состояния вопроса о наркозе к этому времени. В конце своей многолетней и славной работы автор нашел в себе достаточно мужества, чтобы произнести такой суровый приговор наркозу. Но в возможность применения местной анестезии при операциях на желчных путях он не верил. Авторитет его был слишком велик, а потому сравнительно долго было мало желающих разрабатывать местную анестезию в этом разделе хирургии.

Теперь уже многие производят операции на желчных путях без применения наркоза, пользуясь различными методами местной анестезии [Браун, Фарр, Финстерер, Гутьере (Guttierer) и др.]. В 1929 г. нами было дано общее описание способа, каким мы обычно пользуемся при операциях на желчных путях, производимых под местной анестезией. Однако все же имеется еще большое количество скептиков, которые продолжают называть энтузиастами тех, кто считает возможным оперировать на желчных путях, не пользуясь наркозом. Главным препятствием они продолжают считать невозможность получить такую хорошую экспозицию желчного пузыря и протоков, какая может быть получена под наркозом. Более широкое распространение анестезии n. splanchnici по Брауну, повидимому, способствовало попыткам использовать местную анестезию и в этом разделе хирургии. С другой стороны, сам метод анестезии n. splanchnici по Брауну таит в себе особенности, которые неизбежно должны суживать пределы возможностей для применения его именно здесь. Уже необходимость срединного разреза для его проведения является мерой, в значительной степени стесняющей хирурга при операциях на желчных путях. Если через срединный разрез и возможно во многих случаях, в особенности у худых субъектов, легко и

просто удалить желчный пузырь, то несомненно, что у полного субъекта, в особенности при имеющихся сращениях, через срединный разрез трудно произвести и анестезию n. splanchnici по Брауну, и самую операцию на желчных путях. Поэтому нет ничего удивительного, что здесь хирурга так часто ждут разочарования в местной анестезии [1].

Рис. 69. Кожный желвак по линии предполагаемого разреза и пропитывание подкожной клетчатки до апоневроза при операциях на желчных путях.

Срединный разрез в комбинации со спланхниковой анестезией по Брауну не выручает хирурга и в тех случаях, когда больному предполагают произвести эксплораторную операцию, причем чисто воспалительный процесс на желчных путях выражен не так сильно. Действительно, именно этих больных следует оперировать через срединный или соседний с ним тот или другой продольный разрез, но тогда при спланхниковой анестезии по Брауну невозможно обследовать органы нижнего этажа брюшной полости.

Другие способы прямой интраабдоминальной анестезии брыжеечного типа (Финстерер, Дрюнер, Фарр), как уже говорилось, всегда

[1] Любопытно замечание Габерера (Haberer), что с переездом его в Дюссельдорф анестезия при операциях на желчных путях у него не удается.

мало надежны, случайны, и успешное их выполнение является скорее результатом личной тренировки, интуиции, опыта, а не точности методики. Большим спокойствием и уверенностью веет от описания техники прямой интраабдоминальной анестезии Фарра, но техника его так своеобразна и так специфична, так тесно связана с громадным количеством инструментальных приспособлений в операционной, что невольно за-

Рис. 70. Инъекция под апоневроз и в мышцы.

даешь себе вопрос: а как должен поступить тот, кто не имеет в своем распоряжении всех приспособлений, имеющихся в операционной Фарра? Должен он заниматься местной анестезией или нет?

Таким образом, если за последние два десятка лет вопрос об операциях на желчных путях без применения наркоза в значительной степени сдвинут с места, все же вопрос о выборе метода местной анестезии окончательно еще не решен. Разработанная нами методика местной анестезии по принципу тугой инфильтрации тканей с образованием ползучих инфильтратов представляет собой значительный шаг вперед в этом вопросе. Она не только дает и в этой области безукоризненное обезболивание при самых разнообразных патологоанатомических и конституциональных особенностях, но и существенным образом влияет в благоприятную сторону на общую технику производства этих операций,

в особенности в отношении экспозиции поля операции. Поэтому мы и хотим дать здесь более детальное описание нашего метода обезболивания в этом разделе хирургии.

Операция на желчных путях с применением нашей методики анестезии стала у нас явлением совершенно обычным. Мы к ней приступаем уверенно и никогда не сталкиваемся с необходимостью какой-либо дополнительной анестезии.

Рис. 71. M. rectus перерезан. В нижне-наружном углу раны надрезаны волокна m. obliqui abd. ext. Вскрыто влагалище прямой мышцы. Пропитывается предбрюшинная клетчатка инъекциями под заднюю стенку влагалища m. recti.

Прежде чем перейти к описанию техники анестезии и самой операции на желчных путях, следует отметить, что больных с несомненными заболеваниями желчных путей, с ясным диагнозом мы оперируем через разрез под ребрами, обращенный выпуклостью книзу; больных же с неясным диагнозом, с невыраженной картиной заболевания желчной системы, нуждающихся в эксплорации органов живота, оперируем через срединный разрез.

Подготовка к анестезии. Больной лежит в обычном положении для операции на желчных путях. Первый ассистент стоит на стороне, противоположной оператору, второй — у головного конца боль-

ного на стороне оператора. Малый инструментальный столик помещается над больным. На столике, кроме обычного инструментария, имеется сосуд с раствором для обезболивания и шприцы «Рекорд» двух видов — на 2 и 10 мл, желательно по три каждого вида.

Анестезия и операция. Кожный желвак делается по линии, намеченной полоской t-rae Jodi. Через него производят тугую инфильтрацию подкожной клетчатки до апоневроза (рис. 69) и разрез до

Рис. 72. По рассечении в нижне-наружном углу раны m. obliqui abd. interni более тщательно пропитывается предбрюшинная клетчатка.

апоневроза. Апоневроз тщательно не препарируют (перфорирующие веточки нервов!); его нужно только разглядеть кое-где по линии разреза с тем, чтобы тотчас же начать впрыскивание новокаина в мышцы (рис. 70). После надежного пропитывания мышц до появления тугой подапоневротической инфильтрации следует более тщательная препаровка апоневроза, разрез прямой мышцы, а в нижне-наружном углу раны на небольшом участке рассекают и часть волокон наружной косой мышцы (рис. 71). Последнее обстоятельство стоит в связи с применением несколько расширенного разреза брюшной стенки, что создает возможность в случае надобности обследовать илеоцекальную область, удалить червеобразный отросток и, если потребуется, удобно дренировать брюшную полость. Остановив кровотечение и убрав излишки раствора,

имеющегося в тканях, главным образом во влагалище прямой мышцы, мы производим по возможности широко и обильно инъекции в предбрюшинную клетчатку через заднюю стенку влагалища и под мышцы нижне-наружного края раны с расчетом создать в этих местах широкие ползучие инфильтраты (рис. 72).

Рис. 73. По вскрытии брюшной полости и по окончании анестезии брюшины извлечена петля fl. hepaticae для пропитывания брыжейки этого отдела.

Теперь вскрываем брюшную полость и снова инфильтрируем предбрюшинную клетчатку через брюшину — уже на большем расстоянии от краев раны.

Убедившись путем повторных сильных тракций ее краев пальцами в полной нечувствительности брюшины в краевых отделах раны, накладываем широкий крючок на верхнюю губу раны, передаем его помощнику, после чего осторожно извлекаем в рану fl. hepaticam coloni. С этого момента начинается образование ползучего инфильтрата для анестезии и наивыгоднейшей экспозиции всей той области, где предстоят манипуляции при операции на желчных путях (двенадцатиперстная кишка и протоки). Образование ползучего инфильтрата, несмотря

на наличие сращений в пузырно-печеночной области и вообще в области верхнего отдела живота, а также независимо от конституции больного, всегда идет успешно, если мы последовательно проводим описанную методику. Она начинается с инъекции значительного количества раствора (30—60 мл) в нижнюю поверхность правого края брыжейки поперечноободочной кишки. Инъекции должны быть направлены к кор-

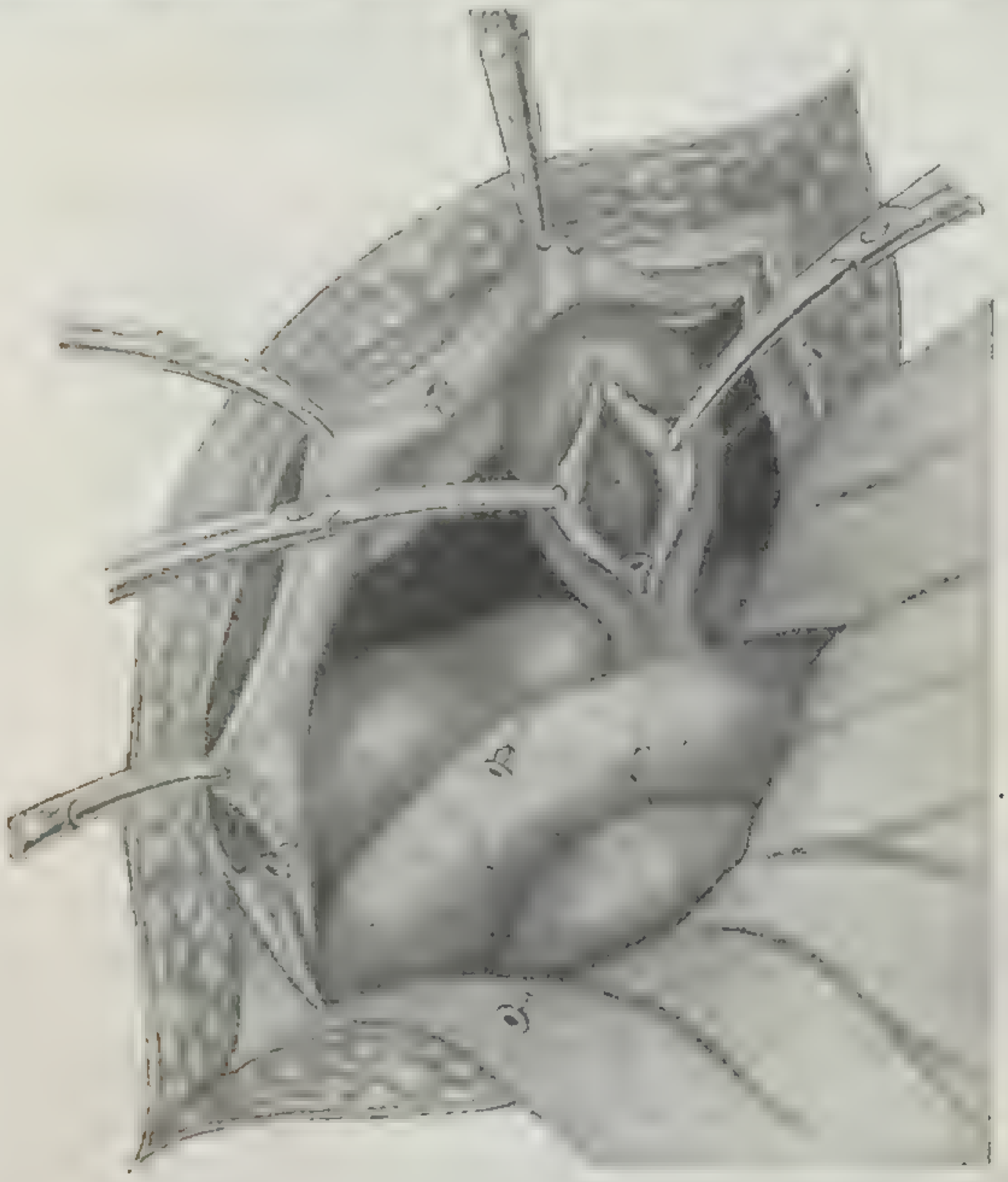

Рис. 74. Инфильтрат брыжейки fl. coli hepaticae виден в верхнем этаже живота у pylorus и duodenum, просвечивая здесь через верхнюю пластинку брыжейки. Повторными инъекциями под нижний край duodeni он увеличивается с расчетом продвижения его к области pl. solaris. Инъекция у верхнего края duodeni производится для образования тугого инфильтрата. Подсерозное пропитывание пузыря и разрез серозной оболочки в начале эктомии. Вся картина в целом иллюстрирует благоприятную экспозицию области, подготовленную заложенным здесь инфильтратом.

ню брыжейки и должны так пропитать ее, чтобы раствор всюду в месте образования инфильтрата находился под достаточным напряжением (рис. 73). Пропитав на широком пространстве нижнюю поверхность брыжейки coloni, мы должны подойти к переходной складке париетальной брюшины и fl. hepaticae у верхне-наружной поверхности кишки и здесь ввести 20—30 мл раствора. Он пойдет к заднему краю печени, к lig. coronarium hepatis и соединится с инфильтратом области подчревных нервов.

Теперь мы вправляем в брюшную полость fl. hepaticae coloni, кладем сюда большой, удерживающий кишки компресс и находим со стороны верхнего листка брыжейки толстой кишки просвечивающий здесь инфильтрат. Отсюда жидкость продвигается в ложе двенадцатиперстной кишки, почему часто оказывается, что привратник и двенадцатиперстная кишка уже выделены и слегка приподняты омывающей их жидкостью. Руководствуясь участком с просвечивающей жидкостью, мы производим ряд последовательных инъекций под нижний край двенадцатиперстной кишки как главный пункт инфильтрации, откуда жидкость должна итти в область подчревных нервов.

После введения сюда 40—60 мл раствора двенадцатиперстная кишка иногда вместе с головкой поджелудочной железы и привратником не только «плавают» в растворе, но и выпячиваются, как бы подаются в рану (рис. 74). Они резко меняют свою экспозицию под влиянием жидкости, изменяющей всю топографию данной анатомической области. Эта нежная гидравлическая препаровка тканей в то же время нигде их не травматизирует, а только постепенно растягивает окружающую их рыхлую ткань, делая нужные нам органы более доступными для предстоящих манипуляций. Теперь, начиная от lig. hepato-duodenale, подсерозно пропитывают раствором желчный пузырь. Это пропитывание также ведут до появления совершенно выраженного отека всего желчного пузыря, что создает возможность отслоить его от поверхности печени. С этого момента можно приступить к производству какой угодно операции на желчных путях.

ХОЛЕЦИСТЭКТОМИЯ

Типическая субсерозная холецистэктомия выполняется нами со дна желчного пузыря, ибо с этой модификацией связан наш способ закрытия культи желчного протока. Как известно, этому в хирургии желчных путей уделяют очень много внимания. «Лигатура культи пузырного протока — ахиллесова пята всей хирургии желчного пузыря», — говорит Баум (Baum).

В последнее время в работах Гофмана (Hoffman), Горбандта (Gohrbandt), Баума, Вигиаша (Vygyàza), Вольфлера (Wolfler) выдвинут ряд требований относительно обработки культи желчного протока для предупреждения истечения желчи после холецистэктомии. Эти требования касаются разных моментов этой процедуры. В подробную оценку и рассмотрение их мы здесь входить не будем, так как это не является нашей задачей; скажем только, что наш метод анестезии существенно облегчает выполнение и этих требований.

При описанном пропитывании желчного пузыря подсерозное выделение его идет чрезвычайно легко. Отек, окружающий пузырь, покрывает его иногда слоем толщиной в несколько миллиметров, но после разреза серозной оболочки жидкость изливается в рану и ее удаляют отсюда компрессами.

В разрыхленной клетчатке ложа пузыря, на стенке последнего, — словом, везде, где имеются кровеносные сосуды до самых мелких включительно,—всюду они отчетливо диференцируются и легко захватываются кровоостанавливающими зажимами. Вот почему при систематической препаровке желчного пузыря, с периферии к центру, мы, перевязывая периферические ветви, а иногда и главный ствол a. cysticae всегда в их дистальном отделе, — обеспечиваем тем самым питание культи желчного протока (Горбандт, Баум, Вигиаца, Вольфлер). Разрыхленная отеком подсерозная клетчатка в области пузырного протока

позволяет вести препаровку последнего с сохранением на нем в достаточном количестве рыхлой ткани, что позволяет избежать повреждений его стенки.

Выделив пузырный проток, мы скручиваем его несколько раз по спирали и осторожно кладем первый одинарный (простой) узел лигатуры у центрального отдела протока, стараясь не затягивать его туго. Этой же лигатурой накладываем еще ряд простых узлов, передвигаясь

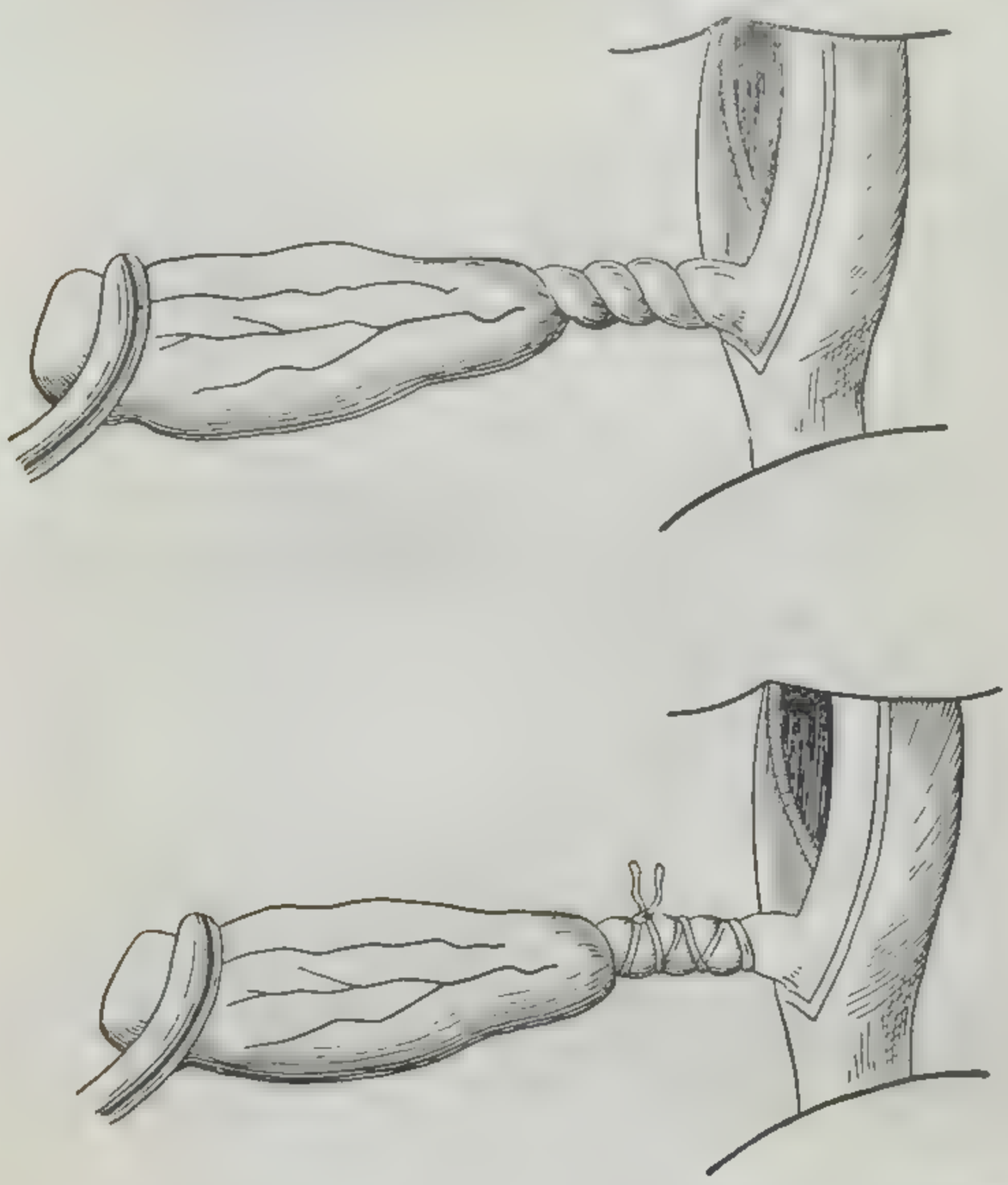

Рис. 75. Скрученный по спирали d. cysticus и обработка культи лигатурой.

с ними в дистальном направлении (к пузырю) и стараясь каждый следующий узел затянуть туже и туже, чтобы закончить закрытие культи пузырного протока последним достаточно тугим и прочным двойным узлом (рис. 75).

Такой способ закрытия культи желчного протока исключает возможность последующего истечения желчи при соскальзывании лигатуры, прорезывании ее или при некрозе перевязанной культи протока. Невозможность выполнить его вследствие особых патологоанатомических изменений встречается крайне редко. Даже относительно короткий отечный фиброзно перерожденный проток допускает такую его обработку. Опасения относительно задержки инфекции в культе протока с практической стороны никакого значения не имеют, так как при скручивании протока септические остатки его содержимого автоматически выдавливаются в сторону общего желчного протока, с одной стороны, и в сторону желчного пузыря — с другой. Во всяком случае такое опасение имеет больше оснований при двойной лигатуре протока, которая в настоящее время широко распространена. При малейшем подозрении

на возможность истечения желчи из ложа пузыря (случайное повреждение паренхимы печени, подсерозные мелкие желчные протоки) мы переносим туда свободный кусок сальника и перитонизируем его здесь путем сшивания краев серозной оболочки желчного пузыря, для чего последняя оставляется нами в избытке (рис. 76).

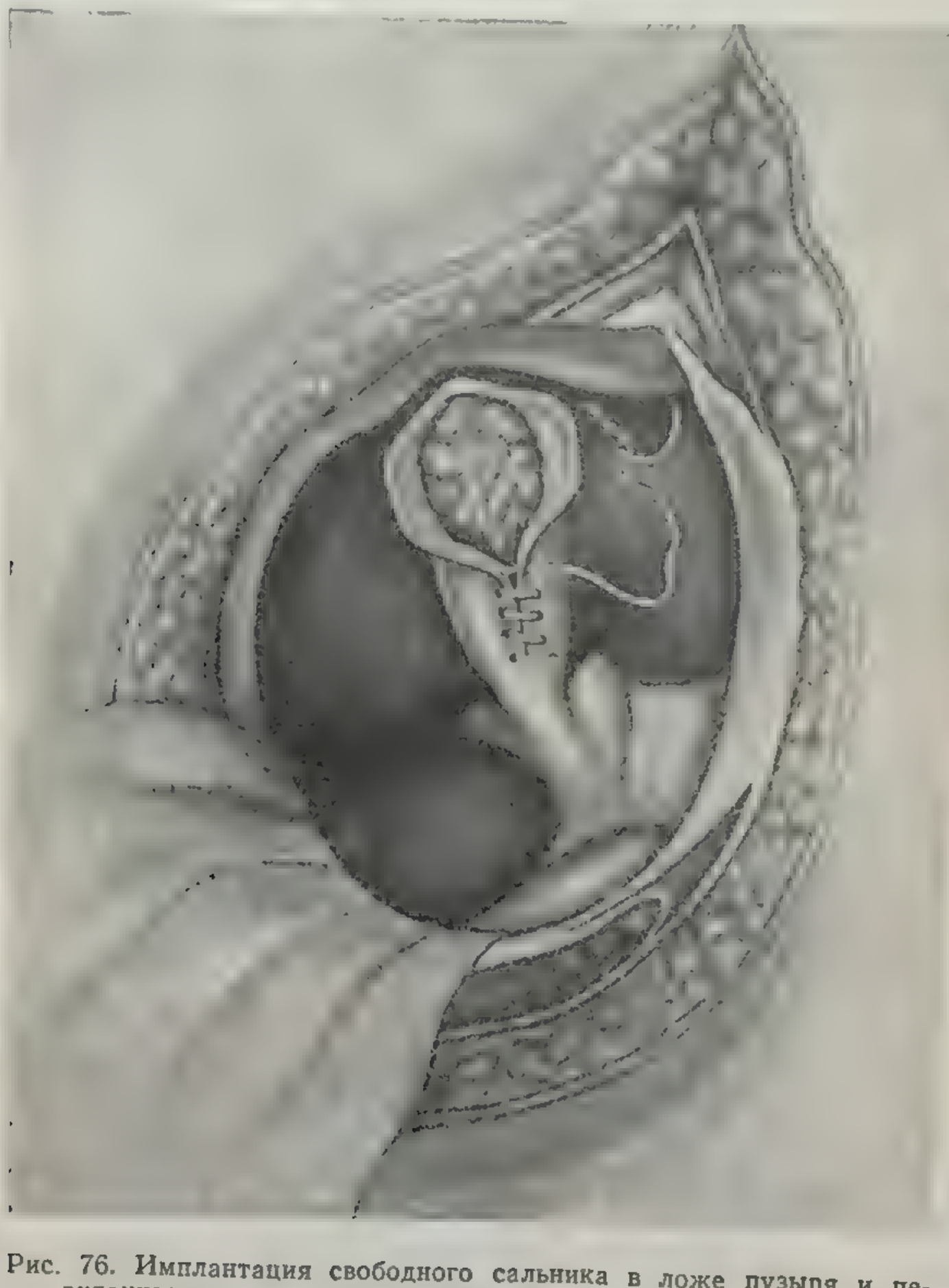

Рис. 76. Имплантация свободного сальника в ложе пузыря и перитонизация его широко оставленной серозной оболочкой.

В этих условиях свободная пересадка сальника не может вызвать сращений с окружающими органами, как это наблюдается нередко в тех случаях, когда пересаженный сальник не изолирован со всех сторон брюшиной. При нашем способе пересадки он полностью укрыт серозной оболочкой.

Разумеется, там, где воспалительные явления зашли очень далеко, где имеется выраженная инфекция, стенки пузыря инфильтрированы, желчный пузырь сморщен и т. п., там не будет места для описанной техники обработки пузырного протока и ложа желчного пузыря. Но там, со времени публикации Прибрамом (Pribram) его «Mucoclase», мы часто прибегаем к выжиганию оставшихся неудаленными некротических сте-

нок желчного пузыря с помощью электроножа или наконечника Пакелена. В то же время не следует, как это рекомендует Прибрам, всегда сопровождать такую операцию первичным закрытием брюшной раны хотя бы по той причине, что в этих случаях пузырный проток часто вообще закрыть невозможно, несмотря ни на какую «ювелирную» работу. Стоя на точке зрения ранней операции при холецистите, хирург всегда должен быть готов встретить случай, когда обработка культи желчного протока будет осложнена не трудностями ее изоляции, а состоянием тканей, их отеком и рыхлостью. Всякая лигатура в отечных тканях прорежется, и никакая «ювелирная» препаровка не поможет ей выполнить свое назначение. Такие условия, связанные с бурным течением холецистита, по мере расширения показаний к ранней операции будут встречаться все чаще и чаще.

Здесь мы выходим из положения следующим образом: покончив с желчным пузырем, удалив его обычным способом или обработав по Прибраму, не препарируем пузырного протока, а вводим в него резиновую трубку, как при обычном дренаже протоков. Перед введением трубки осторожно и тщательно выжигаем слизистую пузырного протока, несколько раз вдвигая в его просвет раскаленный наконечник Пакелена. Этим мы имеем в виду по удалении дренажа быстро привести проток к рубцеванию, т. е. достигнуть той же цели, какую имеет в виду и лигатура желчного протока. Соединяя этот маневр с введением дренажа по предложенному нами методу (дренаж — сифон — манометр), мы в первый же день приподнимаем трубку кверху, улучшая тем самым проходимость папиллы. Вся эта сумма благоприятных для рубцевания протока обстоятельств приводит через 3—4 недели к его облитерации.

Вообще следует отметить, что после разработки новой техники анестезии при операциях на желчных путях, мы значительно расширили показания к производству подсерозной холецистэктомии, а следовательно, и к закрытию брюшной раны наглухо. Предварительная обработка желчного пузыря раствором часто позволяет осуществить подсерозную холецистэктомию там, где при обычных условиях она трудна или совсем невыполнима. Это обстоятельство следует считать также существенным преимуществом нашего метода.

CHOLEDOCHOTOMIA

Если по условиям данного случая нужно произвести choledochotomiam supraduodenalem, то всякий, кто это сделает, пользуясь нашим методом анестезии, тотчас же почувствует, как он быстро расстается с предрассудком о затемнении поля операции «отеком». Прежде всего он увидит, что благодаря заложенному здесь инфильтрату наступает своеобразная, бескровная мобилизация двенадцатиперстной кишки, вследствие чего regio supraduodenalis расширилась и стала весьма доступной для манипуляций. Надрезав серозу над протоком, он увидит прекрасную диференцировку не только протока, но и всех мелких сосудов, питающих его в этом месте.

По окончании операции на протоках дренаж, введенный в d. hepaticus, может быть перитонизирован очень тщательно опять-таки благодаря предшествовавшей нежной гидравлической препаровке протока. Он может быть перитонизирован по принципу простого непрерывного серозного туннеля, как это предложил Тиксье (Tixier), т. е. укрыт оставленными лоскутами серозной оболочки желчного пузыря.

Больные с хронической обтурационной желтухой — это больные, ради которых мы особенно настойчиво разрабатывали местную анесте-

зию при операциях на желчных путях. Начав пользоваться ею при оперативном лечении такого рода больных, я впервые вздохнул свободно, ибо условия работы лишали меня возможности подвергать таких больных длительной и сложной предоперационной подготовке, и местная анестезия оказалась единственным фактором, коренным образом изменившим исходы наших операций.

Основные положения в отношении оперативного лечения больных с обтурационной желтухой сводятся к тому, чтобы, во-первых, не подвергать их затяжным и сложным операциям и, во-вторых, по возможности быстрее направить желчь в кишечник.

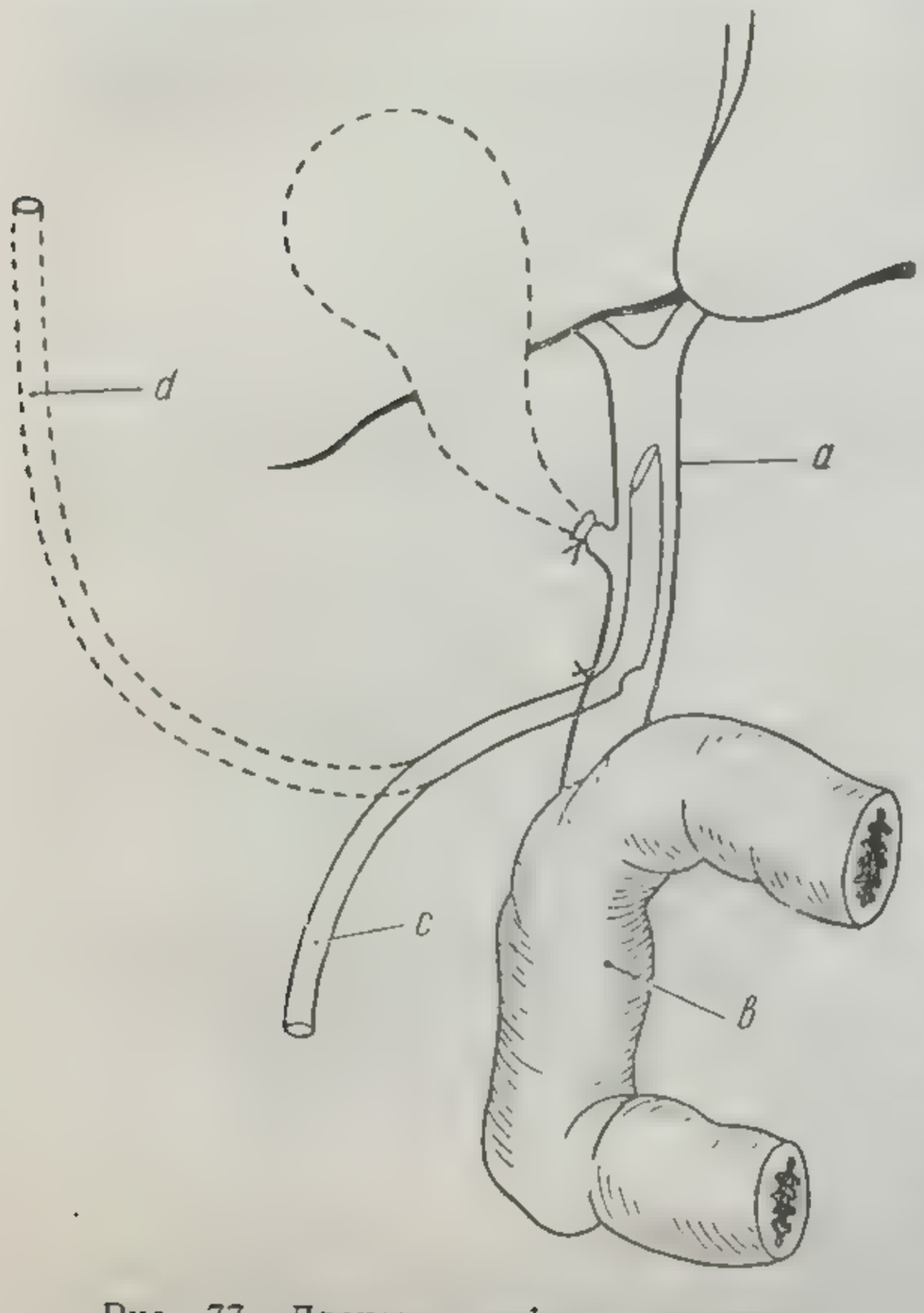

Рис. 77. Дренаж — сифон — манометр.
a - ductus hepaticus; *b* — duodenum; *c* — дренаж — сифон; d — дренаж — манометр.

Первое условие связано с естественным желанием не сопровождать неизбежную у этих больных холедохотомию иссечением желчного пузыря. Конечно, если мы находим возможным ограничить применение холецистэктомии, заменив ее операцией Прибрама в случаях, не осложненных желтухой, то у больных с холемией, где негладкое иссечение сморщенного, перерожденного желчного пузыря всегда представляет опасность и затягивает операцию, это тем более естественно.

Для того чтобы быстрее направить желчь в кишечник, мы и здесь в случаях наддуоденальной холедохотомии дренируем проток по способу, описанному мной в 1925 г. в статье «К технике дренажа общего желчного протока» (рис. 77). Метод «дренаж — сифон — манометр» дает мне возможность направить желчь в кишку, начиная со следующего после операции дня, без риска вызвать перерастяжение протоков, что наблюдается в условиях обычного Т-образного дренажа Кера при зажимании его клеммой.

Мы никогда не сопровождаем наддуоденальную холедохотомию швом протока, вести же ее без дренажа находим рискованным. В то же время второе мероприятие — быстрое направление желчи в кишечник — мы осуществляем, кроме дренажа, широко применяя «choledochotomia transduodenalis». При малейшем подозрении на внедрение камня в папиллу и при отсутствии подвижных камней в общем желчном протоке мы ставим показание к производству трансдуоденального вскрытия общего желчного протока, отвергая всякие попытки прибегнуть к другим манипуляциям (выдавливание камня в верхние отделы протока, повторное зондирование для извлечения его через наддуоденальный разрез и т. п.).

Таким путем мы избегаем, с одной стороны, грубой, невыгодной травмы протока и двенадцатиперстной кишки, а с другой — чаще обеспечи-

ваем себе возможность первичного закрытия брюшной полости у больного с холемией в условиях отсутствия дренажа протока.

Таким образом, choledochotomia transduodenalis у холемика — это лишняя возможность не только быстро направить желчь в кишку, но и закрыть наглухо брюшную рану.

Последнему обстоятельству мы придаем большое значение, так как оно у холемика уменьшает шансы на кровотечение из гранулирующей раны при дренировании протока и брюшной полости. Choledochotomia transduodenalis по простоте и легкости ее производства при нашей методике мобилизации двенадцатиперстной кишки и головки поджелудочной железы является операцией sui generis.

Выводы. 1. При типичной операции на желчных путях, не предполагающей широкой эксплорации органов брюшной полости, предпочтителен выпуклый книзу разрез под краем ребер как дающий лучший доступ к области желчного пузыря.

2. При необходимости попутного исследования соседних органов операция на желчных путях должна быть произведена через продольный срединный разрез.

3. Анестезия n. splanchnici по Брауну для хирургии желчных путей не может иметь значения всеобъемлющего метода вследствие того, что выполнение ее обязательно требует применения срединного разреза. В то же время указанный метод анестезии не обеспечивает обезболивания для всех операций на желчных путях и для широкой эксплорации живота.

4. Описанный мной метод тугой инфильтрации тканей с образованием ползучего инфильтрата дает прекрасное обезболивание при операциях на желчных путях при любом разрезе стенок живота.

5. Гибкость метода ползучего инфильтрата позволяет хирургу всегда пользоваться им при любой модификации той или другой операции и не заставляет подчинять операцию методу анестезии.

6. Метод ползучего инфильтрата, связанный с широким пропитыванием тканей раствором, вопреки существующему мнению, не только не затрудняет ориентировки в тканях, но весьма благоприятно влияет на техническую сторону операции на желчных путях. Он во многих отношениях содействует наивыгоднейшей экспозиции желчного пузыря и протоков, облегчает подсерозное выделение желчного пузыря, как бы способствует бережной препаровке протоков, расширяет наддуоденальную область, производит бескровную мобилизацию двенадцатиперстной кишки и головки поджелудочной железы.

Оперированные при этом методе анестезии 100 больных последней серии дали 3% смертности. Эти три смерти относятся к исключительно тяжело больным.

Приводя эту небольшую справку о результатах наших операций на желчной системе, я должен отметить, что мы оперировали решительно всех больных, нуждавшихся в операции по поводу заболевания желчных путей: ни возраст, ни тяжесть процесса, ни состояние органов не являлись для нас противопоказанием к хирургическому вмешательству. Больных оперировали как при стихнувших явлениях, так и в острой стадии гнойного холецистита. Из указанной серии случаев приводим одно эксквизитное наблюдение, которое демонстрирует объем, силу и значение местной анестезии по нашему методу при заболеваниях желчных путей.

Больная П. И., 29 лет, поступила в клинику 6/III 1932 г. с жалобами на боли в правом подреберье. Около 3 лет назад у больной среди полного здоровья случился приступ резких болей в правом подреберье. Приступ сопровождался рвотой желчью.

Больная пролежала около 3 дней в постели; окружающие заметили желтушную окраску лица, но сама больная никакого значения этому не придавала. Недели через две после этого приступа больная обратилась к врачу-хирургу, который признал у нее заболевание желчного пузыря и предложил операцию. Больная от операции отказалась. За этот промежуток времени лечилась на курортах, питалась большей частью растительной пищей и хорошо себя чувствовала; лишь иногда после еды наступали боли. В конце января 1932 г. у больной вновь наблюдался приступ, сопровождавшийся рвотой и повышением температуры.

Через некоторое время больной стало лучше, а затем она обратилась в нашу клинику. За последнее время отмечает упорные запоры, которые принуждали ее постоянно прибегать к слабительным и клизмам.

Замужем, имеет двух детей. Венерические болезни отрицает.

У больной при объективном обследовании прощупывается в правом подреберье опухоль продолговато-овальной формы, подвижная, смещающаяся при дыхании сверху вниз и подвижная в боковом направлении. Опухоль бугристая, твердая, как камень, при смещении кверху упирается в нижнюю поверхность печени.

Границы сердца и легких нормальны.

Моча: удельный вес 1 010, прозрачная, соломенно-желтого цвета, белка, сахара, крови не содержит.

14/III 1932 г. больная направлена на операцию с диагнозом: хронический фиброзный холецистит.

Операция. После обычной анестезии стенок живота вскрыта брюшная полость. При беглом осмотре установлено наличие большой воспалительной опухоли, в образовании которой, повидимому, принимают участие желчный пузырь, пилорическая часть желудка и в особенности толстая кишка с сальником. При попытке извлечь наружу fl. hepatica для образования начального корневого брыжеечного новокаинового инфильтрата по нашему методу выяснилось, что в образовании опухоли принимает главное участие сама fl. hepatica. Соответствующий ей отдел брыжейки также участвует в образовании опухоли: он инфильтрирован, отечен и несколько рубцово перерожден. Смежные отделы брыжейки, соответствующие colon transversum, дают возможность заложить в ней инфильтрат с нижней ее поверхности, он прекрасно просвечивает при откинутой книзу подвижной поперечноободочной кишке соответственно верхней пластинке ее брыжейки. Мы добавляем в инфильтрат анестезирующий раствор, выявляя тем самым характер сращений пилорической части желудка. Несколькими добавочными инъекциями по 10 мл заканчиваем спланхниковую анестезию, вводя раствор под нижний край всплывшей в инфильтрате двенадцатиперстной кишки. Теперь стало ясно, что разделить сращения толстой кишки с желчным пузырем не представляется возможным.

Отечная, распластанная по поверхности всей воспалительной опухоли толстая кишка при первых попытках отделить ее рвется. Обойти опухоль, прирастающую всей своей массой к нижней поверхности печени и доходящую до ее заднего края, удается только без детальной ориентировки в ее особенностях и содержании. Общая картина характера воспалительной опухоли была такова, что на одну минуту у нас возникла мысль о возможности диагностической ошибки, настолько вся опухоль в целом напоминала новообразование.

Ряд соображений — невозможность отделить втянутую в опухоль толстую кишку, риск просмотреть здесь новообразование — ставил хирурга перед необходимостью удалить означенную опухоль вместе с соответствующим отделом толстых кишок (en bloc). Приступлено к резекции слепой и восходящей кишки вместе с печеночной кривизной.

Ответвив корневой инфильтрат mesocoli в правую сторону, идя с ним по забрюшинной клетчатке вниз по ходу coloni ascendentis, быстро и абсолютно безболезненно получаем доступ к слепой кишке, которая вместе с червеобразным отростком окутана сращениями. Заложив инфильтрат в ретроцекальной клетчатке, приступаем к резекции упомянутых отделов толстой кишки. Когда последняя была подготовлена для резекции и после того, как она была уже пересечена, оказалось возможным, потягивая за концы всего удаляемого отрезка, вытянуть несколько кпереди печень и тем самым создать более благоприятные условия экспозиции всей опухоли, сращенной с нижней поверхностью печени. В этом положении при вытягивании печени кпереди и запрокидывании ее несколько кверху создались условия для спокойного отделения опухоли от печени. В известный момент, наконец, я попал в прослойку сращений, позволившую прощупать зыблющийся под пальцем желчный пузырь, набитый камнями. В дальнейшем, манипулируя в грубых сращениях, удалось, отделяя желчный пузырь, дойти до шеечной части и убрать его вместе со сращенной с ним частью толстой кишки (рис. 78). Шов кишок — конец в бок, перитонизация, легкая тампонада к протокам Кишечные швы при имеющейся тампонаде прикрыты сальником Место анастомоза подтянуто к круглой связке, чтобы в дальнейшем удержать кишку от западения книзу Швы, повязка. Послеоперационный период без малейшего осложнения Через 2½ недели больная выписалась вполне выздоровевшей

Следующее приводимое нами наблюдение не менее показательно в отношении эффективности нашего метода анестезии уже при операции на самой печени.

Больная, 64 лет, поступила в клинику 30/V 1930 г. с жалобами на чувство тяжести, полноты и давления в животе после еды и тяжелой работы. Больна уже 37 лет. Заметила опухоль в животе после второй нормально прошедшей беременности. Вначале опухоль не беспокоила больную, но затем постепенно стала вызывать ряд неприятных ощущений. В анамнезе малярия. Девять беременностей протекали нормально. Со стороны наследственности ничего патологического.

Рис. 78. Препарат удаленной кишки и желчного пузыря. Справа — червеобразный отросток, место пересечения ilei. Под толстой кишкой — желчный пузырь, заполненный камнями.

Пальпация: при вялой брюшной стенке в брюшной полости легко прощупывается плоская подвижная опухоль, свисающая наподобие фартука вниз к симфизу. Она, повидимому, имеет отношение к печени, срастаясь с ней по основанию. Печень прощупывается, но определить ее нижний острый край не удается. Подвижность опухоли сверху вниз ограничена.

О природе опухоли до операции не было высказано правильных предположений.

Операция. Вскрытие брюшной полости обычным срединным разрезом от мечевидного отростка по направлению к симфизу, обходя пупок справа. Анестезия брюшных стенок и париетальной брюшины — обычная по нашему методу. После растяжения краев брюшной раны стало возможным легко вывихнуть подвижную опухоль и осмотреть ее.

Диагноз sub operatione: angioma hepatis.

При сильном вытягивании опухоли кпереди с ней вместе тянулась и печень. Интраабдоминальная анестезия органов живота еще не была произведена, и больная при вытягивании опухоли застонала. Тотчас была начата забрюшинная анестезия по нашему методу ползучего инфильтрата. Больная лежала совершенно спокойно.

Приступлено к удалению опухоли. При ориентировке оказалось, что новообразованием захвачены передние отделы левой доли печени и часть правой доли до желчного пузыря, почти до hilus. Было решено ориентироваться в сосудах, которые могут иметь отношение к росту и развитию опухоли. Для этой цели провизорно был взят на лигатуру толстый, величиной с указательный палец ствол a. hepaticae. При исследовании ее ветвей было установлено наличие специального ствола, очевидно, снабжавшего опухоль кровью. Этот ствол был перевязан. Затем был удален растянутый и плотно прилегающий к опухоли желчный пузырь, который несколько прикрывал опухоль и мог мешать наложению гемостатических швов при предстоящей резекции печени. После

вытягивания опухоли вниз и вперед были наложены кровоостанавливающие швы (толстый кетгут). Всего таких швов было наложено шесть. Они захватывали участки печеночной ткани, шириной в 4—5 см. По выполнении этой процедуры оказалось возможным резецировать опухоль почти бескровно. Еще до резекции печени на ее нижней поверхности было замечено несколько более крупных вен, между которыми были видны и крупные желчные протоки. Те и другие тщательно обколоты и перевязаны кетгутом. После дополнительной остановки крови из отдельных кровоточащих мест на печеночную рану был пересажен кусок свободного сальника и укреплен здесь несколькими швами.

Кровотечение повсюду остановлено. Швы на стенку живота, повязка.

На 17-й день после операции небольшое истечение желчи, прекратившееся через несколько дней. Выписана здоровой.

Приведем статистику выполненных нами под местной анестезией операций на желчных путях и печени.

В эту таблицу не вошли неоперабильные больные с новообразованиями поджелудочной железы и фатерова сосочка.

Таблица 5

№ п/п	Операции	Число операций	Смертельный исход	
			абс. число	%
1	Cholecystectomia idealis	323	6	2
2	Mucoclase (Прибран — Вишневский)	40	3	7,5
3	Cholecystectomia + дренаж ductus hepatici	62	5	8
4	Cholecystogastrostomia	4	—	—
5	Частичная резекция печени	3	—	—
6	Cholecystectomia + appendectomia	124	3	2,4
7	Cholecystectomia + resectio ventriculi (Бильрот II)	1	—	—
8	Cholecystectomia + gastroenterostomia	6	—	—
9	Cholecystectomia + appendectomia + nephropexia	8	—	—
10	Cholecystectomia + appendectomia + gastroenterostomia	2	—	—
11	Cholecystectomia + resectio coli transversi	1	—	—
12	Cholecystectomia + nephropyelotomia	1	—	—
	Всего	575	17	2,9

ОДНОМОМЕНТНАЯ ЧЕРЕЗ ОДИН РАЗРЕЗ ОПЕРАЦИЯ НА ПОЧКЕ, ЖЕЛЧНОМ ПУЗЫРЕ И СЛЕПОЙ КИШКЕ

Мысль о возможности доступа из поясничного разреза к печени, желчному пузырю и протокам не нова; в литературе на это имеются многочисленные указания [Тринклер, Франк, Мирс, Тюфье, Райт, Ребуль (Frank, Mears, Tuffier, Wright, Reboul) и др.]. Франк, например, даже указывает на выгоды поясничного разреза для операций на желчных путях в смысле удобства послеоперационного лечения, дренажа и меньшей опасности возникновения послеоперационных грыж. В последнее время Гертель[1] останавливает внимание хирургов на люмбальных разрезах не только для операций на забрюшинных органах, но и для операций на органах брюшной полости (селезенка, двенадцатиперстная кишка, толстые кишки и т. п.). Не касаясь здесь этого вопроса, мы должны сказать, что в клинике могут быть случаи, когда желательно получить оперативный доступ одновременно к правой почке и желчному пузырю. Первым поводом к этому в обычных условиях могут быть неожиданные находки. Известны случаи, когда хирург, обна-

[1] 55. Tagung der Deutschen Gesellschaft für Chirurgie, 1931.

жив почку, одновременно нащупывая камни в желчном пузыре и принужден был продолжать операцию на желчных путях из этого же разреза.

На этом пути мы только однажды столкнулись в клинике с необходимостью оперировать на желчных путях из поясничного разреза. Но в последнее время мы умышленно стали проводить эту операцию планомерно, по заранее принятому определенному решению. Это решение возникло у нас в связи с концепцией о совместных, связанных между собой и зависящих друг от друга заболеваниях нескольких органов брюшной полости на почве их лимфогенной инфекции.

В 1926 г. в своей работе об инфекции смещенной почки я высказал взгляд, что легкое возникновение инфекционных процессов в правой смещенной почке, вероятно, следует объяснить проникновением микроорганизмов из толстых кишок путем переноса их в почку по лимфатическим сосудам, и предлагал в клинике считать нефриты при нефроптозе по их патогенезу нефритами лимфогенного характера. К этому предположению мы пришли на основании постоянных наблюдений над течением таких нефритов, которые обычно бывают или односторонними (с правой стороны), или если двусторонними, то с преимущественным поражением правой стороны, что хорошо вяжется с характером анатомических связей лимфатической системы на правой и левой стороне. Связь эта хорошо выражена на правой стороне и очень слабо — на левой (Франк).

Но еще задолго до этого мы заинтересовались одновременным заболеванием правой смещенной почки и хроническим аппендицитом — комплекс, который впервые был отмечен Эдебольсом (Edebohls) и по поводу которого им и была предложена операция — люмбальная аппендэктомия с пришиванием правой почки. Как известно, эта операция в Германии была встречена весьма холодно, во Франции же она нашла защитников в лице крупных хирургов [Легё (Legeu) и др.]. В СССР она впервые была обоснована мной в 1922 г. на XV съезде русских хирургов в Ленинграде.

К настоящему времени руководимая мной клиника располагает более чем 300 таких наблюдений, большинство из которых прослежено в течение достаточно продолжительного срока (имеются наблюдения сроком до 20 лет). Эту операцию я принял без клинического обоснования имеющегося комплекса. Но по мере продолжения наблюдений я заметил, что при наличии одновременно хронического аппендицита и правой смещенной почки у многих больных эта почка является и инфицированной. При таких условиях возможно допустить, что инфекция почки могла исходить не только из кишок, но и стоять в зависимости от самого аппендицита, в свою очередь, быть может, связанного со смещением правой почки (тифлоколиты трофического происхождения на почве нарушения иннервации вегетативной нервной системы).

Далее, анализируя свои наблюдения, я заметил, что среди них приходится выделить еще одну группу больных, преимущественно из разряда астенических женщин, у которых, кроме инфицированной правой смещенной почки и хронического аппендицита, имеются еще и болезненные явления со стороны желчного пузыря в форме упорно рецидивирующего, не уступающего медикаментозному лечению хронического холецистита. Группа эта среди больных с правой смещенной почкой и аппендицитом немногочисленна, но она существует и с ней постоянно приходится иметь дело. В нашей клинике нефроптоз подвергается оперативному лечению главным образом при инфекции почки и притом очень часто в связи с хроническим аппендицитом. Учитывая, что ре-

зультаты этого лечения были в большинстве случаев прекрасными, мы решили испробовать одновременно оперативное воздействие и на желчном пузыре; по моему мнению, это заболевание в некоторых случаях также стоит в причинной связи с остальными двумя по линии имеющихся здесь трофических расстройств.

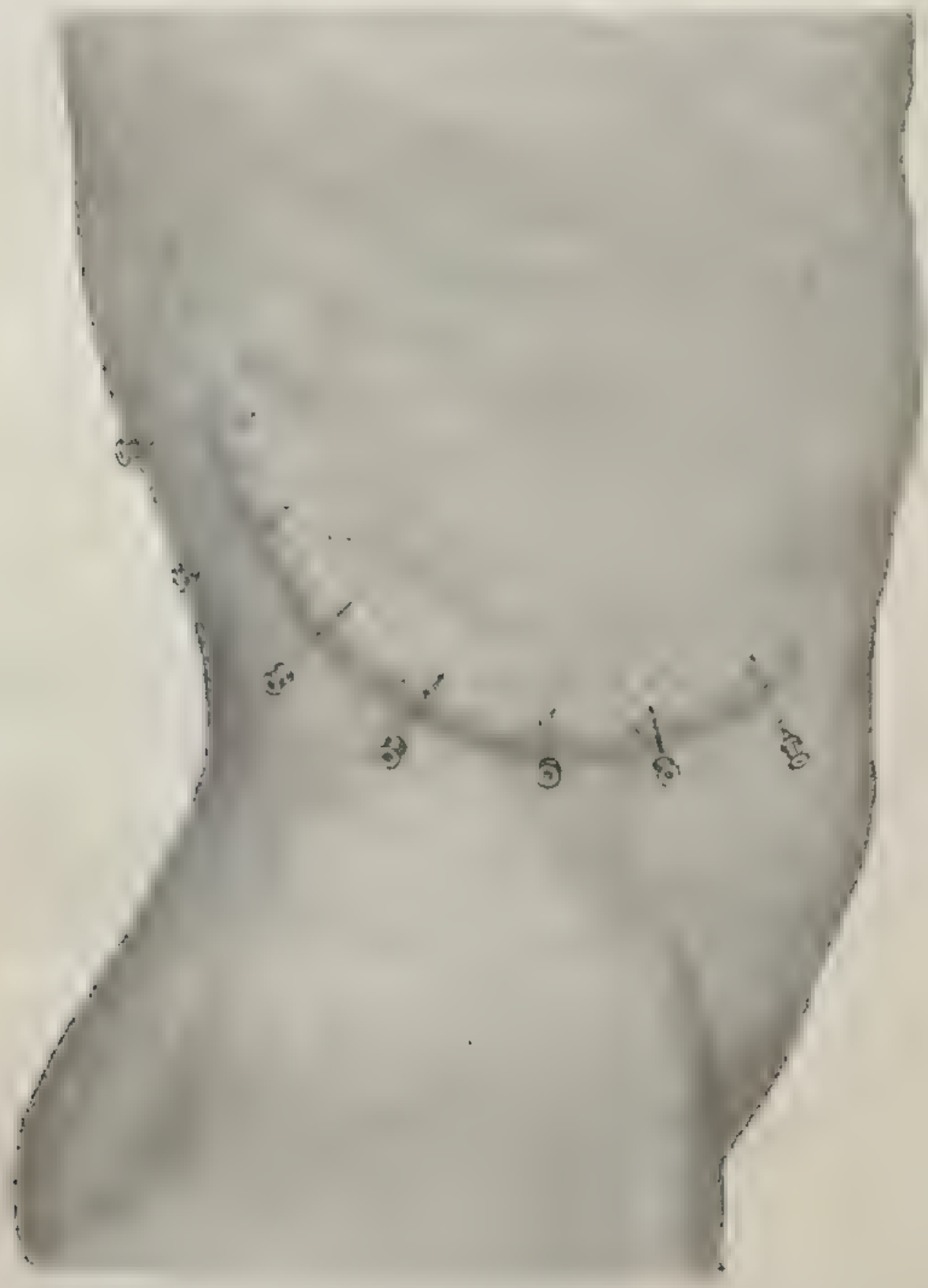

Рис. 79. Кожный желвак по линии предполагаемого разреза и впрыскивание новокаина в подкожную клетчатку до апоневроза при одномоментной операции на почке, желчном пузыре и слепой кишке.

Вот на какой почве возникла у меня мысль о «тройной» операции.

Подготовка к анестезии. Больного укладывают в положении на левом боку, как для операции на правой почке. Первый ассистент стоит против оператора, второй — у головного конца стола на стороне оператора. Малый инструментальный столик помещается над больным на уровне таза или верхнего отдела бедер.

К обычному инструментарию добавляется игла длиной в 10—12 см. Анестезия кожи и мышц ведется одновременно оператором и первым ассистентом с двух противоположных сторон операционного поля.

Анестезия и операция. Линию кожного разреза обозначают иодом. Она идет полукругом из косто-вертебрального угла к концу XII ребра, откуда по боковой части живота поднимается кверху под реберной дугой и на животе оканчивается у наружного края m. recti правой стороны.

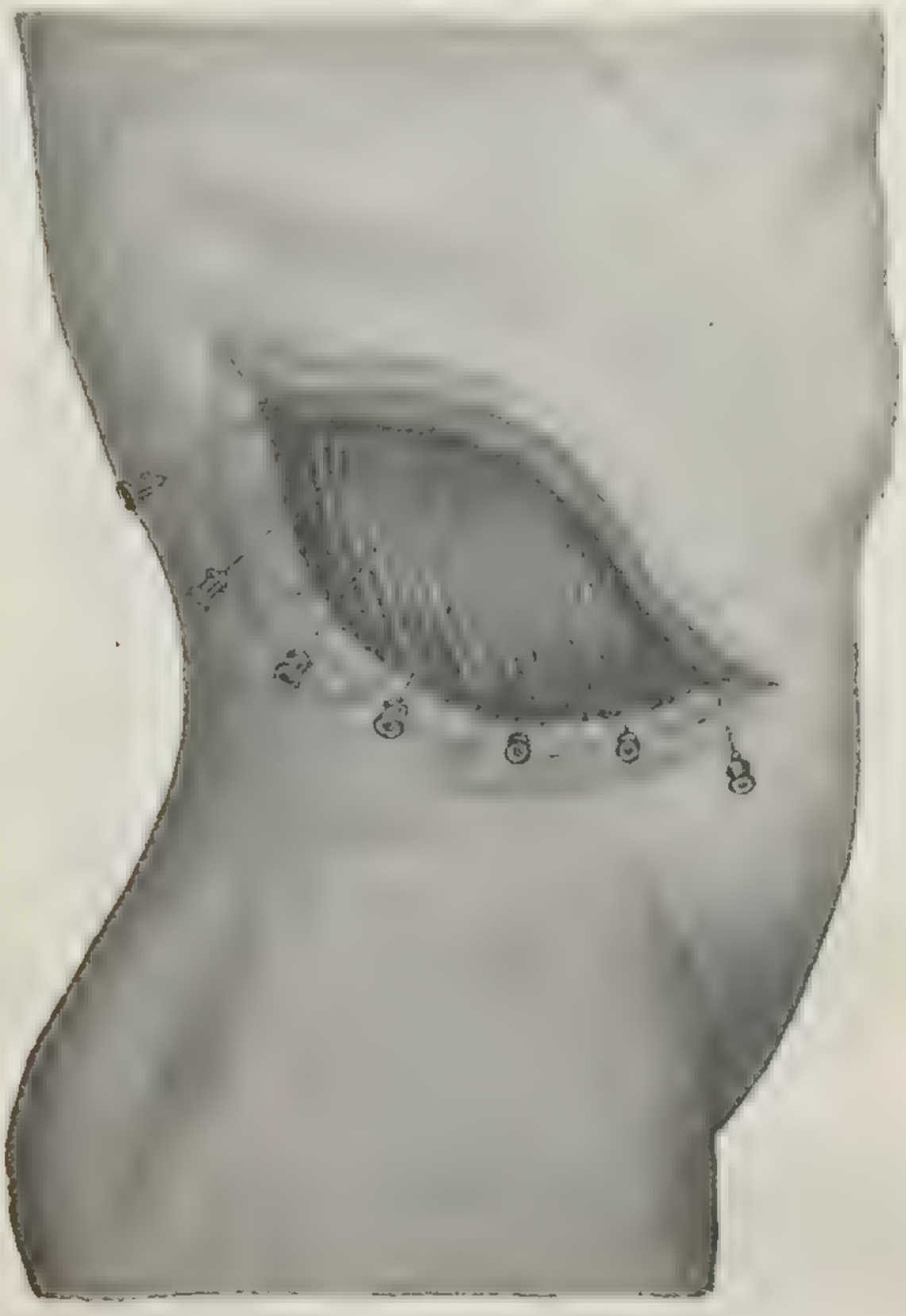

Рис. 80. Прокол мышечного слоя под XII ребром для наполнения раствором fasciae propriae renis и пропитывание мышц по всему протяжению раны.

По этой линии кожу анестезируют в виде линейного желвака, а подкожную клетчатку — путем тугой инфильтрации до апоневроза (рис. 79). После разреза кожи и подкожной клетчатки, перед тем как начать пропитывание мышечного слоя, длинную (12 см) иглу 10-граммового шприца вкалываем в мышцы в углу, образуемом XII ребром и m. erector trunci, осторожно продвигая иглу в глубину, как это делается при поясничной блокаде, мы стараемся проколоть весь мышечный слой. При этом в определенный момент рука получает ощущение пройденного иглой плотного препятствия, и раствор свободно идет в околопочечное

пространство. Сюда вводим около 100 мл раствора при условии свободного его поступления, чтобы наполнить им вместилище fasciae propriae renis. Затем идет инфильтрация мышц на всем протяжении раны при вертикальном направлении игл с оставлением в каждом мышечном слое возможно широкого тугого инфильтрата (рис. 80). После разреза

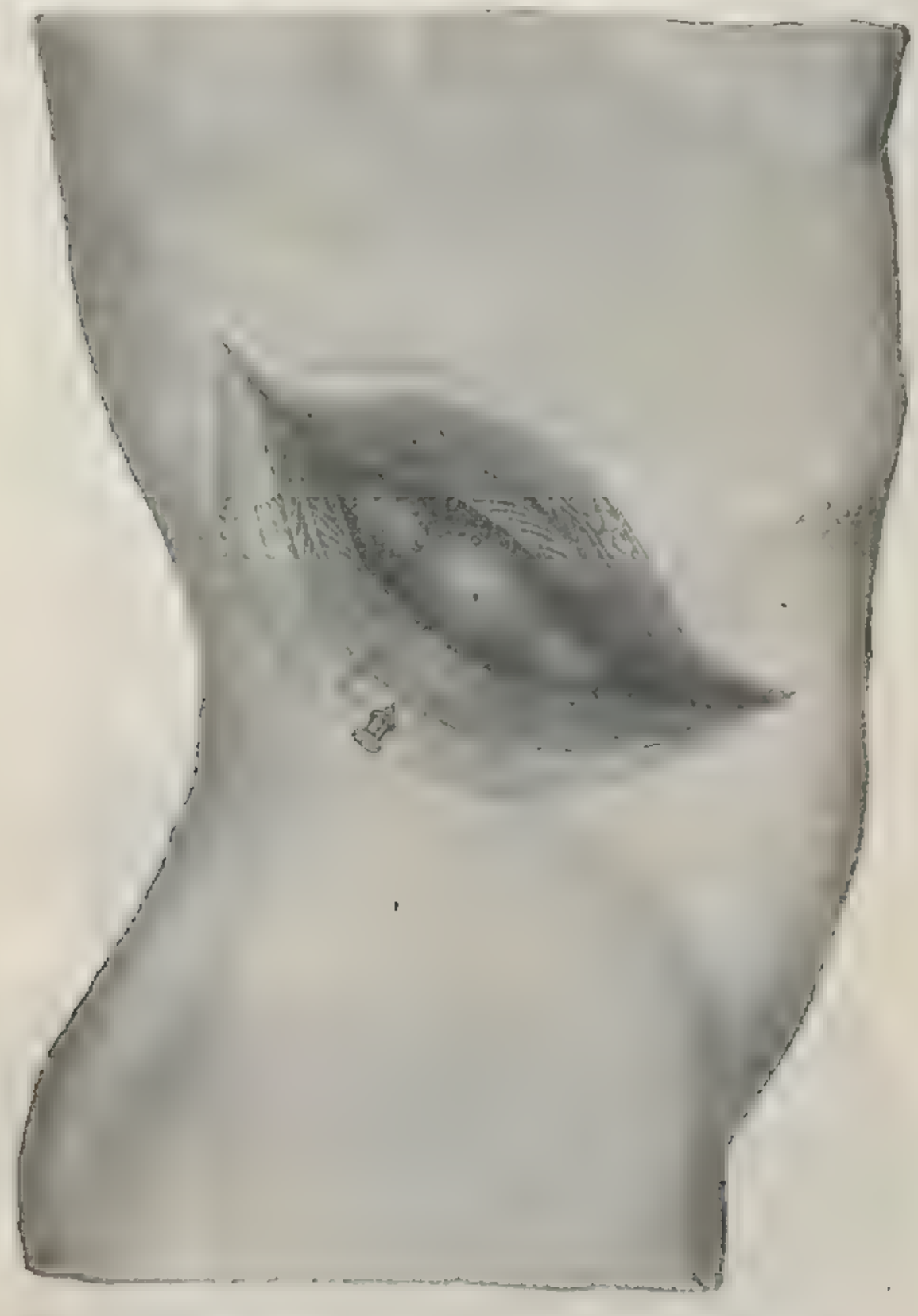

Рис. 81. Обнаружение в забрюшинном пространстве инфильтрата под fasciae propria renis и усиление его дополнительными инъекциями до появления заметного напряжения в нем.

мышц в забрюшинном отделе виден новокаиновый инфильтрат в области вместилища fasciae propriae renis.

Мы увеличиваем его добавочными инъекциями, стараясь повысить в нем напряжение раствора. Для этого требуется еще от 60 до 100 мл жидкости. Инфильтрат резко выделяется и обособляет брюшину (рис. 81).

Теперь вскрываем брюшину и стараемся рассмотреть со стороны брюшной полости передние отделы инфильтрата в области вместилища fasciae propriae renis. Он отлично просвечивает через брюшину

в виде массивного водяного желвака (рис. 82). Увеличивая повторными впрыскиваниями раствора этот отдел инфильтрата, стараемся направить его к средней линии тела. Теперь он движется, уже покрытый листком fasciae propriae и брюшиной, как настоящий ретроперитонеальный инфильтрат, неизбежно проникая в ретроперитонеальное пространство позади duodenum. В этот момент двенадцатиперстная кишка оказывает-

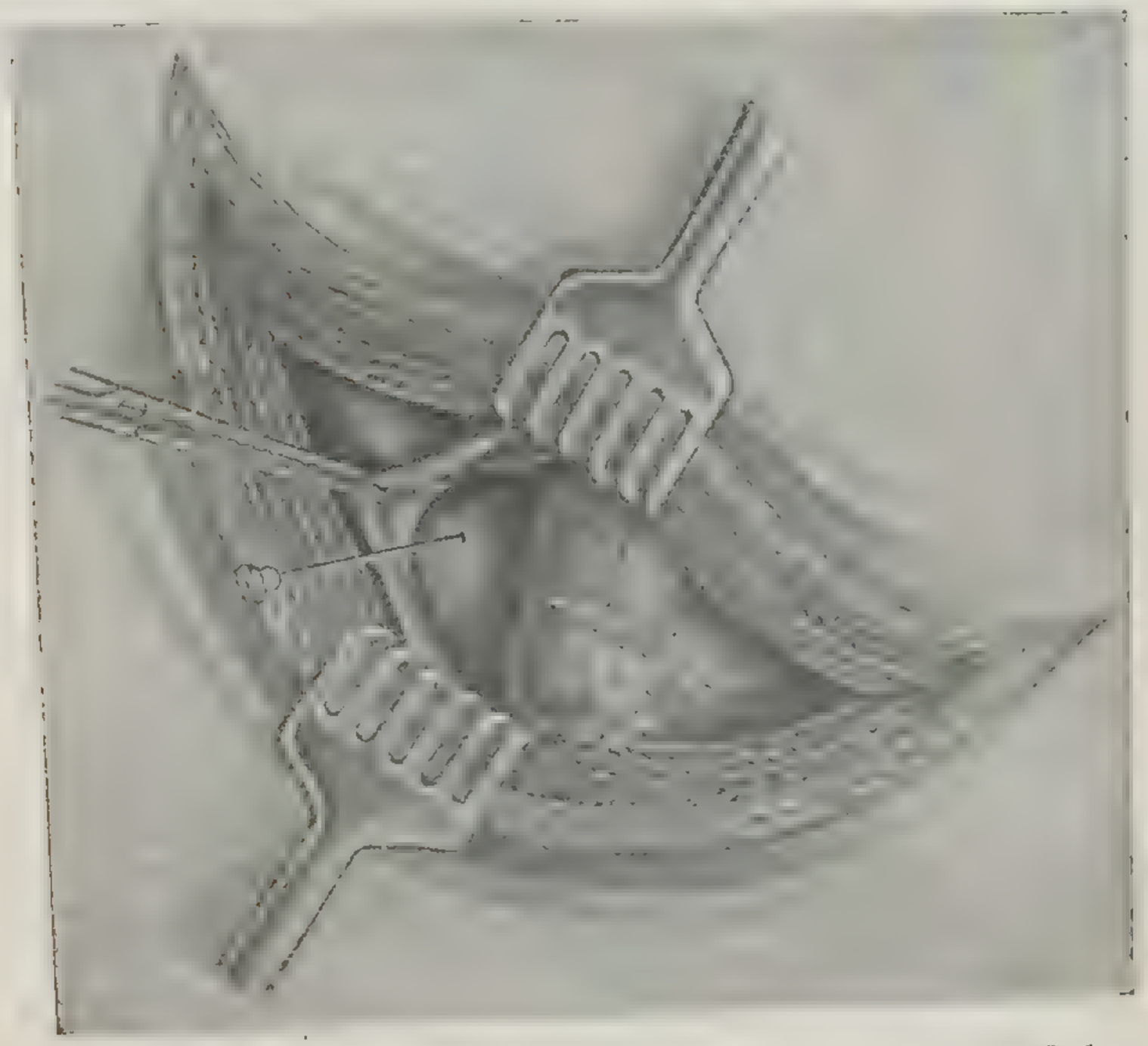

Рис. 82. Инфильтрат под fasciae propria renis виден при вскрытой брюшине. Начато его усиление с целью продвижения по направлению к средней линии тела.

ся как бы плавающей в растворе. Сделав три инъекции 10-граммовым шприцем под двенадцатиперстную кишку в разные места омывающего ее инфильтрата, мы получаем прекрасную экспозицию того отдела двенадцатиперстной кишки, где придется в дальнейшем манипулировать с печеночными протоками. Однако эта экспозиция, равно как и вся анестезия в целом, будет еще полнее и лучше, если до получения описанного ползучего инфильтрата мы впрыснем со стороны брюшной полости 20—30 мл раствора также в нижнюю поверхность брыжейки fl. coli hepaticae, которая обычно предлежит в поле операции. Эта последняя часть раствора входит в состав образуемого забрюшинного инфильтрата в верхнем этаже, который предназначен блокировать всю область разветвления подчревных нервов (рис. 83). В огромном большинстве случаев в результате полученного таким способом большого забрюшинного инфильтрата под печенью раствор автоматически проникает в lig. hepato-duodenale. Иногда же эта последняя может

потребовать отдельного пропитывания, которое мы и производим, направляя инфильтрат, с протоков, по всему желчному пузырю при возможном подсерозном его пропитывании.

В этот момент мы стремимся особенно туго инфильтрировать верхнюю стенку желчного пузыря, чтобы лучше отслоить его раствором от поверхности печени.

Рис. 83. Ползучий инфильтрат передвигается к средней линии. Инъекция в нижнюю поверхность брыжейки fl. coli hepaticae с целью направить раствор к основному инфильтрату.

Прикрыв отверстие в брюшине большим марлевым компрессом, мы переходим к ретроперитонеальному пространству у почки. Разрезав заднюю пластинку собственного апоневроза почки, мы вскрываем заложенный здесь, в области вместилища fasciae propriae renis, инфильтрат, удаляем из него почти весь раствор и изолируем почку для любой операции на ней, а также в поясничном отделе мочеточника. Покончив с почкой, снова входим в брюшную полость. Здесь все уже подготовлено для безболезненного производства операции на желчном пузыре.

При надлежащей ретракции краев раны оттягиваем книзу fl. hepaticam coloni и получаем доступ к нижней поверхности печени. Захватив желчный пузырь клеммой, манипулируем над ним, как нужно в данном случае.

По окончании операции на желчных путях переходим к удалению червеобразного отростка. Бывший здесь тугой инфильтрат области вместилища fasciae propriae renis давно уже подготовил анестезию coloni

ascendentis et coeci, а потому манипуляции на слепой кишке, как правило, не требуют в этом моменте операции дополнительной анестезии. Оттянув нижний край раны вниз, мы вытягиваем в рану coecum в случае ее подвижности и заканчиваем манипуляции в брюшной полости удалением червеобразного отростка. Если же кишка неподвижна и червеобразный отросток имеет сращения, то в этот момент операции необходима дополнительная инъекция 30—50 мл раствора в ретроцекальную клетчатку. Это делается для того, чтобы получить здесь не только анестезию соответствующего отдела кишки, брыжеек и париетальной брюшины, но и экспозицию неподвижной слепой кишки и выявить положение червеобразного отростка. Из этого примера ранее неподвижной слепой кишки видно, как выгодно отличается наш метод ползучего инфильтрата от обычного пропитывания тканей малым количеством концентрированных растворов. Массивные инъекции можно сделать со стороны как брюшной полости, так и забрюшинного пространства. Можно их и комбинировать.

По окончании всех трех операций брюшную рану закрывают наглухо, забрюшинную клетчатку дренируют небольшим марлевым выпускником, подведенным к почке.

Из приводимого описания видно, как основной массивный инфильтрат, заложенный между листками fasciae propriae renis, в зависимости от необходимости, может быть развит дальше и направлен по определенным анатомическим путям в желательном для нас направлении. Это производится не только для обезболивания определенных органов, но иногда и с целью необходимой их экспозиции путем бескровной гидравлической препаровки.

В этой методике, покоящейся на строгих анатомических данных, опять-таки ясна тенденция осуществить непосредственный контакт вещества с нервами и отойти от принципа анестезии, основанной на диффузии вещества — анестезии, всегда дефектной и связанной со многими случайностями. Мы, если и делали дополнительную анестезию соседних областей, то всегда с намерением либо получить ответвление основного инфильтрата, либо обеспечить слияние с ним другого, соседнего инфильтрата.

Таким образом, в конечном счете обычно создается один массивный инфильтрат, который с началом оперативных манипуляций на органах опорожняется или сразу почти нацело, или частями, ибо из отдельных мест раствор не перестает в течение всей операции так или иначе выделяться в рану. При этих условиях количество раствора, взятое для анестезии, никогда не соответствует тому, какое фактически остается в тканях для всасывания.

Если описанная методика анестезии применяется на левой стороне, то при небольшой ее модификации очень легко осуществляется обычная спленэктомия.

Обращаем внимание на то, что наиболее трудный момент — безболезненное отделение диафрагмальных сращений мало подвижной селезенки при ее удалении — полностью учитывается с самого начала.

Другие операции в брюшной полости, в особенности на восходящем и нисходящем отделе толстых кишок, независимо от длины их брыжеек, также прекрасно выполняются с применением нашей методики анестезии. Этим, разумеется, мы не хотим сказать, что все решительно операции на толстых кишках должны производиться через задний пояснично-брюшной разрез. Здесь, как и всюду в клинике, должен быть выбор, должны быть свои показания. Специальные показания к операции на толстых кишках через этот разрез существуют, например,

при таких опухолях, где новообразование, разрастаясь в правом или левом углу толстых кишок, фиксировано неподвижно и едва прощупывается под ребрами. Мой метод вообще позволяет мобилизовать кишечные новообразования там, где при обычной оценке картины операбильности опухоль может считаться неудалимой. В указанных же случаях тот оперативно-методический подход, на который мы здесь обращаем внимание, еще больше расширяет пределы наших возможностей.

В данном здесь описании наша операционная «триада» сразу может показаться требующей больше времени, чем операция под наркозом. Но, повторяю, время, которое тратит хирург на операцию, прежде всего есть результат его темпов работы и той или иной рационализации отдельных моментов операции.

Описанная только что тройная операция произведена мной 12 раз. Во всех случаях я получил безукоризненный непосредственный операционный исход и хороший терапевтический эффект в ближайшие и более отдаленные сроки наблюдения.

Выводы. 1. Одновременно наблюдающиеся у женщин астенического типа правая смещенная почка, хронический аппендицит и хронический холецистит, возникающие, вероятно, на почве лимфогенной инфекции органов, следует рассматривать как заболевания, стоящие в причинной связи друг с другом.

2. Хирургическое лечение всех этих заболеваний может быть произведено через один разрез посредством одномоментной операции на всех трех больных органах.

3. Эта довольно сложная хирургическая операция легко может быть выполнена под местной анестезией по способу тугой инфильтрации тканей с образованием ползучего инфильтрата.

4. Способ ползучего инфильтрата представляет собой такую гибкую модификацию методики обезболивания, что ею можно успешно пользоваться при таких сложных операциях, как, например, комбинированное выполненное через один разрез, вмешательство на почке, желчных путях и червеобразном отростке.

5. Массивный ползучий инфильтрат не только служит для обезболивания данной области, но и создает выгодную для оператора экспозицию операционного поля, четко выявляя все органы, делая их более доступными для манипуляций, иногда значительно мобилизуя их.

6. Хотя при выполнении тройной операции ползучий инфильтрат требует для своего образования значительного количества обезболивающего раствора, однако, будучи вскрыт во время вмешательства в одном или нескольких местах, он позволяет удалить из тканей бо́льшую часть новокаина, благодаря чему предотвращается опасность интоксикации больного.

Ниже мы приводим описание одного редкого наблюдения над оперативным удалением селезенки огромных размеров через задний пояснично-брюшной разрез.

Истории болезни тех больных, которые подвергались иссечению толстых кишок через этот же разрез, мы не приводим, чтобы не загромождать книги наблюдениями, имеющими теперь для нас обычный характер.

Больная Е. М., 30 лет, поступила в клинику 9/V 1932 г.

Считает себя больной 4 года, когда впервые заметила опухоль, выступающую из подреберья. На это больная долго не обращала никакого внимания, так как увеличение опухоли не сопровождалось никакими субъективными явлениями и совершенно не беспокоило больную; трудоспособность не была нарушена вплоть до поступления в

клинику. Но 4 года назад она заметила прекращение menses, которые еще за несколько месяцев до этого стали слабее и короче, а затем и совсем прекратились. Больная незамужняя, всегда отличалась хорошим здоровьем. Никаких заболеваний и травм в анамнезе нет. Родители здоровы. Последние 2 месяца стала чувствовать утомление на работе и одышку. Опухоль настолько увеличилась, что больная чувствовала ее тяжесть; она обратилась за помощью в клинику.

Объективно. Больная среднего роста, правильного телосложения. Кожа и слизистые бледны, подкожная жировая клетчатка выражена удовлетворительно, со стороны скелета изменений не устанавливается. При осмотре обращает на себя внимание бледность больной, пастозность кожи, особенно выраженная на лице и животе.

При пальпации живота определяется плотная с закругленными краями опухоль, исходящая из левого подреберья и простирающаяся вниз почти до cristae ilei, вперед — до средней линии. По положению и форме опухоль соответствовала увеличенной селезенке. Поверхность опухоли ровная, консистенция плотная. При глубокой пальпации удается установить, что селезенка увеличена во всех направлениях. Ощупывание безболезненно.

10/V 1932 г. исследование мочи — ничего патологического. 15/V исследование крови: гемоглобина 64%; эритроцитов 3 240 000; лейкоцитов 3 600; цветной показатель 0,9. Лейкоцитарная формула: сегментированных 34%, палочкоядерных 37%, юных 2,5—3%, лимфоцитов 9%, моноцитов 1%, эозинофилов 13%, базофилов 1%.

В красной крови много базофильных эритроцитов. В белой крови обнаружен сдвиг влево до юных, с эозинофилией, лимфо- и моноцитопенией.

Клинический диагноз: neoplasma lienis benignum.

20/V операция. Косой поясничный разрез спускается на средне-боковую стенку живота, оканчиваясь у наружного края m. recti с левой стороны. После рассечения кожи и подкожной клетчатки по всей линии разреза (при предварительной анестезии этих слоев обычным способом) длинную иглу 10-граммового шприца вкалывают через мышцы в глубину тканей для наполнения раствором околопочечного межфасциального пространства. Дальше идет пропитывание мышц, их разрез, резекция конца XII ребра и вскрытие забрюшинного пространства. Так же, как и при операции на почке, новокаиновый инфильтрат всего вместилища fasciae propriae renis усиливают дополнительными инъекциями, которые идут главным образом вверх, к куполу диафрагмы. Вскрыв теперь брюшную полость, производим дополнительную анестезию париетальной брюшины в передних отделах раны. Последнюю расширяем до нужных пределов и стараемся рукой обойти селезенку, чтобы установить степень ее подвижности и характер имеющихся сращений. Смещая селезенку несколько к середине живота, получаем возможность продвигать со стороны брюшной полости забрюшинный инфильтрат в области вместилища fasciae propriae renis вверх под купол диафрагмы, обеспечивая тем себе свободу действия к моменту отделения имеющихся здесь сращений.

Громадная селезенка плотно вколочена под купол диафрагмы и не имеет ни малейшей наклонности податься отсюда в рану. Она плотна, напряжена и, как будто, местами дает глубокую флюктуацию. Прокол дает кровянисто-серозную жидкость. Разрезом вскрыта огромная полость, наполненная старыми свертками крови. Отделив сращения под диафрагмой, убираем селезенку после предварительной перевязки сращений и сосудов в области ее ворот.

Больная не издала ни единого стона.

Вся анестезия была проведена 0,25% раствором новокаина пополам с раствором перкаина (1 : 5 000).

Вес селезенки 2240 г. Размер 27×21×12 см.

Бо́льшая часть селезенки занята огромной кистой с плотной фиброзной стенкой, на внутренней поверхности которой в большом количестве отлагались крошковатые бурокоричневые массы и известь. Содержимое кисты под микроскопом имело следующую картину: в каждом поле зрения на фоне чрезвычайно большого количества сильно измененных эритроцитов имелось много кристаллов гематоидина. В непосредственном соседстве с опухолью паренхима селезенки почти полностью замещена плотной соединительной тканью и местами значительно импрегнирована железом. Встречаются очаги некроза и гнезда известковых масс.

Патологоанатомический диагноз: кровяная киста селезенки

МЕСТНАЯ АНЕСТЕЗИЯ ПРИ ПОРТО-КАВАЛЬНЫХ АНАСТОМОЗАХ

Операция порто-кавального анастомоза при атрофическом циррозе печени с резко пониженной функцией печени при тяжелом общем состоянии больного требует щадящего метода обезболивания. После анатомических и оперативных поисков мы остановились на правостороннем торако-абдоминальном доступе.

1. Больной лежит на операционном столе в положении на левом боку; в области последних грудных позвонков подложен валик; правая нога вытянута, левая — полусогнута.

2. Производится поясничная новокаиновая блокада по 100 мл с каждой стороны.

3. Обезболивание кожи и подкожной клетчатки по линии разреза от срединного края лопатки до пупка по ходу IX ребра с правой стороны.

4. После рассечения кожи и подкожной клетчатки по линии разреза обнажаются m. latissimi dorsi, m. serratus anterior, m. obliqui abdominis externi et vaginae, m. recti abdomini. Послойная тугая инфильтрация раствором новокаина мышечных образований на всем протяжении торако-абдоминальной раны и влагалища правой прямой мышцы живота.

5. Широкие мышцы брюшной стенки рассекают от реберной дуги до пупка; по вскрытии передней стенки влагалища правой прямой мышцы ее отводят тупым крючком кнутри. Вскрывают по линии разреза брюшину; по мере рассечения ее берут зажимами Микулича.

6. В края приподнятой зажимами брюшины в обе стороны по возможности широко вводят раствор новокаина. Из брюшной полости выводят без натяжения поперечноободочную кишку с сальником; обильно пропитывают раствором новокаина брыжейку этой кишки с расчетом продвижения новокаинового инфильтрата как к основанию, так и в правую сторону брыжейки. Далее, в брыжейку одной из предлежащих в рану петель тонкой кишки по направлению к корню также вводят новокаиновый раствор; брюшную стенку после этого закрывают влажной большой салфеткой.

7. Рассекают широкие мышцы грудной стенки, отделяют и отодвигают в стороны широкими зубчатыми крючками. Обнаженные межреберные промежутки от седьмого до десятого туго пропитывают раствором новокаина, начиная с задних отделов до реберной дуги. У реберной дуги пересекают хрящи IX—X ребер; в девятом межреберье вскрывают в пределах правого реберно-диафрагмального синуса правую плевральную полость. Обезболивание путем пропитывания новокаиновым раствором краевых отделов плевры и диафрагмы производят, слегка раздвинув рану тупыми крючками. Со стороны брюшной полости двумя пальцами левой руки диафрагму приближают к грудной стенке, а легкое отодвигают кверху. По мере пересечения диафрагмы и межреберья подшивают ее к мягким тканям грудной стенки вместе с париетальной плеврой.

Таким образом, правая плевральная полость становится закрытой. Для облегчения дыхания после закрытия плевры выкачивают при помощи аппарата Потэна воздух из плевральной полости.

8. Торако-абдоминальную рану широко разводят винтовым зеркалом или расширителем Госсе. Подреберное пространство широко открывают за счет грудной полости и перемещения печени в диафрагмальный сегмент разреза. Затем со стороны верхнего листка брыжейки поперечноободочной кишки ранее созданный новокаиновый инфильтрат усиливают и продвигают по большой кривизне желудка, двенадцатиперстной кишке, верхнему краю печеночной кривизны, толстой кишке вправо к верхнему полюсу почки и почечно-печеночной связке и вверх в печеночно-дуоденальную связку и малый сальник. После этого ассистент отводит печеночным зеркалом печень вправо и кверху, а желудок и большой сальник — книзу и влево. Натянутую и приподнятую омывающей жидкостью печеночно-двенадцатиперстную связку

продольно рассекают, в толще ее позади и между общим желчным протоком и печеночной артерией обнажают на протяжении 5—6 см воротную вену; ассистент берет ее на две провизорные лигатуры и отводит вправо и кпереди. Слой рыхлой клетчатки позади воротной вены дополнительно пропитывают раствором новокаина и обнажают здесь нижнюю полую вену, прикрытую воротной веной, нисходящей частью двенадцатиперстной кишки, головкой поджелудочной железы и нижней поверхностью печени. Гидравлическая препаровка раствором новокаина при выделении полой и воротной вены имеет большое значение: у больных с циррозом печени часто наблюдается большое количество мелких, ломких сосудов (вен), плоскостных спаек и сращений. Сама клетчатка уплотнена и склерозирована. Выделенную из клетчатки на протяжении 4—5 см нижнюю полую вену также берут на провизорные лигатуры.

9. Специальным окончатым зажимом стенки полой и воротной вены захватывают, оттягивают и берут в сосудистый зажим Долиотти, несколько видоизмененный А. А. Вишневским. Этот зажим надежно включает часть просвета сосудов, не прекращая тока крови по ним; в то же время он обеспечивает полное сближение обоих сосудов и фиксирует их в таком положении на время наложения анастомоза. Просветы обоих сосудов вскрывают специальным ножом и ножницами в продольном направлении, анастомоз накладывают бок в бок. Шов накладывают атравматической иглой с впаянной в нее тончайшей ниткой. В процессе наложения порто-кавального анастомоза линия шва и просветы сосудов орошают раствором гепарина. Линию анастомоза укрывают листками брюшины и сальником. Зашивание торако-абдоминальной раны не трудно и не занимает много времени. Брюшную часть ее зашивают, как обычно, послойно узловатыми и шелковыми швами. Торако-диафрагмальную часть раны зашивают узловатыми послойными швами, при этом края мягких тканей грудной клетки и диафрагмы берут в один шов.

ГЛАВА XVI

МЕСТНАЯ АНЕСТЕЗИЯ ПРИ ОПЕРАЦИЯХ НА ПРЯМОЙ КИШКЕ

Операции на прямой кишке представляют собой исключительно благодарное поле для применения местной анестезии. Между тем, как это ни странно, до сих пор она не приобрела здесь широкого распространения. Даже анальная область считается многими трудной для проведения местной анестезии вследствие обильного снабжения ее чувствительными нервами.

По нашему мнению, это говорит только о недостаточной точности и полноте имеющихся способов местной анестезии.

Большинство работающих врачей отзывается о результатах анестезии, получаемых ими при обычной операции геморроя, только как об удовлетворительных.

«Как больные?» — спрашиваю я.

«Да попискивают», — мягко выражаясь, отвечают они...

Никакой обоснованный метод анестезии не должен делать скидок на бо́льшую или меньшую чувствительность области или органа; он всюду должен обеспечивать абсолютное обезболивание; так как иначе всегда возможны жалобы на неудачу анестезии. Даже один миллиметр необезболенной ткани в той области, которая считается мало чувствительной, может разрушить у больного всю иллюзию безболезненности операции и вызвать беспокойство оператора. Количество нервов и источники их происхождения не должны смущать хирурга. он должен стремиться парализовать все чувствительные нервы. Единственным верным средством для достижения этого также и в области заднего прохода и прямой кишки является способ, покоящийся на принципе непосредственного контакта первов с обезболивающим раствором. Способы же, рассчитанные на обезболивание через диффузию вещества, связанные с употреблением ограниченных количеств концентрированных растворов, всегда останутся неверными и мало надежными.

Иннервация области recti. Кожа аноректальной области снабжается кожными веточками IV сакрального корешка (анококцигеальные нервы), промежуточными веточками n. pudendi и n. cutanei femoris posterioris. Наружный сфинктер снабжается веточками нижнего геморроидального нерва (ветви n. pudendi), мышечными ветвями IV сакрального корешка и симпатическими нервами из состава plexus haemorrhoidalis medialis. Внутренний сфинктер как непроизвольный получает только вегетативную иннервацию. Rectum получает нервы из

II, III и IV корешков крестцового сплетения и симпатические нервы из plexus hypogastricus. С физиологической стороны иннервацию прямой кишки изучали многие исследователи: Нассе, Фельнер, Куртад и Гюйон (Nasse, Fellner, Courtade et Guyon) и др. В 1903 г. она описана мной в работе «К вопросу о периферической иннервации прямой кишки»[1].

ОПЕРАЦИЯ ГЕМОРРОЯ

Больного соответствующим образом готовят к операции. Наша клиника по возможности упрощает предоперационную подготовку: однократный прием слабительного за 1—2 дня до операции и теплая мыльная клизма накануне вечером исчерпывают всю предоперационную подготовку. Операционное поле обрабатывают спиртом и слабым раствором t-rae Jodi. Хотя спирт и иод несколько раздражают кожу больного, однако мы не находим возможным отказываться здесь ни от того, ни от другого и рекомендуем сначала осторожно протереть спиртом промежность и область ani, а затем смазать 2% t-rae Jodi.

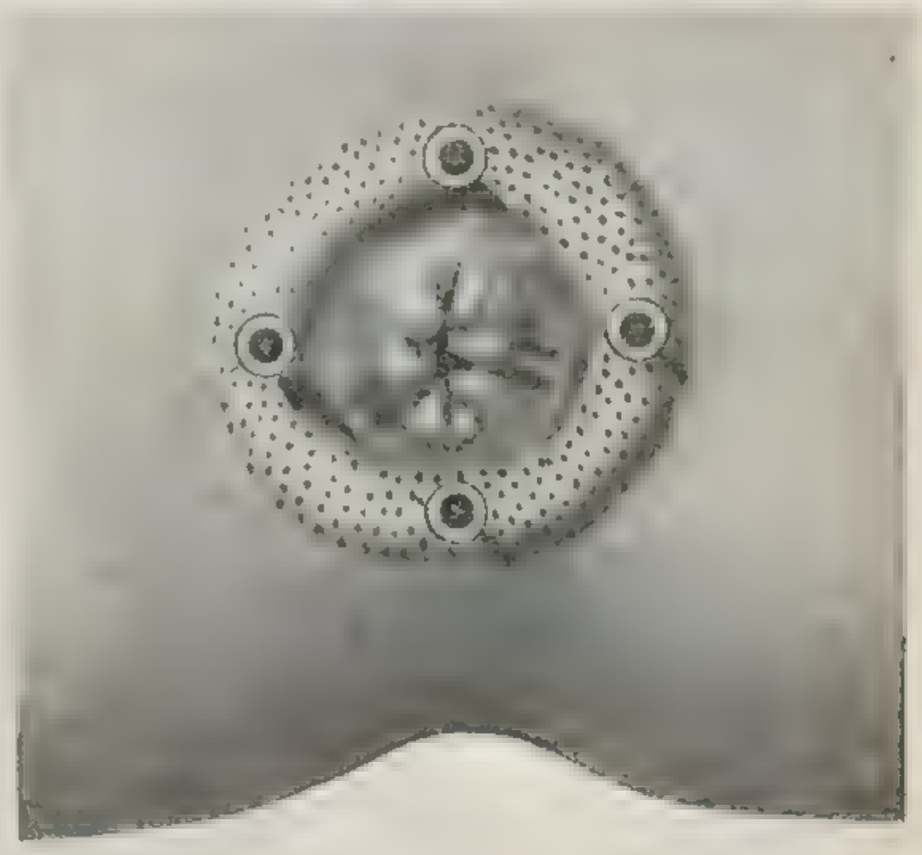

Рис. 84. Круговая инфильтрация кожи по наружной границе пигментного пятна и глубокая инфильтрация, окружающая сплошным слоем раствора новокаина нижний отрезок прямой кишки, при операции геморроя.

Анестезию начинают с круговой инфильтрации кожи по наружной границе пигментного пятна заднепроходного отверстия.

Эта инфильтрация должна быть произведена тщательно и нежно при помощи 2-граммового шприца. Она должна состоять в пропитывании кожи, переходной складки и слизистой.

По окончании ее производится глубокая инфильтрация тканей вокруг наружного сфинктера и нижнего отдела кишки следующим образом: в четырех пунктах, намеченных на рис. 84, вводят раствор с целью так расположить его вокруг кишки, чтобы весь ее отрезок, который будет подвергаться манипуляциям, надежно омывался им со всех сторон.

Это осуществляется посредством введения раствора новокаина 10-граммовым шприцем, снабженным длинной иглой (8—10 см). Медленно продвигаясь в глубину, игла не должна встречать на своем пути почти никакого сопротивления, так как впрыскивание раствора производят в течение всего продвижения иглы, и путь для нее оказывается таким образом всюду подготовленным. Игла, введенная на глубину 7—10 см в околокишечное пространство, останавливается, и теперь на этом уровне хирург старается ввести то количество раствора, какое у него осталось неизрасходованным до 50 мл. И так во всех ука-

[1] А. В. Вишневский, К вопросу о периферической иннервации прямой кишки, Казань, 1903.

занных пунктах. На образование всех четырех инфильтратов расходуется 200 мл раствора.

Но в этой простой схеме, однако, кое-что следует оговорить в отношении порядка и особенностей производства инъекций.

Из четырех глубоких инъекций первой должна быть сделана задняя — между anus и копчиком, последней — передняя, причем переднюю инъекцию нужно делать особенно осторожно, чтобы не проколоть (у мужчин) уретры, поэтому впервые производящий эту инъекцию должен делать ее на глубину не больше 3—4 см. При этих условиях, будучи безопасной, она в то же время не теряет своего значения как подсобная для высокого кругового охвата раствором отрезка прямой кишки, и отказываться от нее не следует, как это делают многие хирурги (Браун, Капис и др.). Порядок же, в каком ведутся эти инъекции, предусматривающий раньше всего блокаду нервов с задней стороны кишки, имеет в виду образование массивного инфильтрата в первую очередь в наиболее индифферентном месте, чтобы при последующих инъекциях по сторонам можно было использовать наметившуюся кое-где расслойку тканей в краевых отделах инфильтрата для облегчения последующих инъекций.

Рис. 85 Схема глубокой инфильтрации при геморрое.

Таким образом, из приведенного описания видно, что мы здесь как и при обезболивании мочевого пузыря, стремимся путем слияния отдельных массивных инфильтратов охватить всю иннервацию данного отрезка кишки, подводя раствор сразу к нервам, не рассчитывая на диффузию вещества (рис. 85).

Не входя в подробную критику приведенных другими авторами описаний местной анестезии при операции геморроя, мы все же должны сказать, что наблюдающиеся часто у многих хирургов неудачи имеют определенные причины. Они либо стоят в связи с отказом от четвертой (передней, глубокой) инъекции, либо зависят от употребления слишком малых количеств раствора, взятых для каждой инъекции в отдельности с расчетом на диффузию вещества.

Вот почему мы и при указанных условиях видим слабые стороны обычной инфильтрационной анестезии, при которой расчет на диффузию раствора часто обманывает хирурга. По этому вопросу уместно привести слова Шаака: «Несмотря на то, что 40 лет назад Шлейх демонстрировал на немецком конгрессе операции на заднем проходе под местной анестезией, до сих пор имеются хирурги, которые пользуются для этих операций или общим наркозом, или спинномозговой анестезией».

Мы же в своей работе не знаем неудач анестезии при операции геморроя.

МЕСТНАЯ АНЕСТЕЗИЯ ПРИ ОПЕРАЦИИ ОСТРОГО ПАРАПРОКТИТА

Большинство хирургов до настоящего времени производят операцию острого парапроктита под наркозом—эфирным или хлорэтиловым.

Как показал опыт нашего ученика проф. А. Н. Рыжих, под руководством которого было выполнено более 600 операций по поводу острого парапроктита, это вмешательство может быть с полным успехом выполнено под местной анестезией.

Первоначальный этап обезболивания такой же, как и при операции геморроя. Только одна из 4 глубоких инъекций не может быть выполнена, именно на той стороне anus, к которой прилегает паректальный абсцесс. Попытка вколоть здесь длинную иглу почти всегда приведет к проникновению ее в полость гнойника.

Далее над областью воспалительного выбухания производят тонкой иглой линейную анестезию кожи и подкожной клетчатки, согласно направлению будущего разреза. В довершение анестезии из трех точек, расположенных по наружному краю абсцесса в пределах здоровых тканей, после нанесения кожных желваков производят глубокие инъекции раствора новокаина длинной иглой (10 см) с таким расчетом, чтобы ввести его по наружной окружности и под основание гнойника. Через каждый вкол впрыскивают в зависимости от размеров инфильтрата от 20 до 30 мл 0,25% раствора новокаина. Если оперировать нежно, осторожно обработать и затампонировать полость гнойника, то можно успешно и безболезненно закончить вмешательство не только при подкожной, но и даже при ишиоректальной форме парапроктита.

FISTULA ANI

После описания анестезии при операции геморроя и острого парапроктита не так трудно изложить методику анестезии при fistula ani. Мы не будем рассматривать все случаи, какие могут наблюдаться в клинике у больного с диагнозом свища прямой кишки. Приведем в качестве примера случай сравнительно высокой наружной фистулы как случай средней сложности и скажем так: анестезия при fistula ani должна быть проведена точно так же, как и при операции геморроя, с прибавлением к ней той специальной обработки самого свищевого хода, какая представляется необходимой в каждом отдельном случае.

Полная анестезия, как и при операции геморроя, необходима для надлежащего расслабления жома, в связи с чем только и возможна хорошая ориентировка в направлении свища, а также в расположении его внутреннего отверстия. Нужно знать, что та методика, какую мы применяем для анестезии при операции геморроя, представляет совершенно безобидную процедуру, если она проводится при соблюдении надлежащей асептики, а потому и не надо соблазняться в некоторых случаях надеждой покончить со свищом небольшим разрезом, которому предпосланы один-два вкола иглы 2-граммового шприца с новокаином. Так допустимо поступать только при самых поверхностных и коротких свищевых ходах.

РАК ПРЯМОЙ КИШКИ

В оперативном лечении рака прямой кишки самое большое место мы отводим промежностно-копчиковому методу. От сохранения наружного жома заднего прохода наша клиника решительно отказалась

в пользу anus sacralis. Функциональный результат в большинстве случаев хороший. К комбинированному способу клиника прибегает только при подозрении на наличие внутрибрюшных метастазов.

В отношении оперативного лечения рака прямой кишки у нас наметились два периода. В первом — больных, страдавших этим заболеванием, оперировали под общим наркозом, во втором — применяли местное обезболивание. Непосредственные исходы и отдаленные результаты первого и второго периода настолько различны, что на это

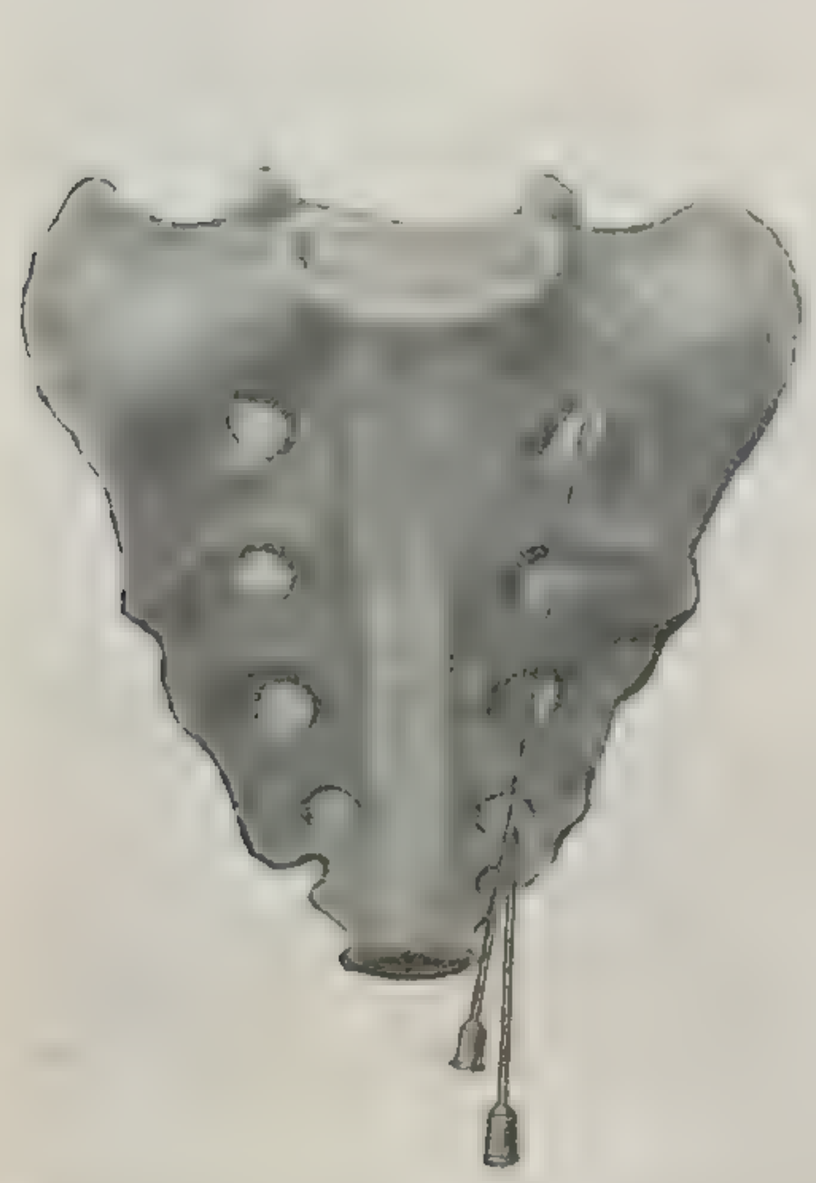

Рис. 86. Схема пресакральной анестезии по Брауну.

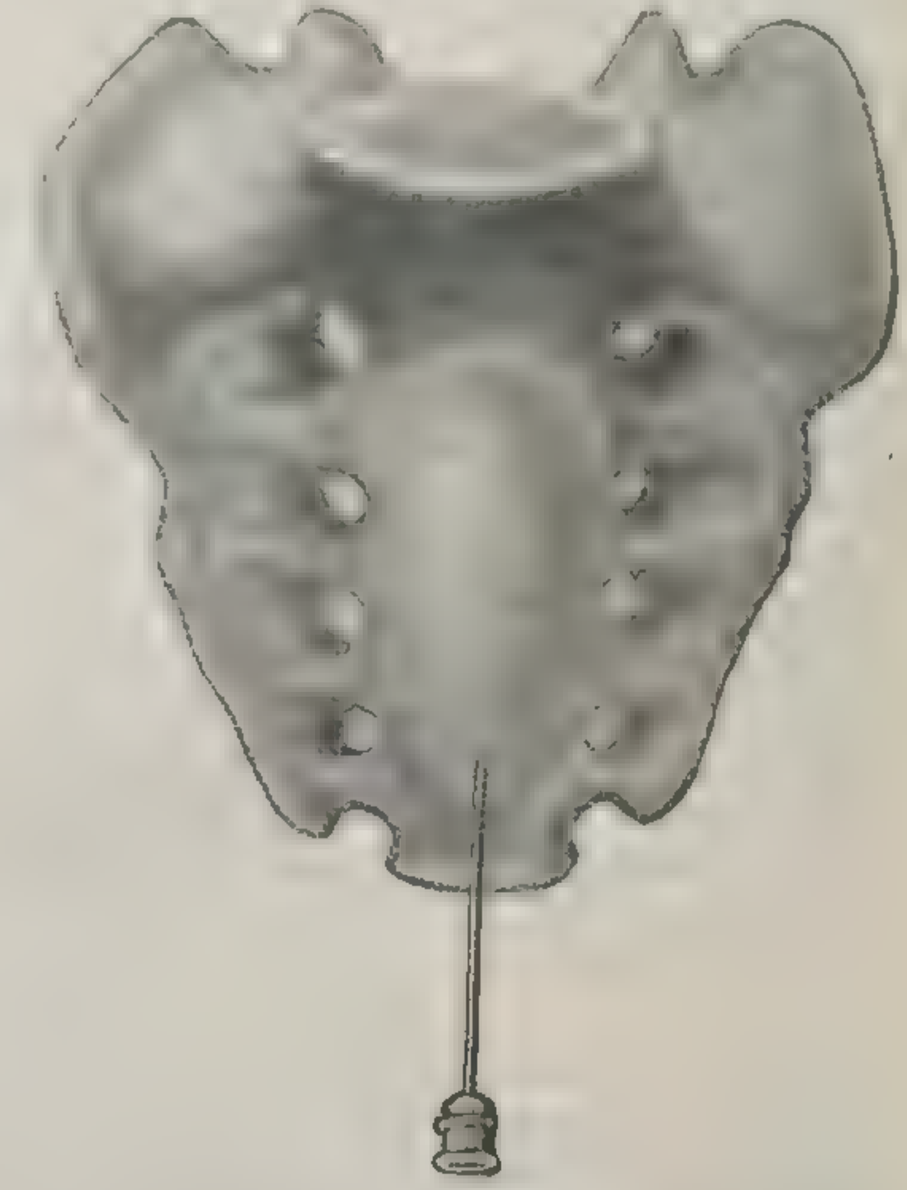

Рис. 87. Схема пресакральной анестезии по А. В. Вишневскому.

должны бы обратить серьезное внимание самые упорные противники местной анестезии при этой операции.

За последние 18 лет ни один из больных, оперированных без применения наркоза, не погиб непосредственно вслед за операцией. При низведении кишки промежностную рану тотчас же после операции выполняют тампоном, пропитанным эмульсией, состоящей из ol. Cadini, ксероформа и касторового масла. Этой тампонаде мы придаем огромное значение с точки зрения предупреждения инфекции. С тех пор как мы ее применяем, в нашей клинике не было тяжелых осложнений со стороны раны промежности после операции рака прямой кишки.

Анестезия и операция. Больной лежит на правом боку с сильно согнутыми и приведенными к животу бедрами. Мы стараемся придать ягодично-промежностной области наилучшую экспозицию. После надлежащей очистки операционного поля по средней линии между копчиком и задним проходом образуют небольшой кожный желвак, в который вкалывают длинную иглу 20-граммового шприца для впрыскивания раствора к передней поверхности крестца. Пресакральная анестезия в моем видоизменении состоит в том, что я продвигаю иглу, постепенно вводя раствор к передней поверхности крестца, и вожу затем сюда раствор в количестве 150—200 мл — в зависимости от

конституции больного. Я не ищу иглой уровня того или другого сакрального отверстия (Браун), не ввожу раствор с двух сторон (рис. 86). Вместо этого, придерживаясь принципа ползучего инфильтрата, даю возможность раствору свободно двигаться по передней поверхности крестца, рассчитывая, что он сам найдет свое место, иначе говоря, зальет всю переднюю поверхность крестца (рис. 87). После этого намечаю полоской t-rae Jodi линию будущего разреза, необходимого для промежностно-копчикового способа удаления рака прямой кишки.

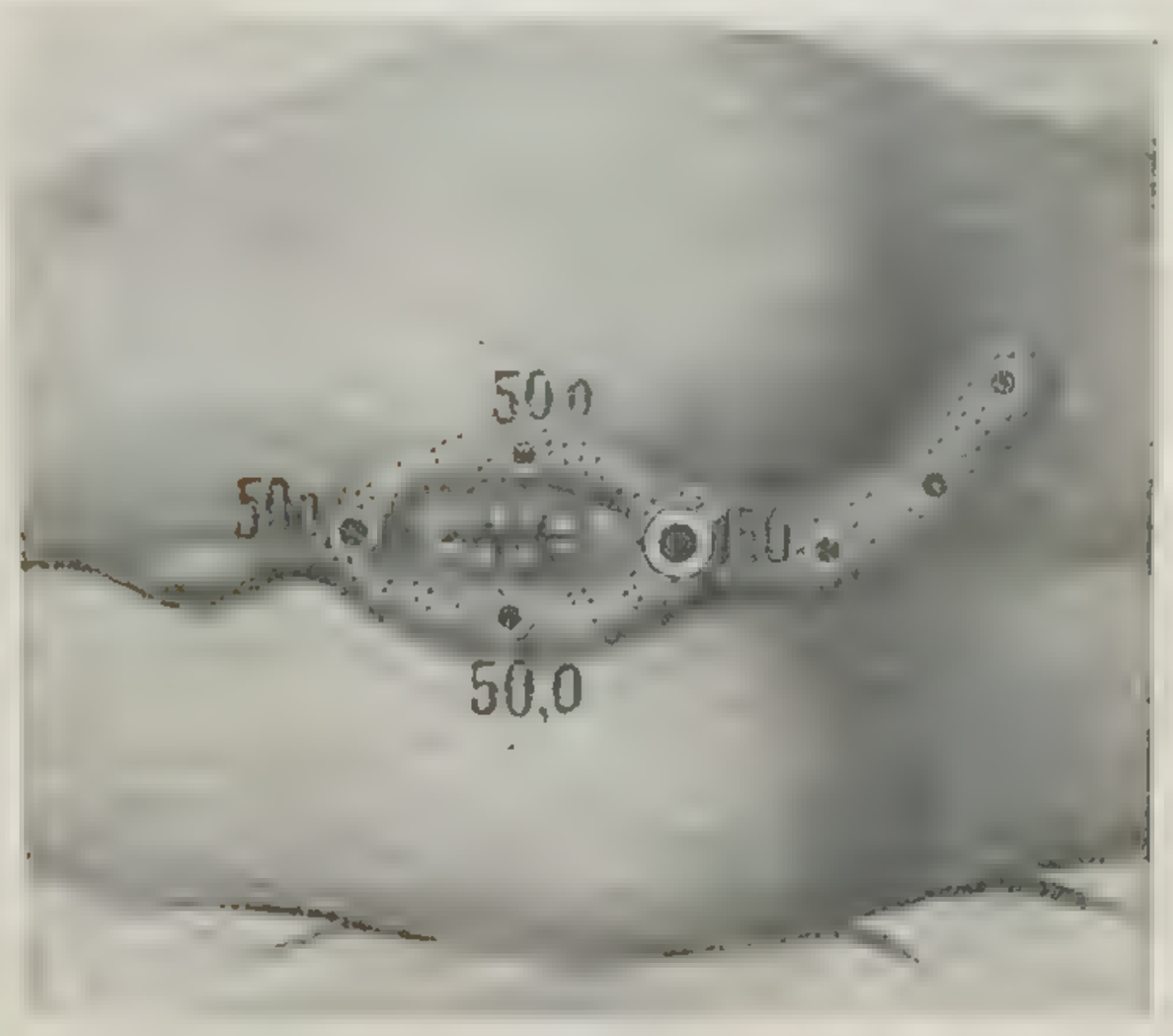

Рис. 88. Начало анестезии при операции рака прямой кишки. Инфильтрация кожи и подкожной клетчатки.

По этой линии производят инфильтрацию кожи и подкожной клетчатки, причем, как и при геморрое, анальное отверстие обходят по наружной границе пигментного пятна (рис. 88). В области копчика, прокалывая уже имеющийся здесь линейный кожный желвак, широко инфильтрируем ткани по задней и передней поверхности копчика, чтобы обеспечить полную его скелетизацию. Теперь остается сделать три (вместо четырех: одна инъекция — пресакральная — заменяет четвертую; она уже сделана) глубоких инъекции по сторонам заднего прохода и прямой кишки совершенно так, как делают глубокие инъекции для обезболивания при операции геморроя. Эти инъекции необходимы не только потому, что они гарантируют полноту анестезии, но и потому, что, разрыхляя апоневроз Денонвилье (Denonvillier), они способствуют более легкой изоляции кишки от предстательной железы, семенных пузырьков и мочевого пузыря. Операция дальше идет обычным порядком.

После вскрытия брюшины (складки Дугласа) ориентируемся в характере брыжейки вышележащих отделов кишки и в случае надобности (мало подвижная fl. sigmoidea, жирная брыжейка) дополнительно пропитываем ее, то продвигая наш крестцовый инфильтрат кверху, ибо его верхние краевые отделы еще ясно заметны, то прямо впрыскивая в брыжейку сравнительно большие количества раствора

(20—30 мл) со стороны брюшины. В этом и состоит моя «расширенная крестцовая анестезия».

Нет никакой надобности подходить к инфильтрации более высоких отделов кишки снаружи, делая вслепую уколы через кожу в «треугольное пространство между гребнем подвздошной кости и V поясничным позвонком и т. д.», как это рекомендует Финстерер.

Описанная методика анестезии проверена мной на самых неблагодарных в смысле психонервной установки больных. Она совершенно безопасна в отношении каких бы то ни было сопутствующих повреждений.

Покоясь на принципе ползучего инфильтрата, эта методика не отводит острию иглы той роли, какая отводится ей, по принципу проводниковой блокады, в методе пресакральной анестезии Брауна. В нашей методике нерв не травмируется иглой; раствор сам должен найти нерв в тканях.

Браун тоже оценивает свою методику как совершенно безопасную. Однако хотя я не хочу быть пророком, но не уверен, что и у самого автора метода, и у его последователей не будет случая, когда игла не захочет быть «невинной и послушной» при поисках вслепую сакральных отверстий и проколет их или, что хуже, порвет во время сложных маневров при ее наклонах тот или иной из нервов крестцового сплетения. Если такое осложнение возможно, то говорить о методе как о безопасном нельзя.

Читая приведенное самим Брауном описание его метода парасакральной анестезии, я невольно обращаю внимание на следующие строки: «Для парасакральных инъекций я предпочитаю лучше расходовать большее количество 0,5% раствора, чем меньшее количество 1% раствора новокаин-супраренина и, как правило, применяю по 75—100 мл первого раствора на каждой стороне».

Что это значит? Не дрогнул ли для данного случая построения методики анестезии принцип проводниковой блокады?

Браун, беря более слабый раствор, увеличивает его общее количество. Вероятно, не так просто, легко и безопасно с каждой стороны определять уровень сакральных отверстий и возможную здесь неточность желательно корригировать бо́льшим количеством раствора. Тихо, но капнула капля воды на нашу мельницу...

Так как в доступной мне литературе я не встречал описаний операций рака прямой кишки и матки, проведенных под местным обезболиванием, то ниже привожу историю болезни одной из моих больных.

Больная К. М., 36 лет, поступила в клинику 8/XII 1931 г. Жалуется на сильные запоры, кровотечение при дефекации и боли в пояснице. В 1928 г. было первое кровотечение, тогда у больной был диагносцирован геморрой. С тех пор кровотечение часто повторяется. Боли усилились и стали более заметны в течение последнего месяца. Больная была теперь направлена в клинику уже по поводу рака прямой кишки, причем в настоящее время у нее к тому же имеется семимесячная беременность. Замужем 11 лет, в прошлом 7 абортов. Муж и дети здоровы. Мать умерла от порока сердца. Отец жив. Болела корью, малярией и сыпным тифом.

Status praesens. Сердце, легкие, почки без патологических изменений.

При исследовании per rectum на передней стенке прямой кишки обнаруживается опухоль с широким основанием, плотной консистенции. Per vaginam: верхняя граница опухоли подходит к матке, срастаясь с ней и задней стенкой влагалища.

Больная выписана для производства преждевременных родов. Через несколько дней вновь явилась в клинику.

13/XII 1931 г. мной сделана операция. После производства пресакральной анестезии по нашему способу — вскрытие живота, поперечное рассечение fl. sigmoideae у неподвижной части ее брыжейки, закрытие швом дистального конца кишки и наложение anus iliacus из проксимального. Брюшная рана по средней линии зашита наглухо.

28/XII 1931 г. операция — второй момент для удаления recti, uteri и передней стенки vaginae Анестезия вначале, как описано для обычного удаления прямой кишки при ее раке. Операция до вскрытия складки Дугласа отличается от обычной тем, что вместе с нижним отделом прямой кишки удаляют заднюю стенку vaginae. По вскрытии складки Дугласа оказывается возможным хорошо инфильтрировать широкие связки по ту и другую сторону матки. Только после этого дно матки осторожно запрокидывают пальцем по направлению к ране. Учитывая натяжение в этот момент круглых связок и возможную в зависимости от этого болезненность, мы делаем это особенно осторожно и тут же перерезаем круглые связки, предварительно пропитав их раствором из малого шприца. В дальнейшем операция идет обычно. В условиях широкого пропитывания раствором клетчатки малого таза перевязка артерии, отделение и отодвигание мочеточника, удаление клетчатки и желез идут совершенно просто и легко. После шва брюшины произведена широкая тампонада. Больная перенесла операцию вполне удовлетворительно. В послеоперационном периоде несколько затянулось заживление промежностной раны. Больная прибыла в весе и 5/III 1932 г. выписалась из клиники в прекрасном состоянии

В руководимых мной клиниках с 1926 г. произведено 70 радикальных операций по поводу рака прямой кишки.

Результаты операций у 39 больных, оперированных с 1939 г., изучены нашим сотрудником В. П. Шишкиным [1]. Ни один из них не умер непосредственно после операции, все больные выписались в хорошем или удовлетворительном состоянии.

Таблица 6

Отдаленные результаты операций

Срок наблюдения	Находилось под наблюдением	Из них умерло
До 1 года	15 человек	0
» 3 лет	16 »	4
» 5 »	6 »	2
» 10 » и свыше	2 человека	1

Всего из 39 больных умерло 7, из них 4 от метастазов и рецидивов и 3 от неизвестных причин.

[1] В это число включены и больные, оперированные после 1948 г. — *Ред*

ГЛАВА XVII

МЕСТНАЯ АНЕСТЕЗИЯ В АБДОМИНАЛЬНОЙ ГИНЕКОЛОГИИ

В оперативной гинекологии я не имею большого личного опыта: это не является областью моей повседневной работы. Однако все, о чем я здесь пишу, проверено мной в операционной и в клинике. Я сталкиваюсь с гинекологией лишь в отдельных случаях и время от времени произвожу гинекологические операции по тому или иному поводу. Я не сомневаюсь, что это — область, где планомерное применение моих методических установок по местной анестезии найдет благодарную почву для ее развития [1]. За рубежом местную анестезию в гинекологии культивируют лишь отдельные лица [Фарр, Фригизи (Frigisi) и др.], при этом число их, повидимому, не так велико.

Лучше всех, полнее и законченнее разработал местную анестезию при гинекологических операциях Фарр, но опять-таки в условиях его специфической обстановки и техники. Широкие массы врачей пользоваться ей не смогут. Однако столь же благоприятные результаты можно получить иным путем, применяя иную технику.

В предыдущих работах я давал краткие указания по поводу местной анестезии органов малого таза, но теперь считаю их недостаточными и нуждающимися в известной степени в исправлении.

Прежде чем приступить к описанию анестезии органов малого таза при гинекологических операциях, нужно сказать несколько слов об анатомических отношениях в распределении чувствительных нервных путей, идущих к половым органам женщины. Тогда в дальнейшем будут понятны все основные моменты техники обезболивания.

Исходным пунктом вегетативных генитальных нервов следует считать gangl. coeliacum. Выходящие из него нервные волокна образуют сплетение — plexus aorticus abdominalis, которое подкрепляется волокнами из поясничных узлов и поясничного отдела пограничного ствола симпатического нерва. Ниже места присоединения к нему ветвей от верхнего и нижнего брыжеечных узлов оно получает название большого маточного сплетения.

У мыса крестцовой кости оно разветвляется на два подчревных сплетения (plexus hypogastricus), которые сбоку от прямой кишки направляются к основанию маточно-крестцовых связок. По пути plexus hypogastricus получает спинальные волокна от II, III, IV стволов крестцового сплетения и симпатические — от крестцовой и копчиковой

[1] Л. С. Персианинов, «Местная анестезия по Вишневскому при акушерских и гинекологических операциях», Медгиз, 1955.

части пограничного ствола. Заканчивается plexus hypogastricus сбоку от шейки матки, образуя plexus cervicalis, от которого могут мякотные и безмякотные нервы к матке, мочевому пузырю и влагалищу; прямая кишка снабжается непосредственно от plexus hypogastricus. Органы таза, кроме того, получают спинномозговые нервы и непосредственно из крестцового сплетения. Круглая связка иннервируется волокнами от n. spermaticus externus и n. genito-cruralis, маточные придатки — из gangl. genitale через plexus ovaricus, заложенный в lig. suspensorium ovarii.

Эта схема показывает, что для анестезии малого таза необходимо блокировать нервы в нескольких пунктах, а именно в области plexus hypogastricus с той и другой стороны, plexus sacralis, lig. rotundum и plexus ovaricus — также с обеих сторон.

Без сомнения, эта схема иннервации органов таза хорошо известна всем, кто пробует применять при гинекологических операциях в брюшной полости местную анестезию. Все, вероятно, стремятся к одной и той же цели — блокировать анестезирующим веществом все нервы указанной области. Однако методы, технические приемы, которые многими применяются, часто неудовлетворительны, сложны и порой даже небезопасны. Так, например, некоторые пробуют достигнуть обезболивания при этих операциях следующей комбинацией: инфильтрационная анестезия брюшной стенки, анестезия n. splanchnici по Капису, анестезия plexus hypogastricus через поясничную область и паракральная анестезия по Брауну. Понятно, такая методика мало кого соблазнит, и, конечно, пока и здесь не будет дан более простой, определенный и надежный метод, местное обезболивание в гинекологии не привьется.

Указанный пробел мне и хотелось бы пополнить, предложив метод, покоящийся на моих принципиальных установках.

Операция чревосечения для подхода к женским половым органам малого таза должна начинаться с пресакральной анестезии. Исключениями из этого правила являются кесарево сечение in situ и подзижные опухоли малого таза, которые легко смещаются и по вскрытии живота могут быть выведены в рану. При трансперитонеальном цервикальном кесаревом сечении по вскрытии брюшной полости и широком пропитывании брюшины в краях и концах разреза достаточно инфильтрировать переднее дугласово пространство и круглые связки, чтобы операция прошла совершенно безболезненно, даже при широкой отслойке мочевого пузыря. Во втором же случае достаточно простой инфильтрации ножки опухоли, начиная с lig. suspensorium ovarii, чтобы удалить опухоль. Это очень многие теперь и делают.

Итак, прежде чем начать чревосечение по поводу того или иного заболевания женской половой сферы, больную укладывают в промежностном положении для производства пресакральной анестезии. Последняя в моем видоизменении выполняется так, как она описана при операции рака прямой кишки (см. рис. 88).

Дальше, больную укладывают для производства нижней лапаротомии. Положение ее на операционном столе, как горизонтальное, так и с приподнятым тазом, должно быть максимально удобным, ибо малейшее неудобство при лежании может отразиться на напряжении стенок живота, что испортит эффект обезболивания. Стенку живота анестезируют так же, как и при верхней лапаротомии, т. е. анестезируют кожу и подкожную клетчатку. Последнюю пропитывают так, чтобы напряжение подкожного желвака передавалось на кожный, в зависимости от чего он должен несколько расширяться. После разреза кожи

и подкожной жировой клетчатки обнажают среднюю линию, а по бокам от нее слегка открывают апоневроз m. recti. Это делают для того, чтобы через край апоневроза можно было пропитать прямые мышцы живота, вызвать их расслабление и уже в этот момент подготовить анестезию париетальной брюшины по краям будущего разреза. Таким образом, впрыскивания дальше пойдут не только по средней линии, но и в сторону от нее, под пластинку апоневроза m. recti, в результате чего по обе стороны от средней линии образуются заметные валики. Особенно сильно пропитываем прикрепления m. recti у симфиза. Не надо забывать всегда анестезировать ткани за пределами предполагаемого их повреждения, а потому пропитывание средней линии заканчивают инъекциями в концы разреза вверху и внизу. Величина разреза должна быть рассчитана так, чтобы в дальнейшем зеркала ретракторов могли быть наложены без малейшего насильственного растяжения тканей брюшной стенки; поэтому для сложных операций и при напряженной стенке живота разрез следует несколько продолжить за пупок (кверху).

По вскрытии живота, которое происходит уже в условиях наступившей анестезии париетальной брюшины в краевых отделах раны, следует дальнейшее основательное пропитывание брюшины. Она должна быть анестезирована возможно дальше от краев разреза. Пальцевыми тракциями растягивают брюшную рану, края ее сильно приподнимают кверху, и только когда хирург убедится в полном расслаблении стенок живота, явится возможность развести рану с помощью крючков или каким-либо расширителем.

Теперь хирург должен быть готов встретить в некоторых случаях одно из обычных препятствий, мешающих ему при дальнейших манипуляциях в брюшной полости.

Таким препятствием может явиться масса кишечных петель, выступающих из брюшной раны. Это обычно стоит в связи с недочетами анестезии стенки живота и париетальной брюшины. По мере того как оперирующий уточнит свою технику в этом отношении, он все реже и реже будет встречаться с этим препятствием. Но раз это случилось, надо так или иначе выходить из положения. Задача хирурга в это время определяется необходимостью заложить второй массивный инфильтрат у promontorium, предназначенный для встречи с инфильтратом, ранее заложенным со стороны промежности по передней поверхности крестца. Если при переведении больной в положение Тренделенбурга дополнительные инъекции париетальной брюшины не дают возможности опустить кишки в брюшную полость и они будут попрежнему выступать из раны, то необходимо анестезировать их брыжейку. Поэтому одним из основных требований для успешного проведения местной анестезии в области гинекологии является условие, чтобы хирург владел техникой брыжеечной анестезии.

Обычно в рану выходят петли сигмовидной кишки и некоторое количество петель тонких кишок. Сейчас же нужно пропитать раствором корневой отдел брыжейки попадающихся петель тонкой кишки и корень брыжейки сигмовидной кишки.

Если после такого пропитывания кишки не вправляются, нужно на некоторое время обложить их горячими салфетками, пропитанными физиологическим раствором. Тут же, не теряя времени, мы должны добиваться конечной цели анестезии — так или иначе дойти со стороны брюшной полости до заложенного нами ранее через промежностные инъекции пресакрального инфильтрата.

Как это сделать?

Выведя на время кишки из брюшной полости, мы можем свободнее действовать в ней. К promontorium с инфильтратом мы подойдем вдоль той же брыжейки сигмовидной кишки, если продолжим пропитывание по направлению к неподвижной ее части и дальше — в полость малого таза. Здесь листки брыжейки в самом нижнем ее отделе могут быть как угодно раздвинуты раствором, при этом инфильтрат из

Рис. 89. Ползучий инфильтрат брыжейки fl. sigmoideae переводится в инфильтрат lin. innominatae по расслоении листков брыжейки.

а — инфильтрат lin. innominatae; *б* — инфильтрат брыжейки

брыжеечного легко переводится в забрюшинный. *Отсюда, пользуясь ползучим инфильтратом, раствор можно передвигать вниз, в клетчатку забрюшинного пространства малого таза и в стороны, под брюшиной, по linea innominata* (рис. 89).

Когда это сделано, когда инфильтрат при достаточном его распространении книзу и в стороны сольется с инфильтратом, заложенным со стороны промежности по передней поверхности нижнего отдела крестца, мы получим надежную блокаду нервов крестцового сплетения и plexus hypogastrici (рис. 90).

Только теперь мы обращаемся к самим половым органам. Первое, что следует сделать, это постараться тут же пропитать обе круглые маточные связки на всем их протяжении — от внутреннего отверстия пахового канала до маточного их конца. Для этого нужно разглядеть

со стороны брюшной полости места их погружения в брюшную стенку, т. е. в область внутренних отверстий паховых каналов, и, помня, что связки снабжаются нервами со стороны стенки живота, произвести подсерозное их пропитывание. Это легко удается, если осторожно приподнять кверху стенку живота в нижнем отделе брюшной раны.

Когда круглые связки надежно пропитаны на обеих сторонах, можно у маточного конца захватить их щипцами и начать осторожно вытягивать матку из полости малого таза, после чего станет возможным производить инъекции в широкие маточные связки: по боковым сторонам матки, в переднее и заднее дугласово пространство (plexus cervicalis) и, наконец, в lig. suspensorium (рис. 91). Этим в типических случаях анестезия и заканчивается. Ползучие, сливающиеся инфильтраты теперь блокируют всю иннервацию нужных нам органов, охватывают их со всех сторон. В этот момент, а иногда и много раньше, можно попытаться вправить кишки, находившиеся вне брюшной полости. Обычно к этому времени они спокойно уходят на свое место в брюшную полость:

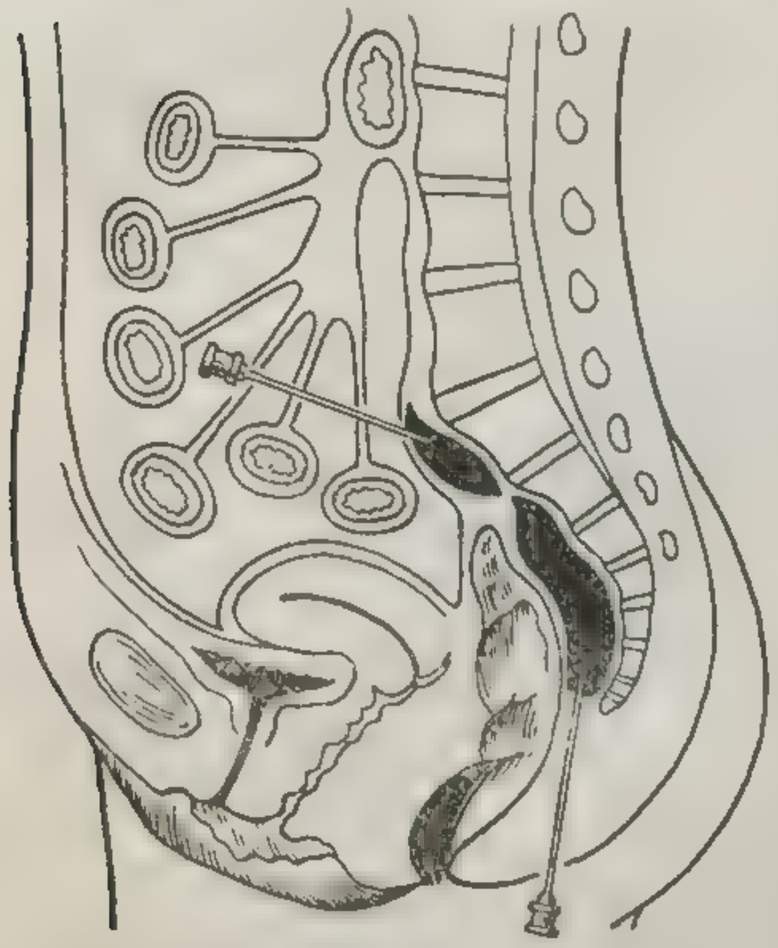

Рис. 90. Схема слияния ползучих инфильтратов, заложенных со стороны промежности (прессакрально) и со стороны promontorii при операциях в брюшной полости на органах малого таза.

Конечно, и здесь у тех, кто не знаком с нашей методикой, тотчас же возникает вопрос: как же быть с отеком при таких инфильтратах? Не будет ли он мешать работе, ориентировке в тканях? Этот вопрос уже достаточно был освещен в настоящей книге. Однако применительно к операциям на женских половых органах я хочу указать, что тугая инфильтрация тканей не только не мешает, но, напротив, настолько помогает ориентировке, что даже те, кто производит эти операции под наркозом, нарочно прибегают к впрыскиванию новокаина для лучшей диференцировки тканей и гидравлической препаровки органов. Так поступает, например, Штёкель (Stöckel) в момент отделения мочеточника и удаления желез при расширенной экстирпации матки по поводу рака ее.

Описанная здесь методика местной анестезии при абдоминальных гинекологических операциях является типичной. С нее гинеколог должен начать изучение анестезии по методу ползучего инфильтрата.

Местная анестезия по нашему методу и в малой гинекологии окажет практическому врачу большую услугу. Пластические операции на влагалище и промежности при использовании гидравлической препаровки тканей производятся легко. Для производства abrasio достаточно после надежного обеззараживания влагалища ввести раствор посредством длинной тонкой иглы через один или два укола в своды влагалища (по бокам шейки матки или сзади нее — через один укол) и направить 80—100 мл раствора в параметральную клетчатку. Раствор обязательно должен быть теплым.

В этих условиях ползучий инфильтрат снова выявит свои характерные особенности. При нем не требуется продвигать иглу в глубину параметрия, как это предлагает Руге. Игла прокалывает только стен-

ку влагалища, а дальше раствор движется сам. При больших влагалищных операциях этой процедуре нужно предпослать пресакральную анестезию. Такие операции протекают особенно хорошо при нашем методе анестезии. Гидравлическую препаровку в ответственных местах (отслойка мочевого пузыря и прямой кишки) оценит всякий. Ряд гинекологов из числа моих учеников и последователей применяют с боль-

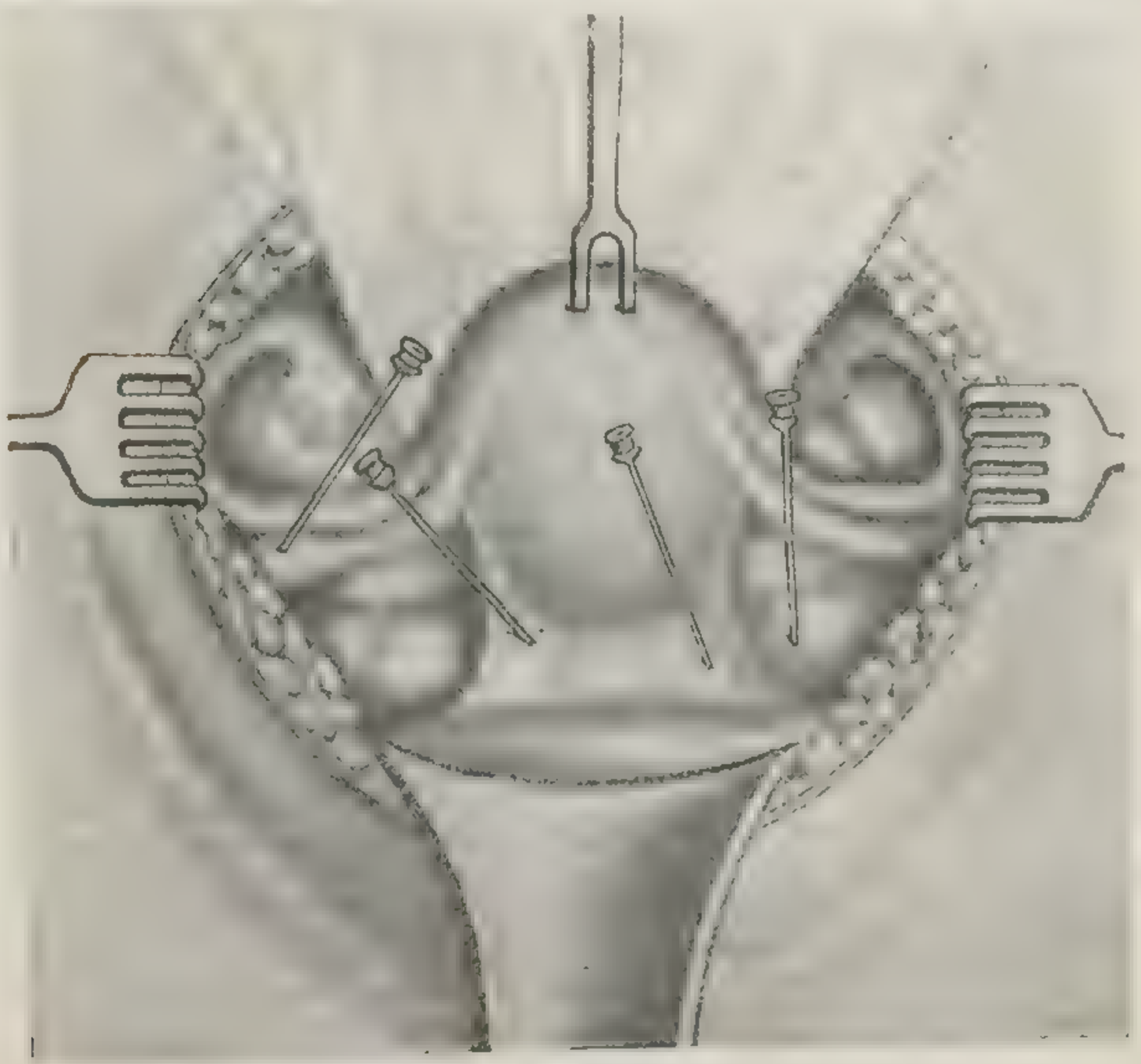

Рис. 91. Момент вытягивания матки по окончании анестезии.

шим успехом наш метод в гинекологии как при чревосечениях, так и при влагалищных операциях (Рупасов, Попов, Тимофеев, Беляев и др.).

Особенно показателен материал И. Ф. Рупасова. На 157 больных, оперированных по поводу рака матки (по Вертгейму), он не имел ни одного случая перитонита, ни одного мочевого свища.

В Московском областном научно-исследовательском институте акушерства и гинекологии проф. В. П. Михайлов и проф. А. А. Терехова широко применяют местную инфильтрационную анестезию по Вишневскому при акушерско-гинекологических операциях.

Всего в институте с 1937 по 1955 г. было произведено 7026 акушерско-гинекологических операций, из них 4860 чревосечений и 2166 влагалищных. Из этого числа 6483 операции были произведены под местной инфильтрационной анестезией по Вишневскому, т. е. 92,3%, а именно все 2166 влагалищных операций и 4317 чревосечений. Характер и масштаб этих операций видны из табл. 7. За последние 10 лет неудачи при анестезии, требующие применения наркоза, встречаются только в отдельных случаях у молодых врачей.

На операцию гинекологического чревосечения требуется от 800 до 1500 мл 0,25% раствора новокаина; в отдельных случаях расходовалось до 2500—3000 мл, причем побочных, токсических явлений никогда не наблюдалось.

Таблица 7

№ п/п	Название операции	Диагноз заболевания	Число операций
1	Расширенная радикальная операция	Рак шейки матки	954
2	Полное удаление матки с придатками	Злокачественные опухоли тела матки (рак, саркома, хорионэпителиома)	172
3	Полное удаление матки с придатками	Рак яичников	150
4	Полное удаление матки с придатками	Эхинококк женских половых органов	5
5	Полное удаление матки без придатков	Фибромиома матки	501
6	Полное удаление матки без придатков	Эндометриоз	5
7	Надвлагалищная ампутация матки	Фибромиома матки	280
8	Овариотомия	Доброкачественные опухоли яичников	443
9	Удаление параовариальных кист	Параовариальные кисты . . .	26
10	Удаление фаллопиевой трубы	Внематочная беременность	390
11	Удаление трубы и яичника	Трубно-яичниковые опухоли . .	102
12	Чревосечение	Брюшная беременность . . .	4
13	Чревосечение	Разлитой перитонит	29
14	Пробные чревосечения	Генерализованный рак брюшины, генитальный туберкулез . .	145
15	Прочие гинекологические чревосечения	Различные гинекологические заболевания	61
16	Акушерские чревосечения (кесарево сечение, овариотомии при беременности, чревосечения по поводу фибромиом матки, при беременности и т. д.)	Узкий таз, предлежание детского места, преждевременная отслойка детского места; опухоли яичников при беременности, опухоли матки при беременности	1870
		Итого . . .	4317

Послеоперационный период протекает лучше, чем после эфирного наркоза, а пневмоний и разлитых бронхитов не было вовсе.

Местная анестезия с успехом и безотказно применялась и у девочек 5—10—14 лет при чревосечениях по поводу рака яичников.

Нагноения брюшной раны встречались крайне редко.

Операции по поводу внематочной беременности при разрыве трубы с большим кровоизлиянием и в шоковом состоянии с успехом проходят под местной анестезией по методу ползучего инфильтрата.

Резюмируя свои наблюдения, проф. А. А. Терехова и проф. В. П. Михайлов[1] установили, что местная инфильтрационная анестезия по Вишневскому предупреждает и снижает шок при обширных гинекологических операциях, а в сочетании с трансфузией крови во время операции и с внутривенным введением 2 мл 1% раствора морфина является надежным методом предупреждения и лечения шока во время операции.

[1] Акушерство и гинекология, 1947, № 6.

ГЛАВА XVIII

МЕСТНАЯ АНЕСТЕЗИЯ ПРИ ОБЕЗБОЛИВАНИИ РОДОВ[1]

Нет раздела в современном акушерстве, который привлекал бы к себе столько внимания, как обезболивание родов. Вот почему мы решили продолжить свою работу по местному обезболиванию в направлении разработки метода акушерской анестезии, используя и здесь ряд положений, установленных нами в процессе создания общей методики хирургического обезболивания.

Все методы современной акушерской анестезии являются ответвлениями общей методики хирургического обезболивания. Нам кажется очевидным, что новокаиновая анестезия имеет ряд существенных преимуществ перед другими способами обезболивания. По нашему расчету, она должна благоприятно отразиться на всем ходе родового процесса, не причиняя вреда ни матери, ни плоду, и сыграть, быть может, даже предупредительную роль в отношении всегда возможных у роженицы послеродовых осложнений септического порядка.

Какие же общие положения своего метода мы имели в виду ввести в акушерскую анестезию?

Отрицая вообще обычный подход к местной анестезии, мы считали, что и в акушерском обезболивании метод должен быть строго продуман. Иначе неизбежны недочеты в его эффективности и возможны различные осложнения.

Вот почему, как и при общехирургическом местном обезболивании, мы выдвигаем вопрос о составе раствора, способе его введения и особенностях самой техники анестезии.

Раствор мы оцениваем с двух сторон: со стороны токсичности и характера его действия на ткани в месте введения.

Наименее токсичным для роженицы является слабый раствор. Поэтому мы и берем самый слабый раствор новокаина, учитывая не только его минимальную вредность, но и благоприятное, не раздражающее действие на ткани в месте его введения. Кроме того, концентрация раствора должна быть слабой, чтобы вместе с основным веществом раствор по возможности был изотоничен «физиологическому». Лучше в качестве растворителя пользоваться раствором Рингера, ибо ряд его солей, вероятно, не лишен полезного действия на организм и на трофическую функцию нервной системы.

---

[1] Эта глава была написана и издана отдельной брошюрой в 1936 г. при участии З. Я. Гендон, М. А. Калмыкова, Л. А. Новиковой, Е. А. Романовской и др. (Москва, ВИЭМ, 1936).

Мы полагаем, что этим, а также уменьшением концентрации адреналина в анестезирующем растворе мы надежно предотвращаем опасность возникновения тех осложнений со стороны тканей, которые считаем результатом дистрофических изменений, связанных с применением концентрированного раздражающего раствора. Нервная система отвечает на это трофическими расстройствами. В нашей практике мы их не имеем, ибо в своей работе постоянно учитываем роль и значение нервной системы в патогенезе воспаления и хирургической травмы.

Однако взять слабый раствор и пользоваться им безоговорочно в сложных условиях акушерской анестезии тоже было бы неправильно. В методе прежде всего должна быть предусмотрена предельная дозировка анестезирующего вещества, ибо при акушерской анестезии приходится применять способ закрытого введения раствора новокаина. Здесь все то, что введено, всасывается окончательно. Далее, желательно, чтобы была использована с наиболее выгодной благоприятной стороны фармакодинамика данного действующего вещества. При этих условиях желательно выработать такой метод, который делал бы возможной не разовую, а расчлененную по времени, дробную дачу анестезирующего вещества. В условиях дробной дачи то количество раствора, какое понадобится для проведения всего обезболивания, окажет совершенно иное действие, чем при разовом его введении.

Эти общие положения, учитывающие в основном законы общей токсикологии и предусматривающие значение трофической функции нервной системы, взяты нами как база для разработки и акушерской анестезии.

Уже à priori мы могли предположить, что новокаиновая анестезия при родах должна в периоде раскрытия разрешать спазмы, ригидность зева так же, как и при различных формах спастического состояния кишок. При этом, разрешив спазм, она не должна останавливать сократительную работу матки, точно так же, как она не останавливает, а, наоборот, поддерживает перистальтику при разрешении кишечного спазма. Такое действие новокаинизации на функцию кишечника было описано в работе Г. А. Рихтера «Диагностическое и лечебное значение новокаинового блока при лечении спастического илеуса».

Наши наблюдения над обезболиванием родов позволили установить, что шейка, казавшаяся во время первого исследования ригидной, при вторичном исследовании, через 2—3 часа после введения новокаина, поражала акушеров быстротой раскрытия и податливостью. Вместе с этим мы выяснили, что в ряде случаев значительно ускорялся период изгнания плода за счет устранения спазма вульварного кольца.

Переходим теперь к вопросу, как можно осуществить новокаиновую анестезию при родах.

Родовой процесс у первородящей тянется в среднем около 16—18 часов. Разумеется, в течение этого срока никакая новокаиновая анестезия не может быть реальной. В обычных условиях при операции эта анестезия держится от 2 до 4 часов. В условиях же родов при методе, принятом нами, она может продолжаться и продолжается значительно дольше, так как мы ставим себе задачей не разовое, а дробное введение анестезирующего вещества, и именно *в этом* и видим выход из затруднения. Мы делим родовой процесс по отношению к анестезии на два этапа и приурочиваем дачу анестезирующего вещества к каждому из этих как бы отдельных периодов родов: первую — к периоду раскрытия, а вторую — к периоду изгнания. Таким путем

в большинстве случаев, применяя обезболивание в первом периоде, в момент имеющегося у роженицы раскрытия зева в $2^1/_2$—3 пальца, мы избавляем ее от болей на срок в 3—4—6 часов (в отдельных случаях и дольше), а затем готовим ее к периоду изгнания новой дачей сбезболивающего вещества, т. е. повторной инъекцией раствора. При этих условиях на практике чрезвычайно редко получаются разрывы между продолжающимся действием анестезии и динамикой самого родового процесса, заканчивающегося родоразрешением. Наблюдая случаи затянувшихся родов, не имеющих в своей основе патологии, и применяя к ним анестезию только в первом периоде, мы видим и в этих условиях весьма благодетельное ее влияние.

Измученная предшествующими болями роженица за 5—6 часов успеет отдохнуть и снова ведет родовую «работу» в совершенно ином, бодром состоянии духа.

Каким способом новокаиновой анестезии можно обеспечить устранение родовых болей?

Это — задача не простая. Конечно, было бы проще всего выключить иннервацию матки путем непосредственного воздействия на ее нервы обезболивающим раствором где-либо в отдалении от нее или со всех сторон окружить матку таким раствором, как мы это делаем, например, с мочевым пузырем, почками и пр. Однако в данном случае этого сделать нельзя: беременная матка велика, подходы нервов к ней сложны и трудно доступны. Следовательно, приходится действовать, исходя из каких-то иных принципов. Оказывается, есть возможность использовать здесь некоторые закономерности, установленные в физиологии и клинике особой деятельности нервной системы, которая определяется наличием «отзвуков», «отражений» в ее работе. В основе этого явления лежит свойственная нервной системе способность распространять процессы раздражения с одних нервных элементов на другие. При этих условиях раздражение какого-нибудь внутреннего органа может являться причиной такого состояния соответствующих отделов спинного мозга, что последний ответит на это появлением отраженных болей где-либо в стороне от данного органа. Такие отраженные боли и имеются у рожениц в первом периоде родов.

Факты показывают, что если в этот период отраженные боли устранить, применяя то или иное обезболивающее средство, то это ведет к понижению возбудимости в соответствующем центре, т. е. в спинном мозгу, и боли, таким образом, исчезают (отрицательная реперкуссия по Аствацатурову). Этим приемом пользуются для лечения некоторых форм нервных болезней. Гед (Head), учтя существование определенной рефлекторной зависимости между иннервацией внутренних органов и кожи, изучил и описал места отражения, места проекции на кожу болевой чувствительности внутренних органов и предложил пользоваться этими участками («зонами») с диагностической целью для определения по ним заболевания внутреннего органа. Однако в дальнейшем было отмечено самим Гедом и другими, что так бывает не всегда, и боль в результате заболевания внутреннего органа может при известных условиях локализоваться в зоне, совершенно не соответствующей той области, где ей надлежало бы быть по установленной им схеме.

Исходя из нашего опыта применения местной анестезии в хирургической практике, мы с самого начала учитывали, что если бы мы захотели всегда схематично пользоваться зонами Геда для выключения отраженной чувствительности кожи в целях устранения боли при родах, то мы на практике неизбежно встретились бы с ошибками и часто не получали бы эффекта. Следует отметить, что схемы Геда не точны, не

выдержаны, иннервация органов человеческого тела слишком сложна. А потому мы решили в каждом отдельном случае обезболивать участки гиперестезированной кожи в соответствии с индивидуальными особенностями, т. е. именно те участки гиперестезии, которые имеются у данной роженицы. Здесь может встать вопрос, нельзя ли получить эффект снятия отраженных кожных болей впрыскиванием новокаина где-либо далеко в стороне от места нахождения этих участков. Вероятно, в некоторых случаях это возможно. Однако мы думаем, что прямое воздействие на болевые участки кожи по принципу отрицательной реперкуссии вернее ведет к цели — построению системного метода анестезии в первом периоде родового процесса.

Устранение отраженных болей в первом периоде родов не решает еще вопроса об обезболивании всего родового процесса. Этих мер недостаточно, ибо если в первом периоде, в периоде раскрытия, анестезия идет по линии снятия отраженных кожных болей, то период изгнания, характеризующийся непосредственной травмой нервов нижнего отдела родового канала, требует к себе иного отношения. Здесь должны подвергнуться непосредственной обработке нервы промежности, нижнего отрезка прямой кишки и наружных половых органов. Это и нужно сделать.

Техника. Для проведения анестезии по нашему методу необходимо иметь два 2-граммовых шприца с обычными тонкими иглами и один 10-граммовый шприц с тонкой иглой в 12—15 см. Далее нужно иметь спирт, t-га Jodi, коллодий и немного стерильного материала (ваты и марли). Раствор должен быть приготовлен по обычной нашей прописи.

При желании использовать еще одно из обезболивающих средств, именно перкаин или отечественный препарат совкаин, мы получаем возможность видоизменять упомянутую пропись в виде комбинации растворов новокаина и перкаина: 0,25% раствор новокаина + раствор перкаина 1 : 5000, взятые в равных частях. Перкаин также готовят на рингеровском растворе. Если приготовление этого раствора встретит затруднения из-за отсутствия солей рингеровской жидкости, то можно взять обычный физиологический раствор в слабо гипотонической концентрации — 0,7 на 100 частей воды. Комбинация с перкаином увеличивает длительность анестезии. Все свойства этого препарата (отечественный «совкаин») проверены нами в практической хирургии и он признан наилучшим из испытанных нами. Это, разумеется, не значит, что рекомендованный нами раствор не может быть изменен, но мы должны предупредить, что дальнейшее снижение его титра ослабляет и укорачивает эффект анестезии.

Роженицу исследуют, чтобы определить размер раскрытия зева. Раскрытие зева на ширину $2^1/_2$—3 пальцев определяет момент возможного применения анестезии, разумеется, при условии отсутствия патологических показателей в отношении родового процесса. Определив наличие отраженных болей, приступаем к анестезии тех областей кожи, гиперестезия которых настоятельно отмечается роженицей. Чаще всего роженица жалуется на одновременные боли в нижнем отделе передней стенки живота и в крестцово-поясничной области спины. Иной раз боли в спине у нее отсутствуют, и она жалуется только на боли спереди, в нижней части живота. Случается, что она страдает от болей в одном месте, на одной стороне боковой стенки живота или поясницы. Иногда у нее болят верхние отделы бедер; наконец, боли могут быть опоясывающими, захватывая одновременно переднюю и боковые стенки живота и спину.

После предварительной обработки кожи спиртом и иодом, в зависимости от локализации имеющихся отраженных болей, делаем тонкой иглой 2-граммового шприца кожный желвак с таким расчетом, чтобы, пользуясь им, можно было широко инфильтрировать подкожную клетчатку, а через нее и кожу захваченной болями области. Если эта область захватывает живот и спину, то после предварительной обработки спиртом и иодом области живота делаем по одному кожному желваку на передне-боковых его поверхностях с той и другой стороны и из них или, правильнее, через них, ведем пропитывание передней стенки.

Рис. 92. Места уколов при отраженных болях передней стенки живота. Два нормальных желвака по боковым сторонам брюшных покровов дают возможность направить под кожу длинную иглу 10-граммового шприца в любом направлении к месту имеющихся болей. Игла проводится в клетчатке близко к поверхности кожи с расчетом инфильтрировать раствором новокаина кожу, а не подкожную клетчатку (расходуется от 150 до 200 мл раствора новокаина).

Длинной тонкой иглой 10-граммового шприца осторожно прокалывают кожный желвак и ведут ее под кожей в клетчатке сначала вниз и к середине по направлению к симфизу. Движению иглы все время предпосылают инъекцию раствора, по следу которого как бы движется осторожно смещаемая игла. Игла должна все время находиться в подкожной клетчатке; никогда не следует входить концом иглы в толщу самой кожи и пытаться таким образом инфильтрировать ее. Кожа должна быть анестезирована через подкожную клетчатку, а не непосредственно. Это предостережение, конечно, не имеет общего характера в отношении непосредственной инфильтрации кожи. Оно относится лишь к данному случаю, когда анестезирующий должен ввести большое количество раствора с помощью особой иглы и 10-граммового шприца. Тонкая игла и 2-граммовый шприц позволяют обычно безнаказанно произвести в этих отделах кожи непосредственную инфильтрацию. К сожалению, эта техника неприложима и непрактична в данном случае. Она потребовала бы не только громадного количества уколов, которые осложнили бы борьбу за асептику, но главное — она потребовала бы много времени и в целом оказалась бы «утомительной» для врача и роженицы.

В каждом направлении, указанном на рис. 92 (положение иглы и стрелки), вводят 40—50 мл 0,25% раствора новокаина. Места уколов в

области кожных желваков заботливо обрабатывают иодом. В это время из них иногда просачиваются капли жидкости. Слегка придавливая желваки небольшим кусочком стерилизованной ваты, следует дождаться прекращения просачивания и уже после этого смазать их коллодием.

Затем роженица поворачивается на бок, и в этом положении делают соответствующий туалет поясничнo-крестцовой области (спирт-иод). Здесь, так же как и на передней стенке живота, по боковым сторонам захваченной болями области (то выше, то ниже) делают два кожных желвака для ее обработки. На все инъекции в показанных на рис. 93

Рис. 93. Места инъекции при отраженных болях на спине. Кожные желвачки по бокам пояснично-крестцовой области позволяют произвести пропитывание кожи раствором новокаина через подкожную клетчатку в любых участках данной области. Если боли крестцово-поясничной области имеют поясообразный характер, то они снимаются дополнительной обработкой через уколы, расположенные, как показано на рисунке, на боковых сторонах поясничной области выше первых (расходуется от 100 до 120 мл раствора новокаина).

направлениях расходуют не более 120 мл раствора. Последующая обработка мест вкола производится в том же порядке, как описано выше. Описанная техника устранения кожных отраженных болей в только что разобранном случае определяет наше поведение и приемы для всех остальных случаев, когда эти боли располагаются иначе. Самая сложная картина отраженных болей наблюдается у тех рожениц, у которых боли имеют опоясывающий характер. Устранение их связано с выполнением описанных процедур на передней стенке живота и на спине с присоединением к этому инфильтрации боковых отделов поясничной области из двух уколов справа и слева, как это показано на рис. 93. Расходуется для этого на обе стороны дополнительно не более 40 мл 0,25% раствора новокаина. Эта очень редкая комбинация потребует для проведения обезболивания наибольшего количества раствора, близкого к предельной дозе разового введения вещества (около 350 мл нашего раствора).

Во всех остальных случаях мы расходуем на этом этапе родов гораздо меньше раствора, так как часто будем обрабатывать или только живот, или только спину, а иногда только отдельный небольшой участок гиперестезированной кожи.

Проведенная таким образом анестезия периода раскрытия дала на нашем материале (257 случаев) в подавляющем большинстве случаев прекрасный обезболивающий эффект. За все время работы мы отметили отсутствие эффекта анестезии не более 2 раз, но в этих случаях на роженицу не оказывали действия и сильные наркотики (морфин, пантопон). Как мы уже указали, анестезия в периоде раскрытия держится при нашем методе от 3 до 6 часов. Обычно у первородящих с прекращением ее кончается и период раскрытия.

Рис. 94. Анестезия больших срамных губ. Кожный желвачок, сделанный в стороне от средней линии на некотором расстоянии кверху от симфиза, позволяет ввести длинную иглу в подкожную клетчатку и продвинуть ее до верхней границы срамных губ. Здесь игла останавливается и с этого пункта раствор нагнетается в их верхнюю половину. Под влиянием инъицируемого раствора срамные губы должны заметно увеличиться в объеме (в каждую сторону вводится от 30 до 40 мл раствора новокаина).

Теперь мы стоим перед вторым этапом анестезии. Период изгнания и прорезывания головки мы должны встретить дополнительным обезболиванием наружных половых органов, промежности и нижнего отрезка прямой кишки. Как было уже указано, эта часть анестезии покоится на принципе непосредственной обработки нервов указанных органов и промежности путем тугой ползучей инфильтрации тканей при помощи отдельных типичных уколов.

Прежде всего мы обезболиваем большие срамные губы. Два кожных желвака делают пальца на 4 выше симфиза и столько же кнаружи от средней линии. Отсюда длинную иглу 10-граммового шприца ведут под кожей описанным выше способом до верхней границы наружных срамных губ. Здесь игла останавливается, и с этого пункта раствор нагнетают в верхнюю половину срамных губ (рис. 94). Под влиянием инъицируемого раствора они должны заметно вздуться. Не меняя положения роженицы, мы обезболиваем передний отдел промежности и

задние части вульвы. Эта анестезия при нашей методике не требует от врача той точности, какая необходима при выполнении обезболивания по принципу проводниковой блокады непосредственно срамного нерва. При нашей системе тугой инфильтрации тканей большим количеством слабого раствора мы рассчитываем, что на коротком расстоянии наш раствор сам отыщет нужные нам нервы. Оставляя роженицу в положении на спине с развернутыми бедрами, мы делаем после предварительного туалета и смазывания кожи иодом два желвака пальца на

Рис. 95. Ишио-ректальная анестезия. Два кожных желвачка делаются пальца на три кпереди и кнаружи от anus соответственно ишио-ректальной ямке. Длинной иглой через них вводится раствор новокаина.

3 кпереди и кнаружи от ani, соответственно ишио-ректальной ямке, и вводим сюда 0,25% раствор новокаина по 40 мл на каждой стороне. Иглу проводят в мягкие ткани на 3—4 см, придавая ей уклон с направлением острия к большим срамным губам (рис. 95).

В огромном большинстве случаев этим можно ограничиться. Однако анестезия будет еще полнее, если мы, как это требуется в некоторых случаях, присоединим еще нашу копчиковую анестезию. Последняя представляет собой видоизменение нашего метода пресакральной анестезии. Выполнение ее не представит врачу-анестезисту решительно никаких затруднений. Роженица лежит в положении на боку с приведенными к животу бедрами. Помощник слегка приподнимает рукой ягодицу, расправляя задние отделы промежности. Обычная подготовка поля спиртом и иодом. Обмакнув указательный палец в раствор иода, ощупываем под кожей в тканях верхушку копчика. Это дает возможность составить представление о глубине, на какую нужно продвинуть длинную иглу через предварительно наложенный в этой области кожный желвак.

Игле придают направление, ориентируясь на переднюю поверхность крестца, но отнюдь не продвигают выше верхушки копчика. Рас-

твор в количестве 40 мл оставляется здесь, у верхушки копчика (рис. 96). Полная анестезия на этом этапе потребует в среднем около 160 мл раствора. Но эта цифра должна быть соответствующим образом оговорена, как и все другие, указанные мной для иных моментов описываемого здесь метода. Дело в том, что на практике в каждом отдельном случае мы должны ориентироваться на предельную дозу нашего раствора — 400—450 мл для обоих этапов анестезии. Поэтому в тех

Рис. 96. Копчиковая анестезия. Роженица лежит на боку с приведенными к животу бедрами. Через кожный желвак, сделанный у верхушки копчика, раствор новокаина вводится на глубину 3—4 см. Игле придается положение с ориентировкой на переднюю поверхность крестца, но она не продвигается глубже верхушки копчика (раствор новокаина вводится в количестве 30—40 мл).

случаях, когда необходимо шире проводить инфильтрацию, мы уменьшаем отдельные порции раствора так, чтобы в конечном счете общая доза не превышала предельной.

Пример. Если мы делаем копчиковую анестезию и тратим на нее 40 мл раствора, то для ишио-ректальной анестезии мы можем уменьшить количество раствора и взять вместо 40 мл на каждую сторону по 30 или даже по 20 мл. Эффект от этого заметно не пострадает. Принимая во внимание, что общее предельное количество раствора вводится нами в два этапа, мы *всегда гарантируем тем самым безопасность метода как для роженицы, так и для плода.*

А сколько раз размеры необходимых для обработки областей окажутся значительно у́же тех максимальных, которые действительно требуют количества раствора, близкого к предельной дозе! Сколько раз в периоде раскрытия мы получаем возможность устранять отраженные боли, инфильтрируя только спину или только живот, а иногда ни то, ни другое, а какую-нибудь иную, указываемую роженицей область, значительно меньших размеров!

Мы еще раз напоминаем, что 300 мл 0,25% раствора несравненно менее токсичны, чем 150 мл 0,5% раствора.

Осложнения. Правильное применение нашего метода должно гарантировать нас от осложнений. Всегда может быть поставлен вопрос относительно возможности осложнений со стороны общего состояния роженицы. Долголетняя наша практика и опыт с местным обезболиванием в хирургии позволяют нам говорить о совершенной безопасности метода в пределах тех установок, какие нами описаны.

Среди наших наблюдений по обезболиванию родов мы не более двух раз видели скоропреходящие расстройства сердечно-сосудистого порядка у рожениц с очень возбудимой, подвижной нервной системой. Обычно эти расстройства настолько быстро выравнивались, что в этих случаях трудно было исключить эффект чисто психического порядка. В остальном обезболивание ни в какой степени не отражалось на общем состоянии роженицы, как это показывает ряд объективных методов клинического исследования (измерение кровяного давления, исследование мочи, наблюдение за состоянием сердечной деятельности, дыханием и пр.).

Точно так же в случаях применения нашего метода мы никогда не наблюдали никаких расстройств и на месте введения раствора.

Предусматривая и используя наиболее благоприятные условия действия анестезирующего вещества, мы тем самым можем снять с очереди и последний вопрос — о возможности осложнений у плода. Помимо слабой концентрации нашего раствора, этапная анестезия, а в связи с ней и дробное введение анестезирующего вещества обусловливает замедленное поступление его в организм и разрешает, по нашим наблюдениям, этот вопрос.

При всем этом, разумеется, мы всегда должны помнить, что, производя обезболивание родов по какому бы то ни было способу, и по нашему, в частности, мы не должны забывать о нашей обязанности «вести» за роженицей постоянное наблюдение. Иначе заключение «post hoc ergo propter hoc» часто затруднит или исказит наши выводы относительно причины возникновения осложнений.

Показания и противопоказания. При каждых нормально протекающих родах имеются показания к применению обезболивания по нашему методу, начиная с момента наступившего раскрытия зева на $2^1/_2$—3 пальца. Противопоказания к обезболиванию определяются наличием той или иной, даже минимальной, патологии специфического акушерского характера.

Что касается противопоказаний вследствие общего состояния роженицы, то здесь, пожалуй, кроме резких расстройств компенсации сердечной деятельности, мы не могли бы указать других моментов.

Таким образом, мы полагаем, что наш метод обезболивания родов встретит противопоказания со стороны общего состояния роженицы во много раз реже, чем все другие.

Нам хотелось бы особо оговорить отсутствие противопоказаний к применению нашего метода при поражении почек в периоде беременности (нефроз беременных). Изучая влияние новокаиновой блокады на отеки различного происхождения, мы взяли под наблюдение женщину с выраженным отеком, у которой был запущенный, далеко зашедший нефроз. Разумеется, мы не имели в виду посредством новокаиновой блокады устранить нефроз, имевшийся у нее в течение многих лет. Однако после блокады отек у больной настолько уменьшился, что она приняла наступившие изменения за совершенное излечение и была очень огорчена, когда через 10 дней отек у нее вновь стал увеличиваться. Если

принять во внимание, что нефроз беременных имеет в своей основе преходящий этиологический момент, который с родоразрешением выпадает, то, вполне вероятно, благоприятное влияние новокаинизации на устранение или уменьшение имеющегося отека именно во время выраженных проявлений нефроза.

Отдельные наши наблюдения подтверждают наше предположение.

Эксперименты. Чтобы разрешить вопрос о действии новокаиновой анестезии на плод, мы поставили ряд опытов на животных. Беременной кошке вводили внутривенно такое количество нашего раствора, которое должно было в остром опыте вызвать у нее паралич дыхательного центра. Через несколько минут после применения искусственного дыхания, констатировав смерть животного, мы вскрывали брюшную полость и извлекали плоды, у которых, как правило, появлялись дыхательные экскурсии и они продолжали жить (опыты В. Родионовой и М. Калмыкова). Этот эксперимент убеждает нас в том, что в течение новокаиновой анестезии плод остается вполне жизнеспособным не только при отсутствии каких-либо заметных расстройств со стороны матери, но и в первые моменты после ее смерти, вызванной намеренным новокаиновым отравлением.

Заканчивая настоящее описание, мы хотели бы отметить, что представленный здесь метод применяется без каких-либо комбинаций с другими способами и средствами обезболивания, выходящими за пределы новокаиновой анестезии. Так мы поступали потому, что ставили себе задачей выявить объем возможностей именно этого метода. Однако мы считаем, что при практическом пользовании им никому не будет закрыт путь к облегчению эффекта обезболивания добавлением каких-либо иных средств (хлоралгидрат, белладонна, пантопон, сернокислая магнезия и т. д.). Мы в этом не нуждались, но начинающему, может быть, и полезно будет к основному методу добавить что-либо иное.

Выводы. 1. Предлагаемый метод новокаинового обезболивания безопасен потому, что при нем применяются самые слабые концентрации обезболивающего раствора. Это позволяет широко вести анестезию, приноравливаясь к особенностям каждого случая и гарантируя от возможной интоксикации как роженицу, так и плод.

2. Анестезия всего родового процесса расчленяется на два этапа: на первом этапе анестезия касается периода раскрытия, на втором — периода изгнания и прорезывания головки. На том и другом этапе анестезия покоится на принципиально разных основах устранения болей. На первом этапе боли устраняют, понижая возбудимость спинномозговых центров через воздействие на периферии (обезболивание мест отраженных болей на коже); на втором этапе боли устраняют непосредственной обработкой травматизируемых родовым процессом нервов.

3. Расчленение анестезии на этапы преследует двоякую цель: а) обеспечить роженице максимально больший отрезок времени безболезненного состояния и б) использовать наиболее благоприятные условия действия новокаина путем дробного, медленного его введения.

4. Выключение в первом периоде кожных отраженных болей, обусловливающее понижение возбудимости спинномозговых центров, осуществляется не схематической обработкой каких-либо заранее установленных областей, а сообразуется с индивидуальными жалобами роженицы.

5. Применяемая на втором этапе анестезия покоится на нашем общем принципе тугой ползучей инфильтрации тканей. Она, с одной стороны, позволяет ограничить количество уколов, а с другой — избавляет

анестезиста от задачи точно отыскивать иглой место нахождения нервов, что трудно и опасно.

6. Слабый титр обезболивающего раствора обусловливает не только безопасность его для общего состояния матери и плода, но и гарантирует отсутствие раздражающего действия раствора на ткани, что в связи с правильной техникой избавляет от каких бы то ни было трофических расстройств на местах введения раствора.

Заканчивая описание нашего метода акушерской анестезии, мы выражаем уверенность, что при усвоении его широкими массами врачей он займет в их практике надлежащее место. Мы глубоко убеждены, что новокаиновая местная анестезия и в акушерстве является наиболее безопасным и действенным методом.

В последнее время Таддеус (Taddeus) из Филадельфии, рассмотрев на большом статистическом материале течение и исходы всех методов акушерского обезболивания, пришел к заключению, что местная анестезия наиболее безопасна. Вот как он ее характеризует: «Местная анестезия не вызывает расстройств ни в общем состоянии роженицы, ни в механизме родов. Она является наименее депримирующим методом из всех известных и должна получить большее распространение в акушерской практике, чем это имеется до сих пор. Ее действие связано с тканями, в которые производятся инъекции. Она не ослабляет сокращений матки после третьей стадии, а инволюция в пуэрперальном периоде ближе подходит к нормальной, чем при всех других методах обезболивания...».

Если принять во внимание, что этот отзыв автора не имеет в виду какого-либо планомерного, точного метода местного обезболивания, а относится лишь к «инфильтрации промежности» (?), то наше предложение приобретает еще большее практическое значение.

Как бы не менялись в методе частности (характер обезболивающего вещества, концентрация, количество раствора и пр.), основа его остается правильной. Акушерско-гинекологическая клиника Казанского медицинского института (директор клиники П. В. Маненков), давая сравнительную оценку всех испытанных ею методов обезболивания родов, отдает предпочтение нашему методу. Кроме того, наша работа по обезболиванию родов в некоторых своих положениях нашла отражение в патологии акушерства. Доцент А. И. Гофман в диссертации на тему «Материалы к вопросу о возбуждении родовой деятельности методом новокаинового блока поясничных нервных образований» показал, что в новокаиновой блокаде акушерство нашло мощный метод возбуждения родовой деятельности в патологических случаях затянувшихся родов. Это тем более интересно и важно, что все известные до сих пор фармакологические средства, гормоны и вегетативные яды при практическом применении показали полную бездейственность в отношении возбуждения отсутствующей родовой деятельности матки. Благоприятные результаты у автора составили 80%, а в комбинации с другими медикаментозными средствами — 90%. Исходным положением для данной диссертации был отмеченный нами факт, что новокаиновая анестезия в периоде раскрытия зева разрешает спазмы так же, как и мы при различных формах спастического состояния кишок (динамические формы илеуса).

ГЛАВА XIX

ОПЕРАЦИИ НА ПОЛОВОМ ЧЛЕНЕ, МОШОНКЕ, УРЕТРЕ, ПРЕДСТАТЕЛЬНОЙ ЖЕЛЕЗЕ И МОЧЕВОМ ПУЗЫРЕ

CIRCUMCISIO

Обрезание крайней плоти при фимозе — одна из трех операций, которые обычно выбирают в качестве объекта для начального обучения практическому применению местного обезболивания. Начинающий часто делает ошибку, не учитывая при анестезии структурные особенности крайней плоти. Нужно помнить, что для полной анестезии должен быть надежно обезболен не только наружный листок, но и внутренний.

Рис. 97. Анестезия при операции circumcisio.

Пропитывание идет через подкожную клетчатку, так как вследствие тонкости кожи настоящий дермальный желвак получен быть не может.

Линия предполагаемого разреза должна быть хорошо намечена, так как после образования инфильтрата иногда бывает трудно ориентироваться в направлении и уровне разреза.

Техника. При нормальном положении крайней плоти производят циркулярную подкожную инфильтрацию на уровне corona glandis. По окончании ее крайнюю плоть стягивают к корню полового члена и на 1 см кзади от corona glandis снова делают циркулярную инфильтрацию крайней плоти для анестезии внутреннего листка. На стороне, противоположной спинке полового члена, из второго инфильтрационного

валика должна быть пропитана frenulum (рис. 97). После отсечения крайней плоти заботливо перевязывают сосуды между наружным и внутренним ее листками, причем особое внимание обращают на перевязку a. frenuli.

Внутренний и наружный листки сближают и сшивают узловатыми швами. На линию швов накладывают хорошо припудренный ксероформом валик.

АМПУТАЦИЯ ПОЛОВОГО ЧЛЕНА

Если показанием к ампутации полового члена служит злокачественное новообразование, то оно требует обязательного предварительного удаления паховых желез. Поэтому и операцию начинают с обезболивания области паховых каналов.

Рис. 98. Анестезия при операции amputatio penis. Инфильтрация кожи и подкожной клетчатки.

Техника. Полоской t-rae Jodi намечают линию предполагаемого разреза. Она идет по ходу паховых каналов той и другой стороны и над корнем penis у симфиза.

К этой линии присоединяют вторую, которая идет при поднятом кверху penis от области одного наружного отверстия пахового канала до другого под корнем полового члена (рис. 98).

Инфильтрировав кожу и подкожную клетчатку, делаем по намеченной линии разрез до апоневроза. Как только является возможность рассмотреть в области паховых каналов отдельные участки апоневроза, тотчас же, не прибегая к чистой его препаровке, делаем под него несколько инъекций, чтобы получить широкое подапоневротическое пропитывание всей области пахового канала (тугая инфильтрация). Теперь тупым путем и отчасти ножом тщательно препарируем апоневроз, причем особое внимание обращаем на наружные отверстия паховых каналов.

Пока не произведена обработка семенного канатика раствором, манипуляции в области наружных отверстий паховых каналов должны быть по возможности нежными. Осторожно оттягивая книзу ткани, направляющиеся в мошонку из наружного отверстия пахового канала, нужно разглядеть волокна m. cremasteris и тут же сделать под них несколько инъекций раствора с тем, чтобы инфильтрировать по всей окружности элементы семенного канатика, как при операции паховой грыжи. Теперь, широко раскрыв рану, образуем с четырех сторон тугие инфильтраты у корня члена, обращая особое внимание на инфильтрацию верхних отделов корня penis, т. е. под arcus pubis (n. dorsalis penis!).

Дальше операция идет обычным порядком.

Операция на мошонке и ее содержимом.

Верхняя часть кожи мошонки снабжается конечными веточками n. ileo-inguinalis, нижняя — промежностными нервами. Содержимое ее

получает иннервацию из n. genito-cruralis, plexus aorticus, plexus renalis и plexus hypogastricus.

Таким образом, содержимое мошонки иннервируется в основном нервами семенного канатика. В соответствии с этим анестезия кожи мошонки и ее содержимого должны быть всегда разделены.

ОПЕРАЦИЯ VARICOCELE

Анестезия при операции varicocele не представляет никаких затруднений с методической стороны.

Кожу и подкожную клетчатку инфильтрируют по передней стороне корня мошонки на несколько сантиметров книзу от наружного отверстия пахового канала.

Сделав разрез до наружной оболочки семенного канатика, осторожно изолируем его на небольшом протяжении, захватываем между большим и указательным пальцами левой руки и ad oculus производим его пропитывание, направляя раствор снизу вверх к наружному отверстию пахового канала и вниз по направлению к яичку, не боясь затушевать картину отеком, образуемым в тканях.

Элементы семенного канатика, благодаря получающемуся пропитыванию, великолепно диференцируются. Совершенно неправильным с методической точки зрения я считаю пропитывание семенного канатика через кожу.

ОПЕРАЦИЯ HYDROCELE

Как ни странно, но для многих операция водянки яичка служит, повидимому, до сих пор камнем преткновения в отношении местной анестезии.

Еще в 1908 г., находясь в операционной проф. Госсе в Париже, я слышал от него, что эту операцию делать с местной анестезией не стоит, так как она не удается, и поэтому он ее всегда делает под наркозом.

В 1925 г. проф. С. П. Федоров на заседании урологического съезда, возражая мне по поводу моего доклада о местной анестезии в урологии, тоже заявил, что у него «даже hydrocele не выходит».

Теперь, вероятно, отношение к этому вопросу несколько изменилось, так как я слышал, как другой выдающийся уролог, следя за приготовлением своего ассистента к операции hydrocele под местной анестезией, «напутствовал» его словами: «Только боже вас сохрани касаться яичка...».

Недоразумения могут быть и в малых, и в больших вещах...

Анестезию при hydrocele начинают с образования того же кожного и подкожного желвака передней поверхности мошонки, идущего от корня ее вниз на 10—12 см (рис. 99). В обе стороны от линии предполагаемого разреза мошонки через кожный желвак широко пропитывают подкожную клетчатку, чтобы иметь возможность до вскрытия tunicae propriae testis далеко выслоить из тканей опухоль и, может быть, даже осторожно вывихнуть ее в рану. Со вскрытием опухоли, resp. выпусканием жидкости, не следует торопиться, ибо имеющееся напряжение в опухоли, с одной стороны, как будто мешает проведению широкой анестезии, но, с другой, — как это легко видеть в моей методике, помогает инфильтрировать кожные покровы.

Теперь по намеченной линии делаем разрез и послойно препарируем опухоль по всему протяжению разреза, стараясь не задеть глубокой оболочки. При уцелевшей опухоли у верхнего ее полюса разглядываем

волоконца m. cremasteri, спускающиеся в составе оболочек на опухоль, делаем несколько инъекций раствора под них, reps. под tunica cremasteri опухоли. Заложенный здесь инфильтрат должен быть достаточно напряженным.

Следуя по краям этого инфильтрата как справа, так и слева, мы продолжаем инъекции раствора новокаина, который сам находит себе в дальнейшем путь для продвижения и окружает в конечном счете семенной канатик (рис. 100).

Рис. 99. Анестезия при водянке яичка. Образование кожного и подкожного желвака на передней поверхности мошонки.

Рис. 100. Блокада семенного канатика ползучим инфильтратом, направленным под волокна m. cremaster.

Проводимая так блокада семенного канатика отличается от существующих технических приемов своей абсолютной точностью, тщательностью и полной безопасностью. Этим, вероятно, и объясняются получаемые нами положительные результаты обезболивания при операции hydrocele.

Мы не рассчитываем получить надежное обезболивание методом блокады семенного канатика через кожу — ни захватыванием его между пальцами через маленький разрез, ни через укол в паховое отверстие, как это рекомендуют некоторые авторы. Захватывание пальцами семенного канатика плохо удается при hydrocele даже после разреза кожи вследствие имеющейся здесь опухоли, часто доходящей до наружного отверстия пахового канала. При имеющемся в оболочках яичка напряжении область семенного канатика совершенно деформируется. Захватить-то нечего!

Таким образом, прием, который отлично используют при varicocele, совершенно или почти не пригоден в типических случаях hydrocele.

Исключение могут составлять случаи вялых водяночных опухолей. При них, быть может, иногда и удается через кожу или после разреза ее ad oculus захватить в пальцы семенной канатик у верхнего полюса опухоли (вялой, ненапряженной) и на всем протяжении обработать его инъекцией раствора. Но это возможно лишь редко. Блокирование семенного канатика через укол в паховое отверстие как процедура, не покоящаяся на принципе открытого способа введения вещества, никогда нас не удовлетворяла и потому не рекомендуется нами вследствие своей неточности.

Остановке кровотечения при hydrocele должно быть уделено особое внимание: исключительное богатство семенного канатика симпатическими нервами, отсутствие благоприятных условий для тромбирования сосудов при ретракции их в ткани и, наконец, действие адреналина делают возможным появление послеоперационных гематом. Вот почему требуется тщательно лигировать все сосуды.

ОПЕРАЦИЯ УДАЛЕНИЯ ЯИЧКА

Удаление яичка представляет собой одну из самых простых операций, проводимых под местной анестезией. Техника анестезии определяется особенностями случая.

При доброкачественном заболевании техника анестезии та же, что и при varicocele.

После предварительной анестезии кожи и подкожной клетчатки в области корня мошонки производят разрез по ходу семенного канатика, обнажают его, пропитывают ad oculos и рассекают между двумя лигатурами.

В случае же злокачественного заболевания анестезия должна быть расширена в сторону обезболивания пахового канала. Здесь нужно сделать то же, что делают при большой паховой грыже. После предварительного обезболивания кожи и подкожной клетчатки по линии предполагаемого разреза обнажают апоневроз m. obliqui abdominis externi в области пахового канала. Как и при операции паховой грыжи, тут же под апоневроз вводят довольно значительное количество раствора (30—40 мл) с целью создать под ним широкий ползучий инфильтрат.

Вслед за этим осуществляют препаровку апоневроза по всей паховой области и изолируют семенной канатик вблизи корня мошонки. Осторожно обойдя со всех сторон у наружного отверстия пахового канала элементы семенного канатика и взяв их на палец или марлевую держалку, впрыскиваем под волокна m. cremasteri раствор новокаина с целью круговой блокады канатика тугим ползучим инфильтратом. После этого вскрываем паховый канал, смелее и сильнее вытягиваем снова элементы семенного канатика и закладываем еще кольцо кругового инфильтрата, начиная от верхнего края первого, чтобы продвинуть раствор дальше в предбрюшинную клетчатку и отсечь канатик как можно дальше за брюшиной. Если кастрацию делают по поводу туберкулеза яичка, то при этой анестезии глубоко в тазу может быть выделен vas deferens.

В тех случаях, когда кастрацию яичка хотят соединить с удалением высоко лежащих забрюшинных желез, описанную операцию комбинируют со средним брюшным разрезом.

1. После приведенных описаний анестезии при varicocele castratio излишне описывать технику анестезии при иссечении vas deferens.

ОПЕРАЦИИ НА МОЧЕВОМ ПУЗЫРЕ, ПРЕДСТАТЕЛЬНОЙ ЖЕЛЕЗЕ И УРЕТРЕ

Анестезия мочевого пузыря

Чувствительная иннервация мочевого пузыря, как и других урогенитальных органов, так сложна, что обезболивание его удается, как правило, только при создании двух больших инфильтратов — нижнего и верхнего, окружающих мочевой пузырь как отдельный орган и блокирующих, таким образом, почти всю его иннервацию.

Рис. 101. Введение раствора новокаина со стороны промежности для образования нижнего инфильтрата при операции на мочевом пузыре.

Мы, однако, не утверждаем, что, помимо этого способа, который покоится на наших общих положениях — тугой инфильтрации тканей с образованием ползучих, иногда сливающихся между собой и окружающих нужный нам орган инфильтратов, нельзя безболезненно произвести операцию на мочевом пузыре, ибо и простая инфильтрация линии разреза над лобком с прибавлением нескольких инъекций в переднюю стенку пузыря в каких-то случаях позволяет вскрыть его сравнительно безболезненно. Однако очень часто даже и комбинированные способы парасакральной, транссакральной и других видов анестезии [Браун, Колмерс (Colmers), Франке и Познер, Легё, Бурк (Posner, Légueu, Burk),

Фарр и др.] с инфильтрацией линии разреза покровов и самого мочевого пузыря дают совершенно неудовлетворительную анестезию.

Последнее обстоятельство и побудило нас несколько лет назад опубликовать нашу методику обезболивания мочевого пузыря, которая состоит в следующем.

1. Больной с наполненным мочевым пузырем лежит в положении для промежностного камнесечения. Оператор вводит указательный палец левой руки в anus больного. После предварительной анестезии кожи (небольшой желвак) длинную иглу 10-граммового шприца вкалывают в желваки, расположенные по обе стороны промежностного шва, на один поперечный палец кпереди и кнаружи от ani. Под постоянным контролем введенного в anus пальца иглу проводят глубже и глубже в cavum ischiorectale, причем в слое жировой ткани все время оставляют некоторое количество жидкости.

Когда хирург, ощупывающий через rectum заднюю поверхность предстательной железы, почувствует распространение под пальцем жидкости, нужно приостановить продвижение иглы дальше кверху и, не меняя ее положения, впрыснуть 8—10 полных 10-граммовых шприцев раствора новокаина. То же самое проделывают и на другой стороне (рис. 101).

2. Больной переводится в положение для sectio alta.

Тем же раствором пропитывают кожу и подкожную клетчатку над симфизом по линии предполагаемого разреза (рис. 102). Без выжидания делают разрез до апоневроза m. recti.

Дальше, обнажив апоневроз, нащупывают над симфизом указательным пальцем левой руки начало средней линии и прокалывают ее здесь с расчетом попасть иглой в предпузырное пространство (cavum Retzii) (рис. 103)

Рис. 102. Инфильтрация кожи и подкожной клетчатки до апоневроза

Рис. 103. Инъекции под апоневроз и в cavum Retzii. С последней инъекцией в надпузырное пространство вводится 50—100 мл раствора новокаина.

Теперь же вводят сюда, смотря по конституции больного, от 50 до 100 мл обезболивающего раствора для образования верхнего массивного инфильтрата.

Далее следует впрыскивание под апоневроз по обе стороны от средней линии. Тугая подапоневротическая инфильтрация приподнимает апоневроз в виде двух параллельных валиков, между которыми в виде бороздки помещается средняя линия.

Рис. 104. Схема образования нижнего и верхнего инфильтрата вокруг мочевого пузыря.

При вскрытии cavi Retzii видно, что складка брюшины сдвинута верхним инфильтратом далеко кверху, так что передняя стенка мочевого пузыря может быть подготовлена к разрезу необычайно просто и легко (рис. 104). Берут мочевой пузырь на две провизорные лигатуры по обе стороны от линии предполагаемого разреза и слегка инфильтрируют стенку его перед рассечением.

Обращаем внимание на то, что описанная методика, покоящаяся на подведении больших количеств слабых растворов к самому мочевому пузырю, не только ведет к прекрасному обезболиванию мочевого пузыря, предстательной железы и семенных пузырьков, но и влияет в значительной степени на некоторые технические особенности самой операции, облегчая ее.

Если мочевой пузырь обладает нормальной подвижностью, массивный инфильтрат, залегающий между ним и прямой кишкой, приподнимает его целиком кверху. Массивный же инфильтрат cavi Retzii, как уже указано, так хорошо отодвигает складку брюшины, что вскрытие мочевого пузыря по его передней стенке производится еще легче, нагляднее и проще, чем в обычных условиях. Эта подробность, по

нашему мнению, имеет для некоторых случаев большое значение и представляет собой одно из доказательств несостоятельности возражений против инфильтрационной анестезии, касающихся мнимых затруднений при ориентировке в тканях.

Пользуясь этой методикой, нам удается делать надлобковую простатэктомию, удалять опухоли дна мочевого пузыря, отжигая их и вслед за этим орошая мочевой пузырь 3—5% раствором трихлоруксусной кислоты, вытягивать пузырь, выворачивать его заднюю стенку и т. д. Нечего говорить об экстракции камней простых и внедренных.

Рис. 105. Анестезия параректального разреза для выявления предстательной железы.

Изредка к указанной при надлобковой простатэктомии методике мы прибавляем по вскрытии пузыря впрыскивание в края выстоящей в пузырь предстательной железы некоторого количества раствора, что также существенно облегчает операцию, делая возможным более быстрое нахождение прослойки узла «le plan de clivage».

Значение этой методики мы рассматриваем в свете чисто анатомических возможностей, когда два массивных тупых инфильтрата (нижний и верхний) встречаются один с другим, пропитывая ткани, и таким образом целиком омывают мочевой пузырь. Указания на подобную возможность пропитывания имеются в соответствующих анатомических исследованиях, производившихся с инъекциями окрашенных растворов. Описанная методика местной анестезии, с нашей точки зрения, является самой простой и самой надежной из предложенных до сих пор.

Образование нижнего инфильтрата при некотором навыке можно производить и без контроля «per rectum», как это теперь часто и делают в нашей клинике.

ПРОМЕЖНОСТНАЯ ПРОСТАТЭКТОМИЯ И ОБНАЖЕНИЕ ПРОМЕЖНОСТНОЙ УРЕТРЫ

Какого бы взгляда современный хирург ни придерживался на способ удаления предстательной железы, он должен твердо владеть перектальным промежностным разрезом для ее обнажения.

Этот разрез ему необходим не только как этап промежностной простатэктомии, но и как часть разреза, применяемого для широкого обнажения бульбо-перинеальной части уретры, а также для осмотра и операций на семенных пузырьках.

Анестезию при промежностной простатэктомии мы начинаем с образования того же нижнего инфильтрата, которым начинается обезболивание мочевого пузыря. Два кожных желвака по обе стороны промежностного шва располагаются у концов будущего кожного преректального разреза. Через них длинной, 10—12-сантиметровой иглой делаем укол для наполнения парапростатической клетчатки. Палец, введенный в кишку, ощупывает через переднюю ее стенку заднюю поверхность предстательной железы и распространяющийся здесь раствор новокаина.

То же делают и на другой стороне. Для образования нижнего инфильтрата нужно ввести около 120 мл жидкости. Теперь инфильтрируют кожу и подкожную клетчатку по линии предполагаемого преректального разреза. После разреза кожных покровов производят тугую подапоневротическую инфильтрацию.

В большинстве случаев этого достаточно для обнажения предстательной железы.

Пользуясь этой же техникой анестезии, мы начинаем операцию на промежностно-бульбарной уретре, прибавляя к параректальному разрезу продольный по средней линии, переводя его на мошонку по raphe (рис. 105).

Продольную линию, как и преректальную, инфильтрируют до апоневроза. После разреза кожи и подкожной клетчатки производят тугую подапоневротическую инфильтрацию линии разреза.

Наличие рубцов и свищей промежности в значительной степени препятствует проведению анестезии. В последнем случае мы подкрепляем ее предварительной пресакральной анестезией по нашему методу.

При этих условиях rectum омывается спереди и сзади массивными инфильтратами, безусловно, захватывающими всю чувствительную иннервацию прямой кишки и предстательной железы.

Эта методика несравненно менее сложна, чем методика пресакральной анестезии Брауна. К ней практический врач легко привыкает, так как она мало отличается от анестезии при геморрое, а в последней врач постоянно имеет возможность упражняться.

Преректальный, или парапростатический, инфильтрат, заложенный со стороны промежности, который изображен на рис. 104 как нижний инфильтрат для анестезии мочевого пузыря, должен найти широкое применение не только в большой оперативной урологии, но и в малой (упорный спазм жома мочевого пузыря, болезненная цистоскопия и т. д.).

Это тем более надо иметь в виду, что традиционная анестезия нижнего этажа мочевых путей путем непосредственного обезболивания слизистой оболочки уретры и мочевого пузыря концентрированными растворами неэффективна, часто невозможна, а иногда опасна.

ГЛАВА XX

ОПЕРАЦИИ НА ПОЧКАХ И МОЧЕТОЧНИКАХ

Всякая операция, предпринимаемая нами, всегда должна иметь в виду возможное оберегание паренхиматозных органов от вредного влияния анестезирующего вещества. Местная анестезия даже в обычных случаях безусловно заслуживает предпочтения перед любой формой наркоза.

Когда же мы оперируем по поводу заболеваний почек, местная анестезия является, по нашему мнению, скорее методом необходимости, чем выбора.

Вот почему интерес к местной анестезии при операциях на почках всегда был очень велик.

Нужно думать, что при первых попытках произвести операцию на почке под местной анестезией была испробована инфильтрационная анестезия. Но, вероятно, результаты оказались мало удовлетворительными, поэтому ряд авторов (Левен, Капис, Браун, Финстерер, Фарр и др.) предложил различные способы проводниковой анестезии в чистом виде или в сочетании с инфильтрационной.

Хотя названные авторы и определяют результаты анестезии при своих операциях как вполне удовлетворительные, однако из описаний этого не видно: часто добавляется ингаляционный наркоз, отмечены смертельные исходы на сравнительно небольшом материале и т. п.

В течение ряда лет я разрабатывал местную анестезию при операциях на почках как инфильтрационную анестезию. При настойчивом ее проведении получены результаты, которые тоже можно было характеризовать как удовлетворительные. Я даже делал доклад по поводу своих достижений в 1925 г. на съезде урологов в Ленинграде.

Однако успешная анестезия почечной области надежно может быть получена только по принципу тугой инфильтрации тканей, ползучего инфильтрата, использования апоневротических влагалищ и подведения обезболивающего вещества к нерву без расчета на его диффузию.

Свою методику местной анестезии при операции на почках я окончательно разработал в 1927 г.

Она состоит в следующем.

1. Образуют кожный желвак по линии будущего разреза. По всему его протяжению подкожно впрыскивают раствор до апоневроза при вертикальном положении игл (рис. 106).

2. После разреза кожи перед пропитыванием мышечного слоя вкалывают иглу под XII ребром, в углу между ним и m. erector trunci для наполнения пространства между листками fasciae propriae renis (рис. 107 и 108). Для этой цели иглу (12 см длины) осторожно продви-

гают в глубину без изменения ее передне-заднего направления. При прокалывании мышечного слоя в определенный момент рука получает ощущение пройденных иглой плотных структур, после чего раствор свободно идет в рыхлые ткани. Для того чтобы проверить, проник ли

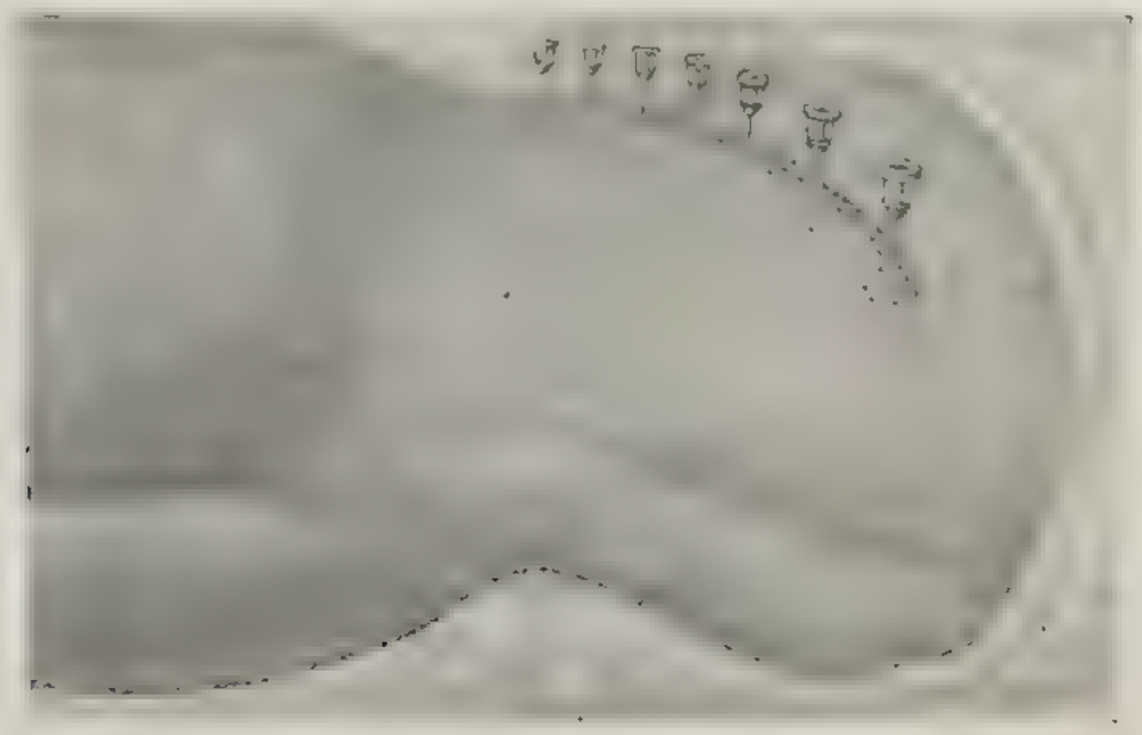

Рис. 106. Введение раствора через кожный желвак в подкожную клетчатку до апоневроза при вертикальном направлении иглы для анестезии при операции на почках.

кончик иглы в околопочечную клетчатку, вводят 10—15 мл раствора и, не вынимая иглы, снимают с нее шприц. При правильном положении иглы введенная жидкость не вытекает обратно, как бы «всасывается»

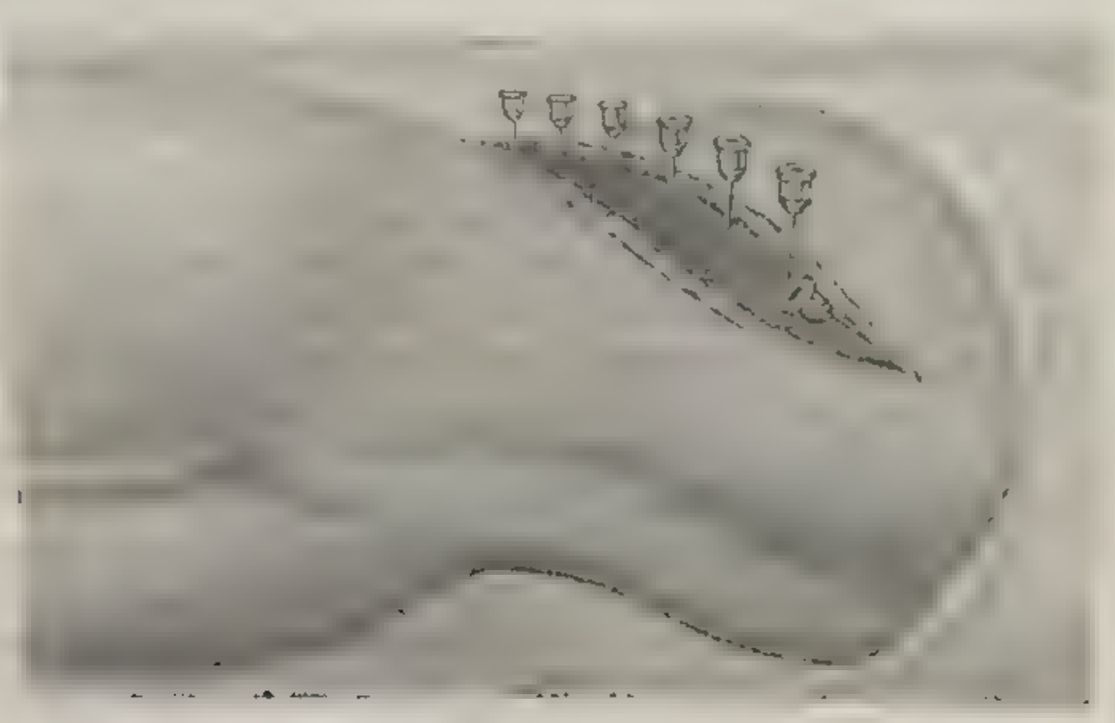

Рис. 107. Введение раствора новокаина в собственную капсулу почки через прокол иглой мышц в углу между XII ребром и m. erector trunci и тугая инфильтрация мышц на всем протяжении раны.

рыхлой клетчаткой. Сюда вводят при свободном поступлении раствора около 100—120 мл с расчетом наполнить им вместилище fasciae propriae renis. Эту манипуляцию мы называем пояснично-почечной блокадой, когда ее производят при целой коже в качестве лечебной меры.

Затем идет инфильтрация мышц на всем протяжении раны также при вертикальном направлении игл с оставлением в каждом мышечном

слое возможно широкого тугого инфильтрата. Таким образом мышцы инфильтрируют до появления заметного вздутия (см. рис. 107).

3. Далее разрез мышц и подход к забрюшинному пространству. Иногда перед вскрытием забрюшинного пространства полезно задержаться в последнем слое мышц, чтобы использовать сухожильную часть m. transversi abdominis в качестве второго «ключа» к анестезии почки. Несколько шприцев раствора должно быть введено под указанную пластинку. Раствор из одного-двух уколов веерообразно распространяется в забрюшинном пространстве и создает здесь дополнительно широкую зону анестезии с помощью ползучих инфильтратов.

Рис. 108. Схема введения иглы для наполнения раствором новокаина пространства между листками fasciae propria renis.

В забрюшинном пространстве, после легкого отодвигания жира вместе с брюшиной кпереди, как это полагается по ходу операции, становится возможным разглядеть просвечивающий в листках почечной фасции больший инфильтрат, образованный инъекциями, сделанными раньше в глубину под XII ребро. Инфильтрат этот еще не напрягает всей капсулы почки, он еще не представляет собой тугой инфильтрации межфасциальных тканей. Мы его увеличиваем добавочными инъекциями раствора, стараясь сделать инфильтрат напряженным. Только в этих условиях можно быть уверенным, что он омоет всю поверхность почки и надпочечников, заняв целиком все пространство между передним и задним листком почечной фасции (рис. 109 и 110).

Раствор дополнительно вводят кверху, если производится обнажение почки.

Если же имеются показания к операции на мочеточнике, то стараются ввести больше раствора книзу, и в этом направлении раствор также закономерно движется в нижних отделах указанного межфасциального пространства (А. А. Вишневский и Н. Ф. Рупасов). На дополнительные инъекции уходит от 60 до 100 мл раствора. После этого capsula renis резко выделяется и обособляет брюшину.

Только теперь, когда мы уверены, что почка вместе со своей жировой капсулой как бы плавает в растворе, вскрываем собственную капсулу.

Если бы при данной операции capsula propria renis была вскрыта раньше, то, само собой разумеется, мы не могли бы получить здесь

анестезии по нашему способу. В этих условиях пришлось бы превратить анестезию в анархическое введение раствора куда-то там и сям около почки «в жировую капсулу» «периренально», «ретроренально», как говорили и говорят те, кто практикует инфильтрационную анестезию в этой области. Естественно, что такая линия поведения положительного результата дать не может.

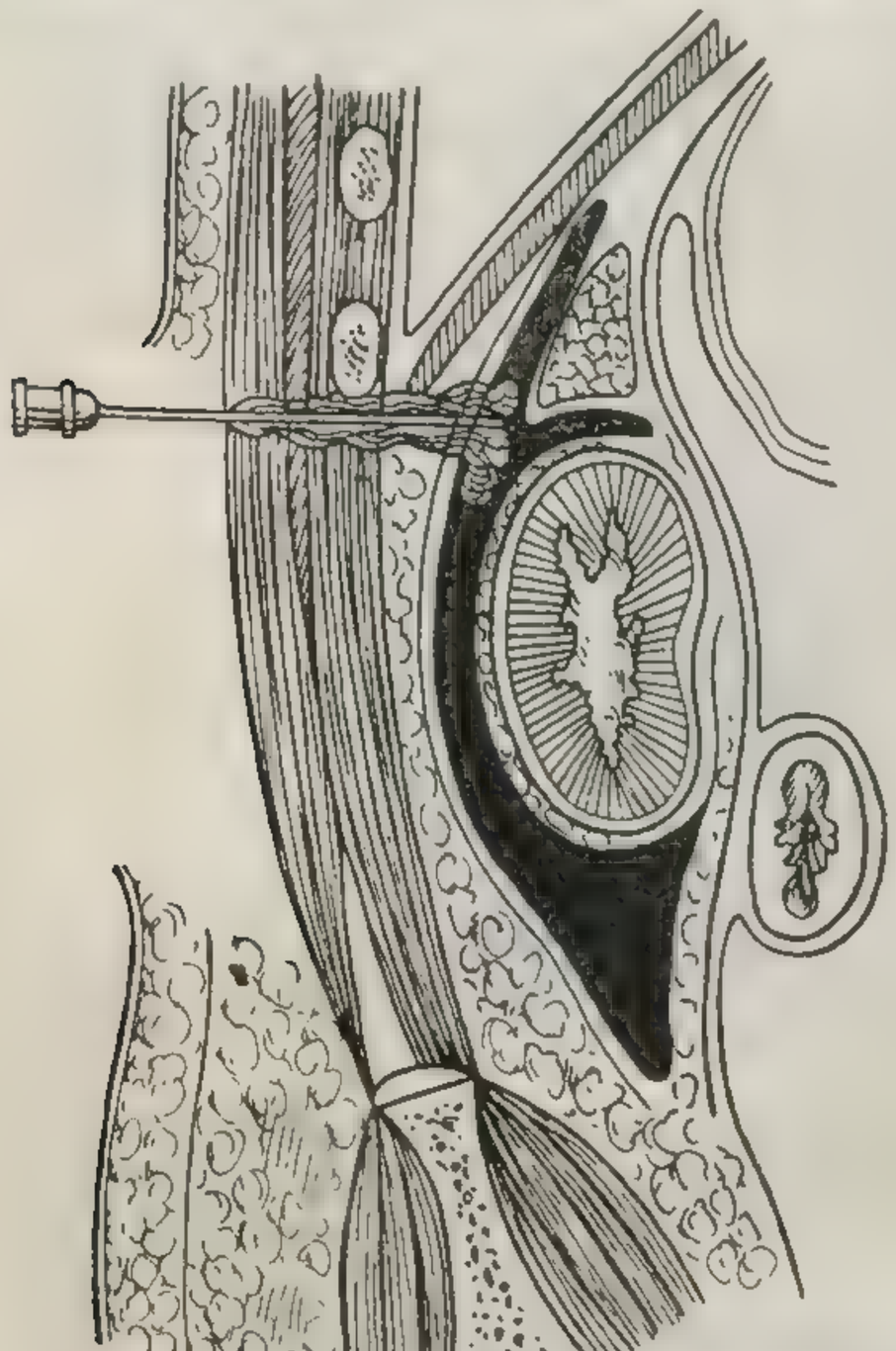

Рис. 109. Схема наполнения раствором новокаина пространства между листками fasciae propria renis при целой мускулатуре.

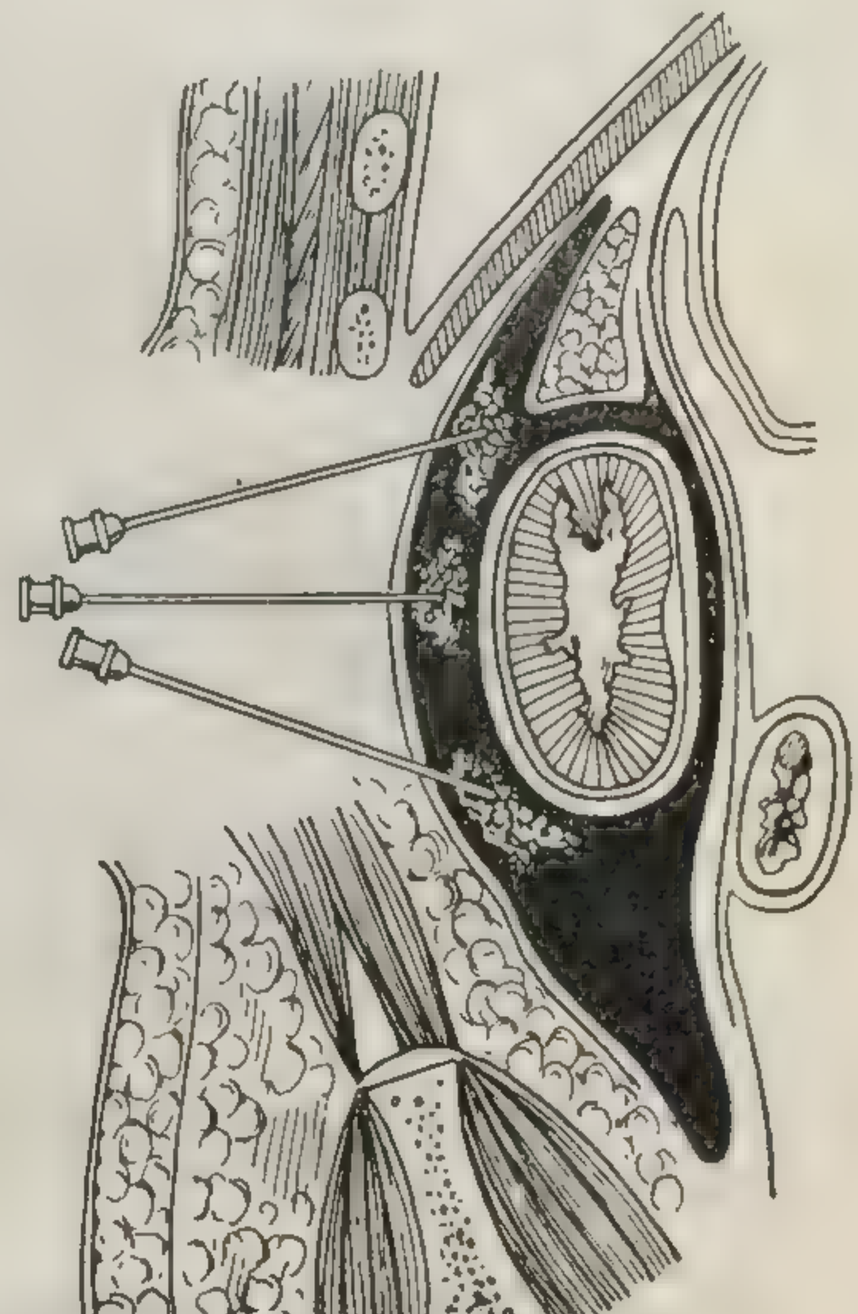

Рис. 110. Схема наполнения раствором новокаина пространства между листками fasciae propria renis после рассечения мышц. Усиление инфильтрата под fasciae propria renis осуществляется открытыми инъекциями в забрюшинном пространстве.

Разговоры о «периренальном» и «ретроренальном» введении раствора для анестезии почки не помогут, если капсула ее до этого будет вскрыта, ибо, не используя апоневроза, нельзя создать тугой инфильтрации ткани и ползучего инфильтрата, подводящих действующее вещество к нервам всех участков, всех уголков данной области. При употреблении небольших количеств концентрированных растворов для инфильтрации тканей около почки (1% раствор; Фарр) должна быть проведена установка на диффузию, выжидание со всеми вытекающими отсюда последствиями.

Наша методика с анатомической стороны была изучена А. А. Вишневским и Н. Ф. Рупасовым. Оказывается, что в результате указанных нами инъекций раствор окружает почку со всех сторон. Как правило, он распространяется вдоль сосудов почки, а также приходит в соприкосновение с g. semilunare и надпочечником. И, наконец, раствор непосредственно омывает nn. splanchnici. Вниз инъекционная масса

особенно легко распространяется по направлению к fossa iliaca. Разницы в распространении раствора в правой и левой стороне не обнаружено.

Описанная методика одновременно является анестезией nn. splanchnici и технически отличается от метода Каписа безопасностью и точностью.

Сравнительно большое количество раствора, необходимое для наполнения капсулы (100—120 мл), не должно смущать оператора, ибо заключенный в строгих анатомических границах, он во время препаровки выводится обратно.

Значение этого момента в смысле общей оценки метода анестезии большими количествами слабого раствора в особенности ясно выявляется при нефрэктомиях, когда через 3—4 минуты по удалении почки оператор видит иногда совершенно сухой огромную полость, незадолго до этого наполненную раствором. Последний удаляется из межфасциального пространства, как жидкое содержимое яйца из скорлупы.

За последнее время в нашей клинике под этим способом обезболивания были произведены следующие операции: nephrectomia, pyelotomia, nephropexia, nephropexia cum appendectomia и epinephrectomia extraperitonealis — всего около 200 операций.

Только что описанный метод, как и всякий иной, вероятно, может встретить в клинике свои противопоказания. Противопоказания могут встретиться в тех случаях, где имеются фиброзные сращения в околопочечной клетчатке с перерождением также и почечного апоневроза; короче говоря, при наличии фиброзного паранефрита.

С 1927 г. мне не попадались случаи типических фиброзных паранефритов (раньше я их встречал). Ограниченные же фиброзные перерождения жировой капсулы в связи с различными воспалительными процессами самой почки наблюдались неоднократно. Иногда они вызывали некоторые затруднения в проведении анестезии, но все же, в конце концов, и здесь всегда удавалось получить по моему принципу вполне удовлетворительное обезболивание, не прибегая к дополнительному ингаляционному наркозу. Но все же это были такие случаи, где, вероятно, всякие другие способы местной анестезии оказались бы абсолютно не приложимыми. Гнойные заболевания почек и околопочечной ткани почти не дают противопоказаний к применению нашего метода, так как гнойный паранефрит сам по себе не требует глубокой анестезии; для него достаточно обезболить только покровы. Гнойные же поражения почек, которые не сопровождаются распространением гноя на собственную капсулу почки, обычно не мешают гладко провести анестезию по методу ползучего инфильтрата.

Травматические повреждения почек нами также оперируются под местной анестезией.

Заканчивая рассмотрение вопроса о противопоказаниях к моему методу анестезии, я должен сказать, что применение этого метода на приведенном выше материале не дало полного успеха только в 3 случаях в начале разработки метода, когда пришлось дать больным на несколько минут короткое эфирное оглушение. Все остальные больные прекрасно перенесли операцию. Процент непосредственной смертности равен 0,5.

Истории болезни ближе ознакомят читателя с условиями применения нашего метода.

4/V 1931 г. из факультетской терапевтической клиники переведена больная П. Е., 41 года, врач по профессии, с диагнозом, колебавшимся между опухолью селезенки и опухолью левой почки.

Появление опухоли под левой реберной дугой больная впервые заметила в декабре 1930 г. Идя домой из бани, почувствовала резкую боль в левой поясничной области. От боли едва добралась до дому. Войдя в комнату, упала, лишившись сознания. Вскоре очнулась с чувством тошноты и сильной боли в левой половине живота. Вынуждена была пролежать несколько дней, пользуясь наркотиками и грелкой. Принимала слабительное и несколько раз ставила себе клизму, так как беспокоило отсутствие стула и вздутие кишечника. Постепенно стихнувшие боли позволили встать с постели и через силу приступить к работе. Как след перенесенного припадка осталась головная боль, шум в ушах и резкая слабость. По прошествии месяца у больной отчетливо контурировалась опухоль величиной с голову ребенка, не вызывавшая боли.

Считая опухоль за малярийную селезенку, больная стала принимать хинин. С течением времени опухоль немного уменьшилась, оставаясь почти безболезненной.

С жалобами на имеющуюся опухоль, головные боли, шум в ушах и общую слабость поступила 24/III 1931 г. в факультетскую терапевтическую клинику.

Больная родилась в семье портного, будучи шестым ребенком в семье. Отец — алкоголик, умер 54 лет от грудной жабы. Мать, 80 лет, жива и относительно здорова. Росла болезненным ребенком. В пятилетнем возрасте — скарлатина с длительным последующим гнойным отитом, 8 лет — сыпной тиф. С 12-летнего возраста — малярия. Лечилась метиленовой синью. Менструировать начала с 16 лет. 32 лет вышла замуж. В первый же год (1924) беременность. Роды в срок с разрывом промежности I степени. Ребенок жив и здоров. В 1927 г. — вторая беременность. К концу восьмого месяца беременности — отеки и белок в моче 0,6—0,8‰. Роды в срок, тяжелые — сухие. Ребенок родился в асфиксии. Умер 4 лет от дифтерии. В сентябре 1928 г. после некоторых предвестников (головная боль, тошнота, рвота) — уремия с потерей сознания, судорогами и слепотой. Пролежала в терапевтической клинике около месяца. С момента первой беременности отметила в левой почечной области глухие «токающие» боли, которые обычно появлялись после быстрой ходьбы, поднятия тяжестей или подъема по лестнице. Но стоило больной сесть и отдохнуть, как боли стихали. Эти боли испытывала почти до самого последнего времени. Отправления кишечника всегда нормальны. Не пьет и не курит.

Объективно. Больная среднего роста, с бледной одутловатой кожей и обильными отложениями жировой клетчатки. Лимфатические узлы не увеличены. Легкие нормальны. Сердце расширено влево. Второй тон на аорте резко акцентуирован. Пульс напряжен, 68 ударов в минуту. Кровяное давление 220/110.

При измерении кровяного давления — ярко выраженный феномен Румпель-Лееде. При исследовании живота определяется наличие опухоли, исходящей из-под левой реберной дуги. Опухоль неподвижна, плотна, бугриста, хорошо передает толчок в косто-вертебральный угол. Она безболезненна, величиной с голову новорожденного ребенка.

Моча. Суточное количество колеблется от 1200 до 1600 мл, удельный вес 1010—1013, слабокислой реакции. Белок. Сахара в крови нет. В осадке аморфные фосфаты, изредка лейкоциты и цилиндры.

Реакция Вассермана отрицательная.

Исключив опухоль почки ретенционного типа, остановились на диагнозе гипернефромы левой почки с бывшим кровотечением в вещество опухоли.

13/V 1931 г. операция. Анестезия по нашему способу. Обычный косой поясничный разрез для обнажения почки. По рассечении мышц и собственной капсулы обратило на себя внимание уплотнение жировой капсулы почки, которая в виде плотного неотделимого панцыря охватывала опухоль, затрудняя изоляцию последней. После обнажения опухоль оказалась кистовидной, но пункция малым шприцем ничего не дала. Вслед за перерезкой неизмененного мочеточника и сосудистой почечной ножки опухоль удалена. По введении тампона наложены швы на мышцы и кожу. Операцию больная перенесла прекрасно. Послеоперационный период без всяких осложнений (ни разу не было рвоты!). 30/V, т. е. на 17-й день после операции, больная выписалась из клиники.

Удаленная опухоль представляла толстостенную кисту с кашицеобразным, буро-красным содержимым. По удалении содержимого кисты на дне последней определилась деформированная и уменьшенная почка. После разреза почки по ее выпуклому краю обнаружилась в нижнем полюсе совершенно круглая полость, величиной с крупный лесной орех и выполненная такой же красно-бурой массой, как и полость кисты.

Микроскопическое исследование препарата. Хронический нефрозо-нефрит, резкий склероз сосудов и организовавшаяся ложная аневризма с прорывом наружу.

Больной Б., 46 лет, поступил в клинику 21/II 1930 г. с жалобами на боли в левой части живота, слабость и мутную мочу. Заболел 9 недель назад. Заболевание связывает с простудой. Вначале у больного появилась небольшая опухоль в левой части живота; это его не беспокоило, лишь иногда довольно трудно было дышать; через неделю появились боли, заставившие его слечь в постель. В это время появился озноб,

жар и пот. Мочи выделялось мало; случалось, что в течение 1—2 дней больной почти не мочился. Моча выделялась мутная. Больной ослабел. На третьей неделе появилась икота. За 7 дней до поступления в клинику началась рвота.

Status praesens. Больной в состоянии крайнего истощения, едва передвигает ноги. Огромный живот выстоит главным образом со стороны левой половины. Левая поясничная область заметно выпячивается. Выстоящая опухоль напряженно эластической консистенции, болезненна при давлении, при перкуссии дает тупой тон. Кожа в пределах опухоли не воспалена и не отечна. В моче масса гноя. При цистоскопии из правого мочеточника выделяется чистая моча, из левого тянется гнойный «червяк».

Диагноз: левосторонний пионефроз.

25/II операция. Послойная инфильтрационная анестезия по нашему способу. Перед началом анестезии мышечного слоя после рассечения кожи и подкожной клетчатки произведен вкол длинной иглой под XII ребром в угол между ним и m. erector trunci. Иглу особо осторожно продвигаем в глубину через истонченные мышцы, постоянно вводя из шприца раствор, чтобы он отодвигал попадающиеся ему на пути ткани. В известный момент оператор почувствовал свободное поступление раствора в ткани. При снятии шприца из иглы выделялись капельки впрыснутой жидкости: ни крови, ни гноя из иглы не показывалось. Ясно было, что раствор идет свободно вокруг опухоли, последняя с задней стороны не сращена с окружающими тканями, несмотря на свои колоссальные размеры. Впрыснув сюда 150 мл раствора и надежно пропитав мышцы, мы подошли к опухоли, получив возможность широко обойти ее рукой при полной безболезненности. Колоссальные размеры опухоли не позволяли думать об ее удалении без опорожнения. После разреза и опорожнения опухоли стенки ее были резецированы. Остаток мешка вшит в суженную швами рану. Тампонада. 19/III выписан для амбулаторного лечения.

16/IX явился в клинику в неузнаваемом состоянии. Прибавил в весе на 24 кг. 17/X второй операцией ликвидирован имевшийся свищ.

Приведенное наблюдение показывает, что даже осложненный паранефритом огромных размеров пионефроз не служит противопоказанием к нашему методу обезболивания.

Больной М. С., 19 лет, 23/X 1928 г. доставлен родственниками в тяжелом состоянии в клинику. Несколько дней назад ему была нанесена ножом рана в бок, сопровождавшаяся обильным кровотечением. Больной был тут же доставлен в пригородную участковую больницу, где рану зашили наглухо. После этого несколько дней он чувствовал себя хорошо, а затем появилась кровь в моче, и 22/X он сам уже мочиться не мог, мочу выпускали катетером, в каждой порции содержалось большое количество крови. Это побудило родственников перевезти больного в клинику.

Больной бледен, апатичен, пульс 120 ударов в минуту, слабого наполнения. Справа, в косто-вертебральном углу, имеется колото-резаная рана длиной в 2,5 см, давностью до 10 дней; зашита тремя узловатыми швами, которые нагноились. Мочевой пузырь сильно растянут. Его удалось опорожнить через катетер только после введения в него раствора. Выделилось значительное количество крови как жидкой, так и в виде сгустков. Продолжается сильное кровотечение в мочевой пузырь. Распознано ранение почки, в связи с чем назначена экстренная операция.

23/X операция. Приготовив больного к операции обычным порядком, мы сделали после предварительной анестезии кожи и подкожной клетчатки разрез для обнажения почки. У верхнего конца разреза имевшуюся рану обошли с двух сторон дополнительными полулунными разрезами для ее иссечения. Проведя далее анестезию мышц и подойдя после рассечения их к забрюшинной клетчатке, можно было прощупать в глубине огромную опухоль в почечной области, происшедшую, очевидно, вследствие скопления крови между листками ее апоневроза. Этот момент был крайне интересен в отношении испытания эффективности анестезии. Со времени ранения прошло уже 10 дней; несомненно, по ходу кровоизлияния началась реакция; можно было сомневаться, что инфильтрация обезболивающим раствором будет итти гладко. Было введено в межапоневротическое пространство почечной капсулы 100 мл раствора и вслед за этим начато было выделение почки. Свернувшаяся и начавшая организовываться кровь была убрана с поверхности почки не без затруднений, в особенности на местах ее ранения. По выделении сгустков было обнаружено одновременное ранение и нижнего отдела правой плевры. Шов на плевру. Характер раны почки давал показание к нефрэктомии, которая и была произведена при полной безболезненности, так как больной не издал ни одного стона и к концу операции дремал. Послеоперационное течение без осложнений.

2/XII выписан здоровым.

Приведенные три истории болезней иллюстрируют широкие возможности предлагаемого нами метода обезболивания при операциях на почках.

В первом случае метод обезболивания был испытан в отношении сохранения функции остающейся заведомо больной почки при необходимости удалить другую. Больная подверглась нефрэктомии при явлениях нефрозо-нефрита, имея в прошлом уремические припадки. В послеоперационном периоде у больной не было решительно никаких осложнений. Ни разу не было рвоты!... Второй случай показывает эффективность метода обезболивания в условиях колоссального пионефроза и, наконец, третий указывает на возможность применения нашего метода при травматических повреждениях почек.

Чувстви
точиваясь в
соблазнител
водства той
хирургов на
явилось пре
уколом над
Это пре
Появился р
Гилярович,
менно появи
связанных
вплоть до п
Гиршель и д
(Kepler)] в
Так же
нисколько н
вершенно об
ражения пр
в области и
важными ор
Далее я зад
биться, в ка
не смогу без
какой-либо р
до подмышеч
были бы пр
ским матери
клиники, я
бегнуть к за
просы местно
шались мето
Конечно
представляют
ряда операц
Здесь футляр
зование его
и удачным.

ГЛАВА XXI

ОПЕРАЦИИ НА КОНЕЧНОСТЯХ

Чувствительные нервы верхней конечности группируются, сосредоточиваясь в одном пункте, позади ключицы, отсюда всегда кажется соблазнительным одним уколом иглы добиться безболезненного производства той или иной операции. Нет ничего удивительного, что мысль хирургов настойчиво работала в этом направлении, и в результате появилось предложение Куленкампфа блокировать плечевое сплетение уколом над ключицей.

Это предложение было встречено хирургами с большим интересом. Появился ряд работ, уточнявших методику Куленкампфа [Бабицкий, Гилярович, Гиршель (Babizki, Hilarowitz, Hirschel) и др.]. Но одновременно появились и сообщения о неудачах, побочных повреждениях, связанных с ней, и тяжелых последующих расстройствах нервов вплоть до параличей конечности [Решке (Raeschke), Н. И. Напалков, Гиршель и др.] и даже диафрагмы [Сиверс (Sivers), Гертель и Кеплер (Kepler)] в 17 случаях из 200 и т. д.

Так же как и спланхниковая анестезия по Брауну, этот метод меня нисколько не соблазнял, несмотря на то, что я хотел быть к нему совершенно объективным. Однако и здесь у меня тотчас же явились возражения принципиального характера против закрытой блокады нервов в области их группировки, вдали от места операции, по соседству с важными органами человеческого тела, с крупными сосудами и т. д. Далее я задавал вопрос: «А когда же этот метод может мне понадобиться, в каких случаях я встречу к нему действительные показания и не смогу без него обойтись?». Можно было бы только себе представить какой-либо разлитой гнойный процесс верхней конечности, поднявшийся до подмышечной впадины, когда все другие методы местной анестезии были бы противопоказанными. Практически же, располагая клиническим материалом почти во всех разделах современной хирургической клиники, я на протяжении многих лет не встретил необходимости прибегнуть к закрытой проводниковой блокаде по Куленкампфу. Все вопросы местной анестезии при операциях на конечностях успешно разрешались методом футлярной анестезии.

Конечности на всем протяжении, за исключением кисти и стопы, представляют собой великолепный объект для проведения огромного ряда операций в мягких тканях и на костях под местной анестезией. Здесь футлярное построение органа выявлено так типично, что использование его для получения анестезии оказывается совершенно простым и удачным. Приводимые нами рисунки иллюстрируют характер и

расположение этих «футляров» конечностей и отношение к ним сосудов и нервов[1] (рис. 111, 112, 113 и 114).

На этих рисунках мы видим, что общий апоневроз конечности, охватывающий под кожей все органы последней, образует для них одно

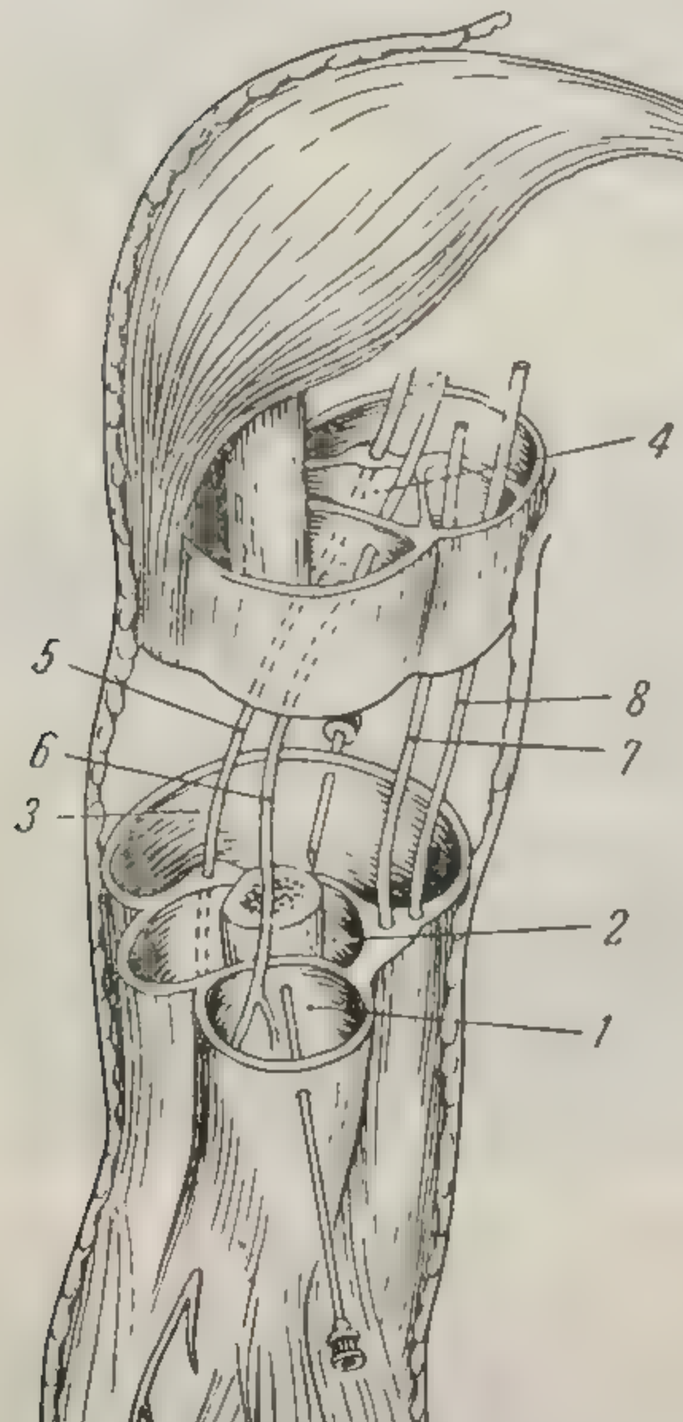

Рис. 111. Фасциальные вместилища плеча.

1 — влагалище m. bicipitis brachii; *2* — влагалище m brachialis; *3* — влагалище m. tricipitis brachii; *4*—влагалище m. coracobrachialis; *5* — n. radialis; *6* — n. musculocutaneus; *7* — n. medianus; *8* — n. ulnaris.

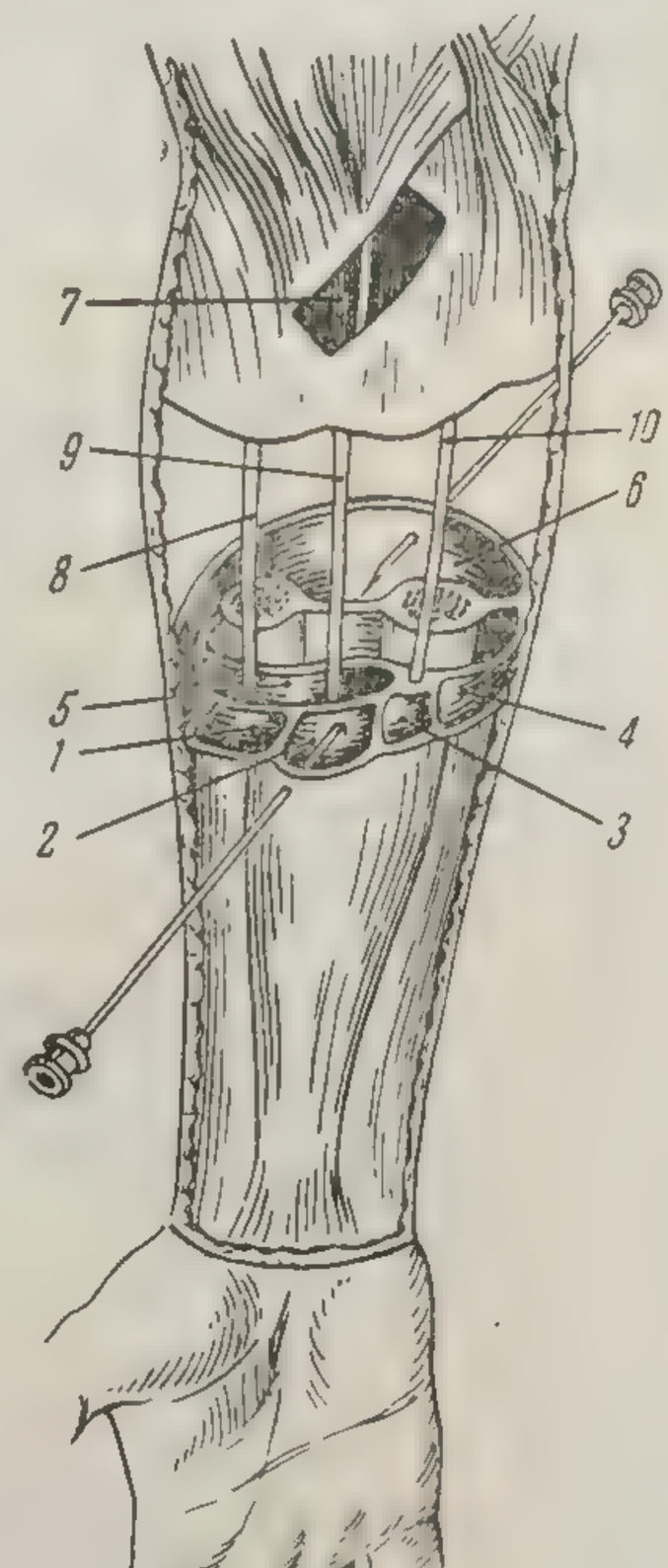

Рис. 112. Фасциальные вместилища группы мышц предплечья.

1 — влагалище m. brachio-radialis; *2* — влагалище m. flexoris carpi radialis, *3* — влагалище m palmaris longi; *4* — влагалище m. flexoris carpi radialis; *5* — влагалище m. flexoris digitorum; *6* — общее влагалище задней группы мышц предплечья; *7* — влагалище m. pronator teres; *8* — ramus superficialis nervi radialis; *9* — n. medianus; *10* — n. ulnaris.

общее влагалище, внутри которого имеется еще ряд отдельных вместилищ. По своей структуре эти «вместилища второго порядка» представляют собой образования, гораздо более нежные, тонкие и слабые, чем главное — то, которое образовано наружным общим апоневрозом.

[1] Рисунки взяты из работы А. А. Вишневского, В. П. Коробицына и Ф. С. Ненилина.

Тот вид местного обезболивания, который я называю футлярной анестезией конечностей, требует особых объяснений. Для этого обратимся к частному случаю.

Предположим, что нам нужно произвести подвертельную остеотомию бедра. Едва ли кто решится делать такую операцию под местным обезболиванием, а тем более посредством обезболивания поперечного сечения конечности.

Достаточно взглянуть на рис. 113, чтобы понять, насколько непрактичным здесь окажется пропитывание всей толщи бедра на таком высоком его уровне.



Рис. 113. Фасциальные вместилища бедра.

1 — влагалище m. tensoris fasciae latae; *2* — влагалище m. sartorii; *3* — влагалище m. adductoris; *4* — влагалище m. quadricipitis femoris; *5* — влагалище m bicipitis femoris; *6* — влагалище m. semimembranosi; *7* — влагалище semitendinosi; *8* — влагалище m. adductorum magni et brevis; *9* — влагалище m. gracilis; *10* — n. ischiadicus; *11* — n. saphenus.

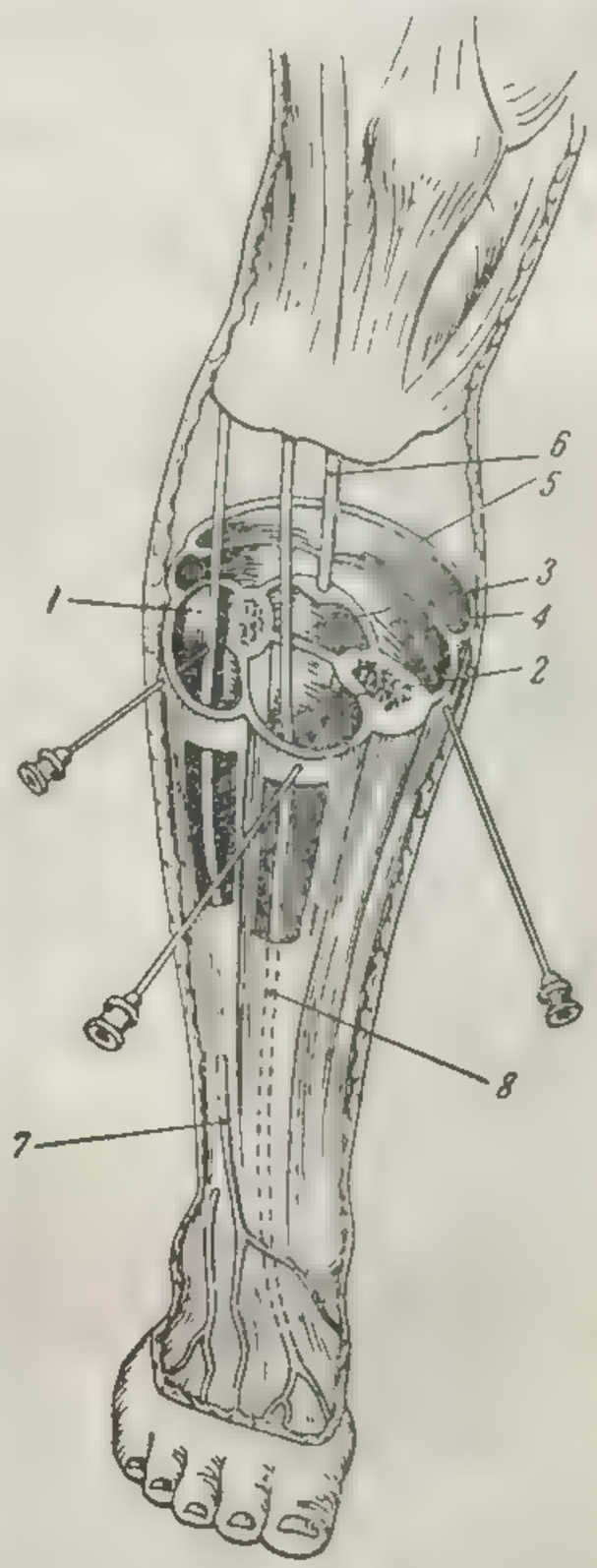

Рис. 114. Фасциальные вместилища голени.

1 — влагалище мышц латеральной группы mm. peron. longus et brevis; *2* — влагалище мышц передней группы; *3* — влагалище mm. tibialis post. et flex. digitorum; *4* — влагалище m. solei; *5* — влагалище m. gastrocnemii; *6* — n. tibialis; *7* — n. peronaeus superficialis; *8* — n. peronaeus profundus.

Между тем эту операцию производят просто и легко под местной анестезией по способу футлярной блокады конечности. С наружной стороны бедра на определенном уровне делают кожный желвак, через который до кости проводят длинную тонкую иглу. Дальше производят инъекции раствора, чтобы наполнить им соответствующий футляр.

О том, достаточно ли введено раствора, судят по появлению сопротивления в шприце. При обратном извлечении иглы оставляют раствор

по ходу ее в мягких тканях в количестве, обеспечивающем безболезненность разреза для проведения долота. Вся толща мягких тканей, все нервы, расположенные на внутренней и задней стороне бедра, остаются совершенно нетронутыми описанной обработкой, а операция идет абсолютно безболезненно. Другие операции на костях при футлярной анестезии также идут безболезненно.

ОСТЕОМИЭЛИТ БЕДРА

Два укола — выше и ниже остеомиэлитического фокуса — обезболивают кость внутри имеющегося футляра (рис. 115). Дальше следует обычная инфильтрация мягких тканей по ходу предполагаемого разреза до кости. Футляры кости при остеомиэлитическом процессе наполняются из двух уколов, потому что в этих случаях склеротический процесс в тканях затрудняет продвижение раствора.

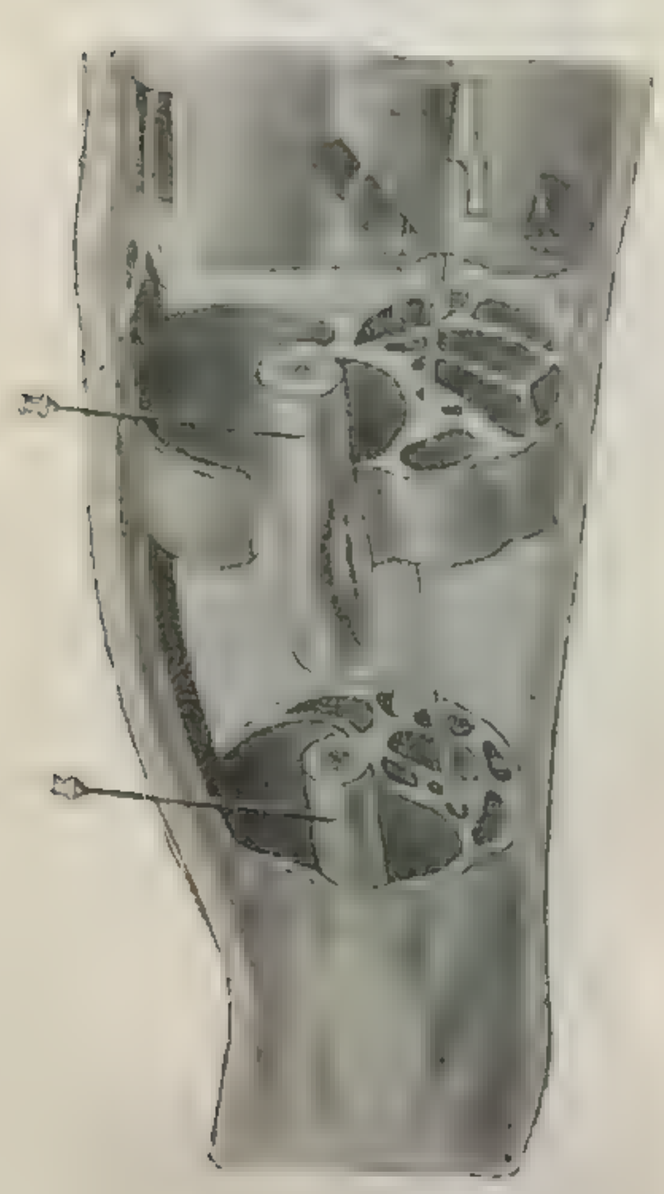

Рис. 115. Схема футлярной анестезии при остеомиэлите.

ОПЕРАЦИИ НА СОСУДАХ И НЕРВАХ

Обнажение сосудов и нервов производится легко после того, как пропитав кожу и подкожную клетчатку в месте предполагаемого разреза, откроем апоневроз и пошлем под него раствор тугим ползучим инфильтратом. В зависимости от протяжения, на каком желательно обнажить указанные органы, делают один или два укола.

В последнем случае, если обнажают сосуд или нерв на большом протяжении, уколы могут располагаться по концам разреза, чтобы посланные навстречу друг другу ползучие инфильтраты встретились. Этим, в сущности, все и сказано. По вскрытии апоневроза в студенистой массе ползучего инфильтрата поразительно ясно диференцируются органы и ткань, так что можно абсолютно безболезненно распрепаровать сосудисто-нервный пучок.

Обнажение более глубоких сосудов и нервов лучше производить на основе предварительной футлярной анестезии. Для этого на определенном уровне, где предполагается открыть сосуд или нерв, сначала наполняют через типические уколы футляры конечности и уже на этой базе подходят к анестезии самых органов.

Руководствуясь общими правилами обнажения сосуда, мы делаем вкол в одну-две соседние с ним мышцы и нагнетаем сюда раствор. Последний не только обнаруживает наклонность ползти вдоль вместилища второго порядка, куда он вводится, но также проникает под давлением (тугая инфильтрация) через слабые стенки фасций по ходу отводящих сосудов и их влагалищ в соседние вместилища, где он и подойдет непременно к нужным нам органам. Вскрыв апоневроз и раздвинув мышцы, мы обнаружим сосудисто-нервный пучок.

Обращаем внимание, что для проведения этой анестезии вовсе не нужно того филигранного знания топографической анатомии, которого требовали наши старые хирурги.

Конечно, я не стану утверждать, что для хирурга вообще знание анатомии не нужно. Для моей же методики нужно, чтобы хирург помнил, какие ткани попадаются ему в поле операции и что апоневроз не должен быть вскрыт, рассечен раньше, чем он не использован для анестезии, для пропитывания того, что лежит за ним, что заключается в его листках. В листках апоневроза, как в футляре, должна быть создана «ванна» для нервов, и анестезия тогда наступит почти мгновенно. В этих условиях работа при смене ножа и шприца окажется вполне реальной.

ОБНАЖЕНИЕ КОСТЕЙ НА ИХ ПРОТЯЖЕНИИ

Местная анестезия при обнажении костей на их протяжении осуществляется еще легче, чем при операции остеомиэлита, потому что здесь раствор просто, без всяких препятствий вводится в соответствующие вместилища футляров. При этом оказывается, что на бедре имеется только одно такое вместилище (см. рис. 113), а на плече — два (см. рис. 111). В том и другом случае не представляет никакого труда наполнить раствором эти вместилища (тугая инфильтрация), если потребуется обнажить кость оперативным путем. Основными уколами, доходящими прямо до кости, являются: на бедре — уколы снаружи и спереди, на плече — сзади и спереди. Если понадобится, можно сделать добавочные инъекции, но только в стороне от больших сосудов и нервов и обязательно под общий апоневроз конечности, т. е. внутримышечно.

Не так сложно обстоит дело и там, где конечность имеет по две кости.

На голени для обнажения большеберцовой кости делают соответствующий разрез по передней поверхности конечности, вслед за чем раствор нагнетают под апоневроз в мышцы снаружи и снутри от кости. Рис. 114 указывает вместилища голени, тугая инфильтрация которых делает операцию обнажения большеберцовой кости совершенно безболезненной.

Для обнажения малоберцовой кости требуется прокол вместилища разгибательных и латеральных групп мышц.

На предплечье обе кости обнажают через разрезы по боковым его сторонам. Открыв апоневроз, впрыскивают раствор к передней и задней поверхности кости. На рис. 112 видно, как при этом раствор проникает в апоневротические вместилища.

Так называемую «анестезию поперечного сечения конечностей» для тех или иных целей производят вколами через неповрежденную кожу и необнаженный наружный апоневроз. При этих условиях, разумеется, труднее производить инфильтрацию фасциальных вместилищ, чем при общей методике обезболивания.

Достаточно бросить взгляд на приводимые рисунки, чтобы понять, что тугая глубокая подапоневротическая инфильтрация через три-четыре укола обеспечивает пропитывание всех вместилищ второго порядка путем продвижения раствора от любого из них в соседние. Это помогает прямому подведению раствора к нерву.

Таким образом, все вышеизложенное показывает, что и на конечностях, за исключением стопы и кисти, наша методика тугой инфильтрации тканей с образованием ползучих инфильтратов встречает самое широкое поле приложения. Наличие на конечностях выраженных фасциальных вместилищ первого и второго порядка создает особо благоприятные условия для построения на нашем принципе способов анестезии при различных операциях.

АНЕСТЕЗИЯ ПРИ ПЕРЕЛОМАХ КОСТЕЙ

Пользоваться местной анестезией при переломах костей впервые предложил еще в 1885 г. Конуэй (Conwey), рекомендуя впрыскивать кокаин прямо в место расхождения отломков.

Конечно, при открытых переломах или в тех случаях, когда в окружающих тканях заведомо имеется инфекция, местная анестезия в принятых формах подведения раствора к месту перелома, к острым обломкам, едва ли окажется приложимой. Вот почему мы здесь и рекомендуем наш способ футлярной блокады конечностей, который не имеет указанных недостатков и является совершенно безопасным и эффективным. Он состоит в простом введении раствора выше места перелома в соответствующий футляр, содержащий поврежденную кость. Имеющееся при открытых переломах более или менее выраженное нарушение целости нужного футляра вблизи места перелома нисколько не нарушает возможности проведения здесь футлярной блокады. Фасциальный футляр не представляет собой пустого пространства. Введенный в него раствор в достаточной степени инфильтрирует мягкие ткани и, таким образом, задерживается в них. Иглу вкалывают на некотором расстоянии от места повреждения.

При закрытых переломах эти вопросы совершенно не возникают. Метод дает нам прекрасное расслабление тонуса мышц, уничтожает боль в месте перелома и позволяет в спокойных условиях приладить отломки, наложить повязку и рентгенологически контролировать, если нужно, правильность положения отломков.

Кроме того, наш метод анестезии служит и для борьбы с шоком. Опыт давно показал, что борьба с шоком должна начинаться с устранения раздражения периферических нервов в месте повреждения.

Наконец, нужно добавить, что в последнее время мы видим в нашем методе не только прием обезболивания, но нередко и могущественный способ активного вмешательства в течение воспалительного процесса. Он используется нами также и в целях профилактики шока.

Техника футлярной блокады при переломах конечностей, таким образом, будет состоять в следующем. После соответствующей подготовки кожи (спирт, иодная настойка!) тонкой иглой делают два желвака в таких местах конечности, через которые дальше будут производить длинной иглой глубокие инъекции. Раствор нагнетают до появления выраженного сопротивления в поршне шприца. Введенную в глубину иглу не следует извлекать до появления означенного ощущения.

ОПЕРАЦИИ НА КИСТИ И ПАЛЬЦАХ

Кисть и стопа представляют собой те отделы человеческого тела, где структурные особенности затрудняют использование апоневротических пластов для получения смещающихся инфильтратов. Здесь приходится пользоваться главным образом тугой инфильтрацией тканей, чтобы получить короткую круговую блокаду для непосредственного пропитывания нужной области.

Кисть и в особенности пальцы, как известно, очень чувствительны. Общее правило — всегда начинать анестезию малым шприцем, снабженным по возможности тонкой иглой, — остается в силе. Первый укол для образования первого кожного желвака должен быть сделан в сравнительно менее чувствительном месте, там, где кожа не так плотно связана с подлежащими тканями, где она более или менее подвижна. Такими местами для анестезии пальцев являются межпальцевые складки,

для кисти — те же межпальцевые складки и пограничные участки кожи кисти в месте ее перехода на предплечье. Остальное все понятно из прилагаемых рисунков и небольших дополнительных пояснений к ним.

а) *Вскрытие абсцессов и ампутацию дистальных фаланг* производят с помощью предварительной инфильтрации кожи и подкожной клетчатки вокруг основания пальца. Сделав первый кожный желвак в межпальцевой складке ближе к дорзальной поверхности, где кожа менее чувствительна, стараемся через этот укол произвести тугую инфильтрацию тканей, постепенно нагнетая раствор в подкожную клетчатку и глубже до костей. Раствор надо направить из этого укола и к тылу, и к

Рис. 116. Анестезия при вскрытии абсцессов, ампутации фаланг и удалении пальца вместе с пястной костью.

ладонной поверхности основания пальца. Когда раствор хорошо пропитает ткани, нужно полученный инфильтрат усилить, сделав второй укол на противоположной стороне (рис. 116).

б) *Когда операция предполагается на первой фаланге или на пястно-фаланговом сочленении,* то инфильтрацию тканей следует производить выше, почти до уровня проксимального межфалангового сустава.

в) *При удалении пальца вместе с головкой пястной кости* инфильтрация по тем же правилам должна итти так, как показано на рисунке 116, причем производится тыльный кожный желвак. Ладонная позерхность должна быть туго пропитана из тех же межпальцевых вколов, направленных в глубину прямо до кости.

г) *Удаление большого пальца вместе с метакарпальной костью* требует дополнительной кожной инфильтрации ладони по складке и thenar'a вследствие необходимости выкроить лоскут (рис. 117).

д) *Анестезия при ампутации кисти* производится с предварительной футлярной блокадой в области дистального конца предплечья. Делают два кожных желвака по боковым сторонам нижнего конца предплечья. Через них производят инъекции 20 –30 мл раствора в глубину до кости. По окончании этого делается круговая инфильтрация кожи и подкожной клетчатки также до появления тугого инфильтрата в целях блокирования кожных чувствительных нервов. Успех анестезии зависит от надлежащего представления о принципе «тугой инфильтрации тканей», т. е. о прямом контакте вещества с нервом, о продавливании раствора во все тканевые промежутки под апоневрозом и над ним, о создании всюду

для нервов и их мельчайших концевых разветвлений «ванны», в которой они надежно омывались бы раствором. Флегмоны кисти оперируют, применяя футлярную блокаду в области дистального конца предплечья и отдельную инфильтрацию кожи по линии предполагаемого разреза.

е) *Анестезия при операции контрактуры Дюпюитрена.* Особое описание анестезии нам хотелось бы дать для операции контрактуры Дюпюитрена. Это своеобразное заболевание заслуживает, как известно, совершенно особого внимания при попытках устранить его оперативным

Рис. 117. Удаление большого пальца с метакарпальной костью.

путем. Оно требует удаления не только главной части сморщенного пальмарного апоневроза, но и тончайших его пучочков, отходящих дистально на пальцы в обе стороны ладони.

Ни при каких иных условиях этого нельзя сделать так совершенно, тщательно и изящно, как при тугой инфильтрации и сопутствующей ей гидравлической препаровке тканей.

Для этого требуется после предварительной футлярной блокады предплечья накачать через два укола обезболивающий раствор в глубину ладони и к костям так, чтобы ладонь заметно вздулась. Конечно, всему есть предел, но тугая глубокая инфильтрация должна быть получена отчетливо. Все складки ладони сглаживаются, напряженная кожа приподнимается в виде небольшого возвышения. Линию разреза обозначают кожным желваком и идут в глубину, разворачивая кожные лоскуты на приподнятом раствором апоневрозе. Препаровка последнего со всеми его ответвлениями совершается чрезвычайно легко. По окончании ее может быть сделана любая пластика кожи.

ОПЕРАЦИИ НА ПРЕДПЛЕЧЬЕ

Ряд операций на предплечье (обнажение сосудов, нервов и костей на большем или меньшем их протяжении) с удобством может быть выполнен при посредстве футлярной тугой инфильтрации с образованием ползучего инфильтрата.

а) Обнажение сосудов и нервов. После предварительной инфильтрации кожи и подкожной клетчатки по линии предполагаемого

разреза кожу рассекают до апоневроза и, разглядев последний, впрыскивают под него через один или два укола обезболивающий раствор до появления тугого инфильтрата. В таком случае весь сосудисто-нервный пучок омоется раствором, и в студенистом отеке ясно диференцируются все органы. Если в этих условиях нужно будет перерезать какой-нибудь толстый нерв, то одной лишь эпиневральной его обработки может оказаться недостаточно, и тогда нужно обработать нерв еще и эндоневрально, т. е. тонкой иглой ввести в него перед перерезкой небольшое (2—4 мл) количество раствора.

б) Обнажение костей предплечья. Производится разрез до апоневроза также после предварительного обезболивания кожи и подкожной клетчатки. Вслед за этими уколами, идущими через апоневроз в глубину до кости, производится тугая инфильтрация тканей с тем, чтобы раствор омыл кость со всех сторон.

Если нужно обнажить кость на всем ее протяжении, что бывает чаще всего при неправильно сросшемся переломе или при образовавшемся псевдартрозе, то футлярную анестезию делают из двух уколов — выше и ниже разреза.

АМПУТАЦИЯ КОНЕЧНОСТЕЙ

Общие правила анестезии при ампутации конечностей таковы.

По наложении жгута несколько выше предполагаемого разреза кожи, приблизительно там, где должен будет пройти разрез мышц, делают через кожу глубокие подапоневротические инъекции. Их делают из двух или трех точек, намеченных маленькими кожными желвачками, в тех местах конечностей, где глубокие вколы, произведенные через них, не грозили бы поранить на пути иглы крупные сосуды и нервы.

Иглу вводят прямо до кости. Сюда, в глубину, со стороны каждого вкола и накачивают раствор под максимальным давлением до появления заметного вздутия в этом месте конечности. При этих условиях раствор под сильным давлением пропитает и зальет под общим апоневрозом конечности все ткани, пройдя во все межмышечные промежутки и проникнув, таким образом, и в футляры второго порядка, где и встретит все нервы данного уровня конечности. Чтобы сделать это более отчетливо, нужно, оставив достаточное количество раствора у кости, т. е. в самых глубоких частях, медленно вытягивать иглу и по мере ее извлечения продолжать делать на различных уровнях инъекции под сильным давлением, стараясь на каждом этапе оставить возможно больше жидкости. Такое глубокое пропитывание конечности для предстоящей ампутации лучше производить при помощи большого шприца (20-граммового).

Повторно наполняемый шприц снова и снова насаживают на введенную в ткани иглу до тех пор, пока не будет выполнена задача «тугой инфильтрации» всего поперечника конечности (рис. 118 и 119).

После этого следует блокирование кожной чувствительности, ибо при глубоком пропитывании чувствительные нервы кожи и подкожной клетчатки остаются необработанными. Линия кожной анестезии зависит от того, по какому способу пойдет ампутация. При циркулярном способе нужно произвести круговое пропитывание кожи и подкожной клетчатки ниже сделанных глубоких вколов, по месту предполагаемого разреза кожи, с таким расчетом, чтобы после рассечения и сокращения разрез мышц пришелся по той плоскости, где мы их до этого пропитали. На первых порах тем, кто еще не овладел в полной мере на практике принципом «тугой инфильтрации тканей», нужно посоветовать перед рассе-

чением мышц добавить еще некоторое количество раствора под апоневроз. При ампутации бедра рассечение мышц производить лучше постепенно, стараясь в задних отделах разреза открыть седалищный нерв и до того, как он будет перерезан, обработать его еще и эндоневрально. Это было мной оговорено в общей части.

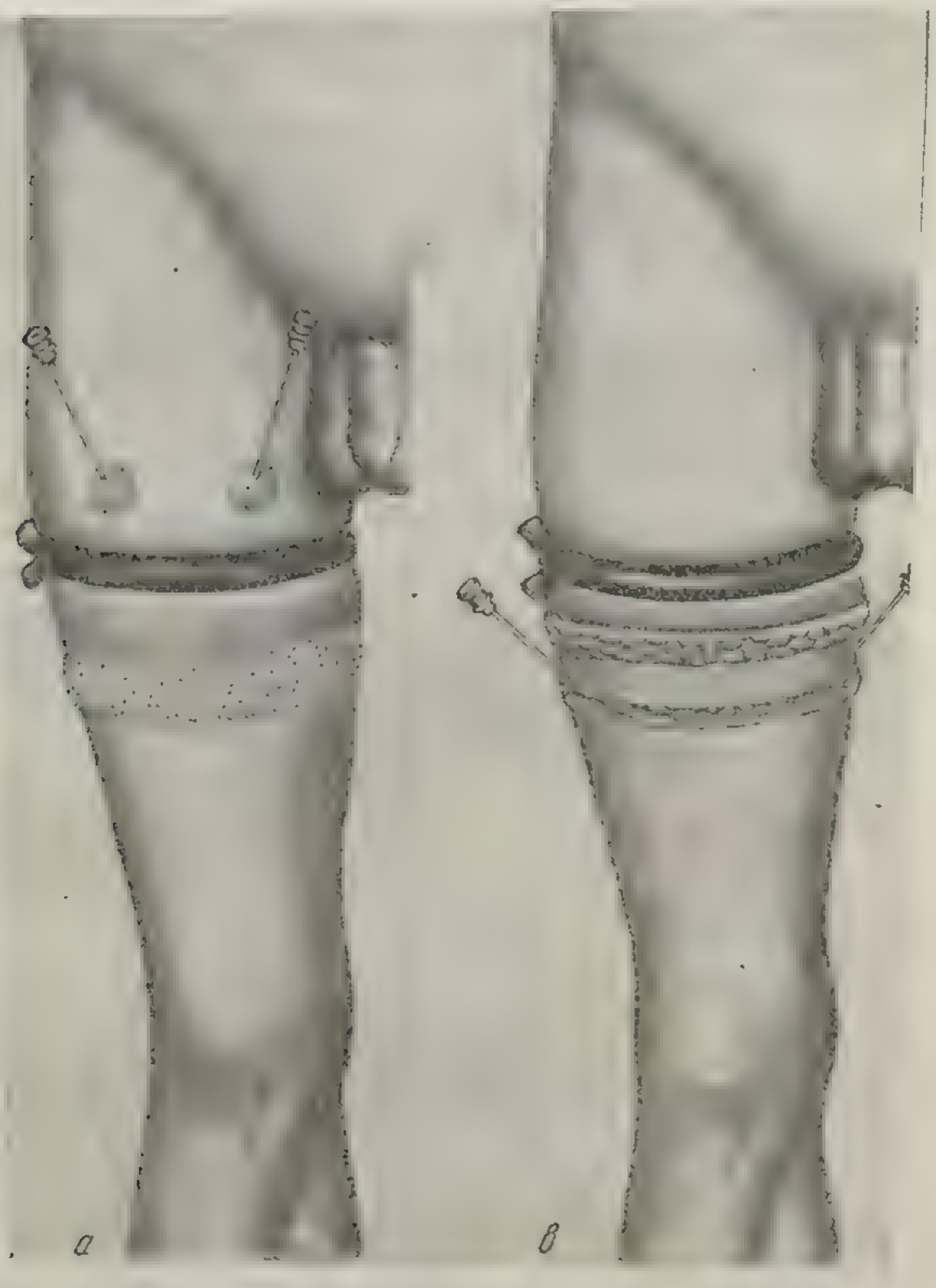

Рис. 118. *а* — глубокие подапоневротические инъекции выше наложенного жгута и кожный желвак; *в* — дополнительные подапоневротические инъекции перед рассечением мышц.

При операции по лоскутному способу лоскут выкраивают несколько ниже, дистальнее линии тугой подапоневротической инфильтрации, всего поперечника конечности.

Подапоневротическая инфильтрация производится таким же образом, как было только что описано для циркулярной ампутации.

Кожу и подкожную клетчатку предварительно обезболивают по общим правилам вдоль линии предполагаемого разреза. По сокращении кожи снова делают с обеих сторон у основания лоскута подапоневро-

тлические инъекции, чтобы подкрепить глубокую анестезию. После этого как угодно выкраивают из мягких частей конечности лоскуты.

Понятно, что на разных уровнях верхних и нижних конечностей требуется разное количество обезболивающего раствора, притом тем больше, чем выше предположено отнять конечность. Особенно много

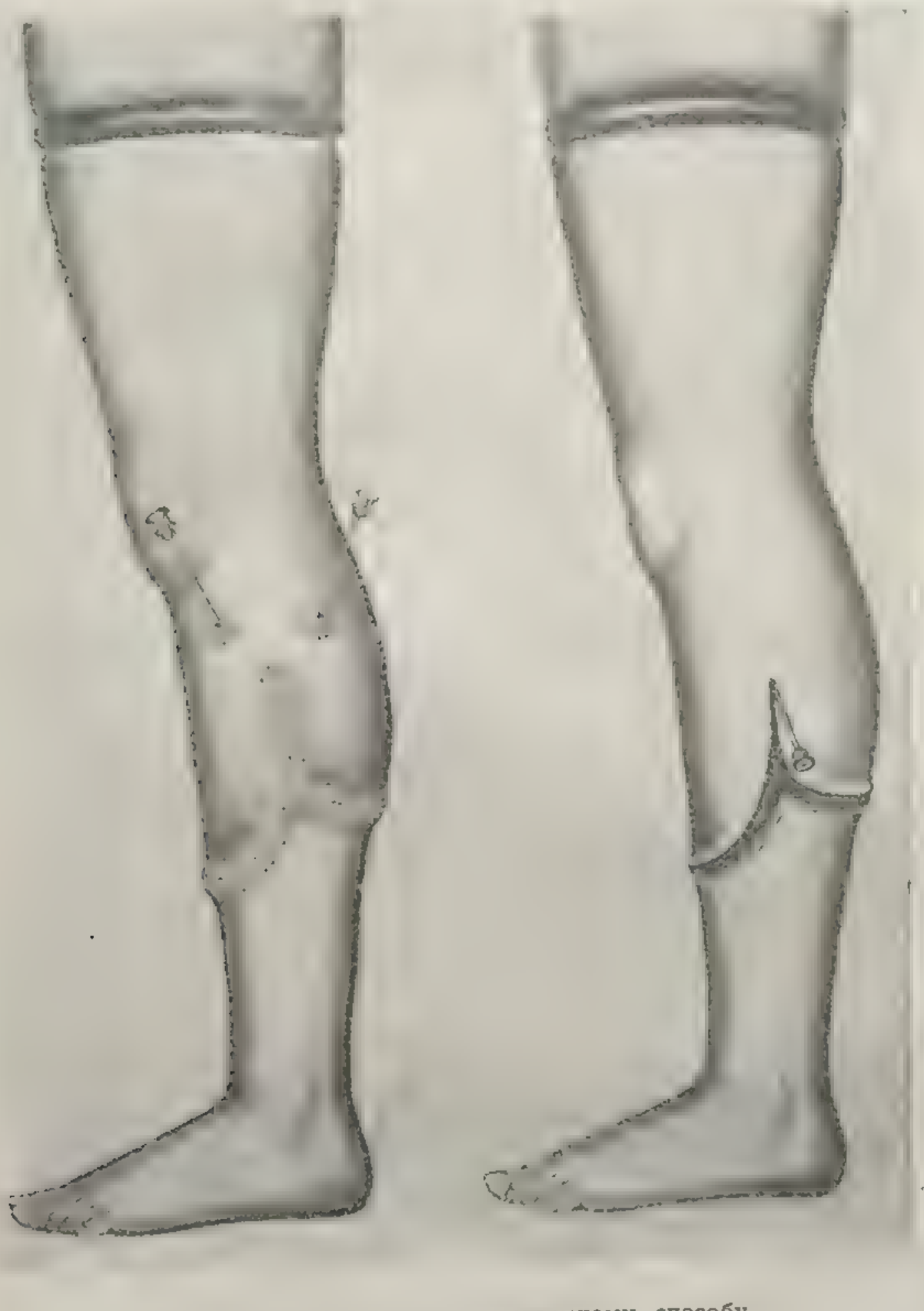

Рис. 119. Ампутация по лоскутному способу.

раствора требует высокая ампутация бедра (400—500 мл). Но раствор в таком количестве остается в тканях всего лишь 5—10 минут, в течение которых производят круговое пропитывание кожи и подкожной клетчатки.

Приведенное описание местной анестезии при ампутациях как будто мало отличается от способа анестезии поперечного разреза Шаака, Кенига (König), Гохмайера, Сиверса, Шиллинга (Hochmeier, Sievers, Schilling), Фарра и др. Однако сходство это чисто внешнее. В сущности

же здесь имеется глубокая принципиальная разница. В моей методике и тут проводится принципиальная установка на прямой контакт вещества с нервом путем тугой инфильтрации мышечных футляров и фасциальных пространств большим количеством раствора.

Я не стремлюсь отлагать раствор непременно по ходу крупных нервов, не ищу их. Я не рассчитываю получить анестезию путем неполного пропитывания поперечника конечности с последующей диффузией вещества, что заставляет употреблять более концентрированный раствор и тратить время на выжидание. Я не говорю, что так никогда нельзя получить анестезию, но я утверждаю, что в общем при таком способе чаще имеют место неудачи, возможна интоксикация, а следовательно, и чаще встретятся противопоказания к анестезии. Нужно понять, что при футлярной анестезии мышца сама по себе может оставаться не пропитанной раствором, но обезболивание наступает благодаря продвижению раствора по податливым перегородкам ее окружности, по футлярам второго порядка. Это часто ускоряет наступление анестезии.

Для широких масс врачей в особенности не приемлема методика Фарра. Чтобы понять это, достаточно взглянуть на приводимый здесь рисунок, изображающий анестезию крупных нервов по Фарру при ампутациях (рис. 120).

РЕЗЕКЦИЯ СУСТАВОВ

После приведенного описания анестезии при ампутациях по лоскутному способу, вероятно, станет понятной анестезия при резекциях суставов. Здесь надо делать футлярную анестезию через кожу из отдельных кожных желваков выше уровня резецируемого сустава, а затем инфильтрировать линию разреза кожи. После рассечения кожи и подкожной клетчатки в концы разреза под апоневроз накачивают еще некоторое количество раствора, чтобы не только усилить глубокую подапоневротическую анестезию, но и подготовить гидравлической препаровкой более легкую поднадкостничную скелетизацию костей. Операция идет совершенно безболезненно и легко.

Резекция плечевого и тазобедренного суставов на первый взгляд представляет как будто непреодолимые затруднения для местного обезболивания, построенного на принципах нашей методики. Между тем, если только здесь не имеется основных противопоказаний к применению нашего метода в виде, например, разлитого гнойного процесса или обширных рубцов, препятствующих распространению раствора, то местная анестезия обычно оказывается поразительно эффективной и неожиданно простой.

В последние годы техника местной анестезии при резекции суставов подверглась дальнейшей разработке и детализации в исследованиях Н. А. Краковского и других сотрудников Института хирургии Академии медицинских наук СССР, работавших под его руководством.

РЕЗЕКЦИЯ ПЛЕЧА

Разрез по Гютер-Олье (Hueter-Ollier), представляющий модификацию разреза Лангенбека, идет от клювовидного отростка вниз по переднему краю m. deltoideae. Кожу и подкожную клетчатку тщательно пропитывают по линии указанного разреза, вслед за чем тут же следует самый разрез до мышц первого слоя (mm. deltoideus и pectoralis major).

Рис. 1

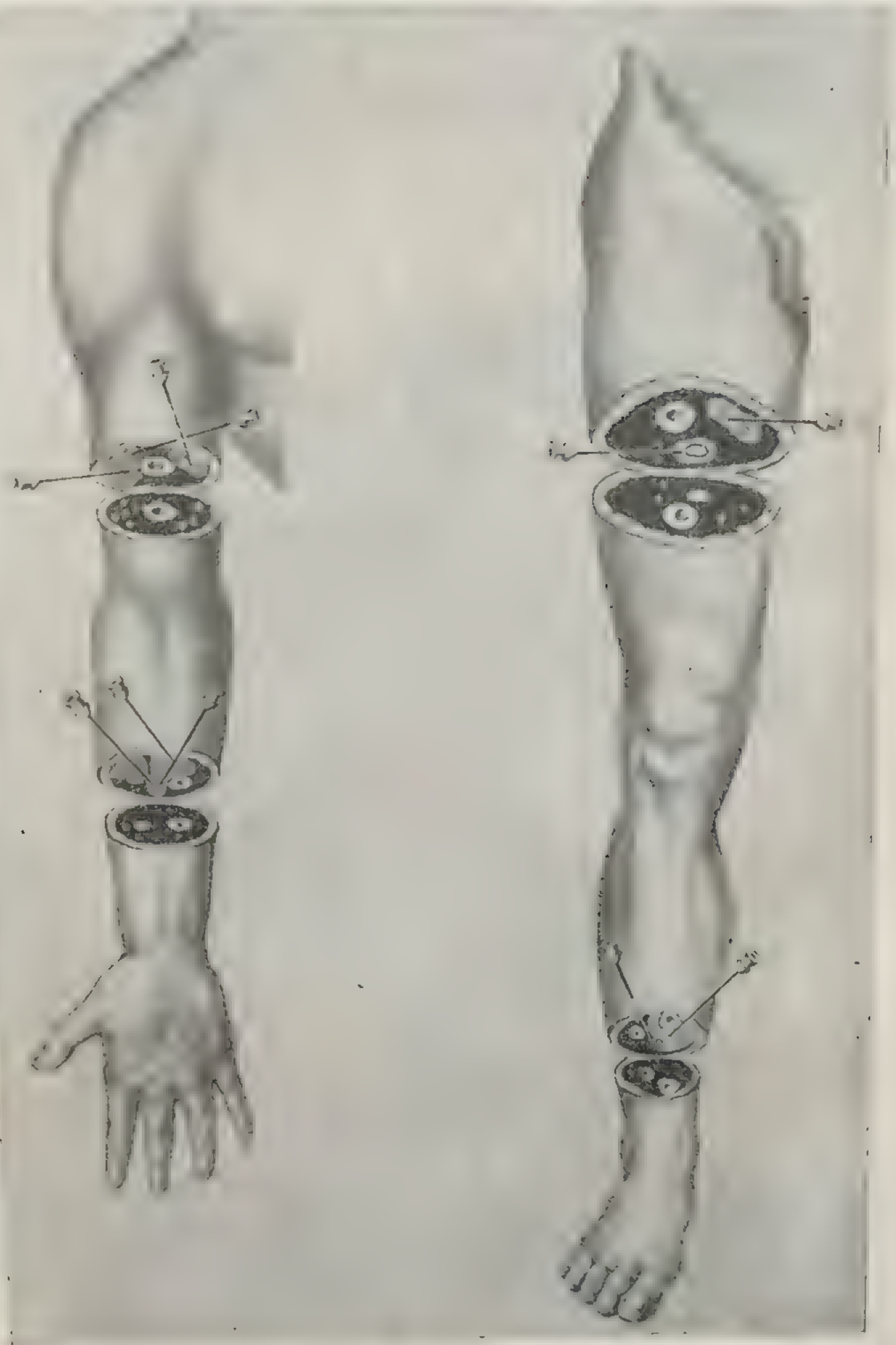

Рис. 120. Схема анестезии при ампутациях по способу Фарра. Игла хирурга все время ищет нерв, чтобы ввести раствор около него.

Далее впрыскивание в толщу мышц первого слоя, разъединение по границе их соприкосновения по sulcus deltoideo-pectoralis и растягивание их в стороны (m. pectoralis major — кнутри, а m. deltoideus — кнаружи).

Теперь становятся видны глубокие мышцы этой области — mm. pectoralis minor, coracobrachialis и caput breve m. bicipitis. Здесь, как и при ампутации груди, анестезия области m. pectoralis minor обеспечи-

Рис. 121. При резекции плечевого сустава производится подапоневротическая инъекция во влагалище глубоких мышц для омывания раствором сосудисто-нервного пучка подмышечной ямки.

вает нечувствительность всех нервов подмышечной впадины. Разглядев участок апоневроза, образующего влагалище малой грудной мышцы, мы накачиваем под него (рис. 121) не менее 50—70 мл раствора в расчете, что обезболивающая жидкость неминуемо омоет все нервы подмышечной впадины, ибо они находятся в одном и том же фасциально-апоневротическом футляре, в котором лежит и малая грудная мышца. Ее не нужно широко препарировать, отделять от окружающих тканей; нужно только, повторяю, разглядеть апоневроз и через него наполнить раствором подмышечную впадину. Если малоопытный хирург не будет уверен, как квалифицировать попавшуюся ему на глаза ткань, как будто покрывающую малую грудную мышцу («то ли это клетчатка, то ли апоневроз?»), он может производить тугую инфильтрацию подмышечной

впадины, накачивая раствор прямо в мышцу. В этих случаях также будет обеспечена анестезия. Вероятно, тот же результат получится, если попытаться инфильтрировать подмышечную впадину, resp. ее сосудисто-нервный пучок, нагнетая раствор во влагалище находящихся здесь в глубине операционного поля двух других мышц — m. coraco-brachialis caput breve m. bicipitis.

При выполнении указанного приема операция идет абсолютно безболезненно и лишь в исключительных случаях могут понадобиться добавочные инъекции новокаина в m. supra- et infraspinatus (рис. 122).

РЕЗЕКЦИЯ ЛОКТЕВОГО СУСТАВА

Анестезия при резекциях локтевого сустава легко осуществляется без наложения кровоостанавливающего жгута, от которого мы в основном отказались.

Первую новокаиновую блокаду выполняют в средней трети плеча. После анестезии кожи толстую иглу с раствором постепенно погружают в толщу двуглавой мышцы плеча, проникая до плечевой кости. Здесь вводят около 100 мл раствора.

Вторую новокаиновую блокаду производят на том же уровне, что и первую, но на задней поверхности плеча. В этом случае игла проникает через трехглавую мышцу до кости. Количество необходимого раствора здесь то же, т. е. 100 мл.

Рис. 122. Добавочные инъекции раствора новокаина в m. supra- et infraspinatus.

После этого обезболивают линию операционного разреза, обращая особое внимание на инфильтрирование мягких тканей около мышелков плеча. При обнажении лучевого или локтевого нерва для обезболивания их вводят тонкой иглой в периневрий 4—5 мл раствора новокаина.

РЕЗЕКЦИЯ ТАЗОБЕДРЕННОГО СУСТАВА

Длинной иглой делают через 2—3 кожных желвачка спереди тугую подапоневротическую инъекцию раствора, накачиваемого по направлению к шейке бедра на разной глубине так же, как это делалось при циркулярной подапоневротической инфильтрации при ампутациях. Иглу вкалывают в глубину прямо до кости шейки бедра, разумеется, стараясь не поранить крупных сосудов. Оставив здесь достаточное количество раствора, хирург постепенно вытягивает иглу, продолжая накачивать раствор новокаина. Когда такая передняя полуциркулярная глубокая инфильтрация закончена, больной укладывается в надлежащее положение для резекции тазобедренного сустава.

Теперь делают глубокую заднюю инфильтрацию к месту выхода седалищного нерва, затем следует анестезия кожи и подкожной клетчатки по линии разреза.

После разреза кожи и подкожной клетчатки инфильтрируют большую седалищную мышцу и тут же рассекают. Широко разведя края ее после рассечения, мы увидим в глубине раны среднюю и малую седалищные мышцы. Снова длинной иглой прокалываем до тазовой кости толщу мышцы и накачиваем сюда достаточное количество раствора до получения ощущения тугой инфильтрации. Затем инфильтрируем среднюю и малую седалищные мышцы и переходим к обнажению вертела. В дальнейшем резекцию сустава производят совершенно безболезненно.

РЕЗЕКЦИЯ КОЛЕННОГО СУСТАВА

Мы пользуемся обычно разрезом по Текстору. Обезболивание начинают с кожного желвака на передней поверхности бедра в его нижней трети. Через желвак продвигают иглу, и раствор вводят до кости. Если по снятии шприца в игле покажется гнойная жидкость, то это значит, что игла находится в растянутом гноем верхнем завороте. В таком случае надо сменить иглу и произвести новую инъекцию несколько выше. Вводят 100—120 мл раствора (рис. 123).

Вторую инъекцию такого же количества раствора производят через прокол по задней поверхности бедра в подколенную ямку (рис. 124). Если повернуть больного невозможно, следует ввести раствор через прокол по латеральной поверхности коленной области с тем, чтобы он туто выполнил подколенное пространство. Затем следует инфильтрация кожи по линии разреза (рис. 125), разрез кожи, тугая подапоневротическая инфильтрация (рис. 126). Только после этого можно вскрывать сустав, любые манипуляции на котором становятся совершенно безболезненными.

РЕЗЕКЦИЯ ГОЛЕНОСТОПНОГО СУСТАВА И СТОПЫ

Область голеностопного сустава и стопа являются весьма благодарными для успешного выполнения любых самых сложных оперативных вмешательств под местной анестезией, например, астрагалэктомии с резекцией костей стопы и эпифиза большеберцовой кости.

Обширная деформация стопы с рубцовым процессом в коже и подлежащих тканях не создает технических трудностей для обезболивания, так как анестезию осуществляют путем блокирования чувствительных нервов голени, залегающих значительно выше очага деструкции.

Анестезию начинают с выполнения трех новокаиновых блокад на голени и стопе. Обезболивают участок кожи на 10 см выше нижнего края наружной лодыжки (т. е. на расстоянии, равном длине указательного пальца взрослого мужчины) и на 1 см кпереди от края малоберцовой кости. Иглу с вводимым через нее раствором новокаина погружают в мягкие ткани почти перпендикулярно продольной оси конечности, при этом она скользит по внутренней стороне малоберцовой кости. Конец иглы должен следовать за образующимся впереди него новокаиновым инфильтратом, проникающим через межкостную связку и мягкие ткани задне-внутренней стороны голени.

При правильно выполненной блокаде (100—120 мл) под кожей, выше внутренней лодыжки, определяется плотный широкий инфильтрат.

Вторую новокаиновую блокаду производят с внутренней стороны голени, для чего конечность ротируют кнаружи. Через внутрикожный новокаиновый желвак в горизонтальной плоскости по отношению к продольной оси конечности вводят постепенно длинную иглу на том же уровне, что и при первой новокаиновой блокаде. Кожный вкол производят на 2 см кзади от заднего края большеберцовой кости, которая здесь

Рис. 123. Р
во влагали
при ре

Рис. 123. Инъекция раствора новокаина во влагалище m. quadricipitis femoris при резекции коленного сустава.

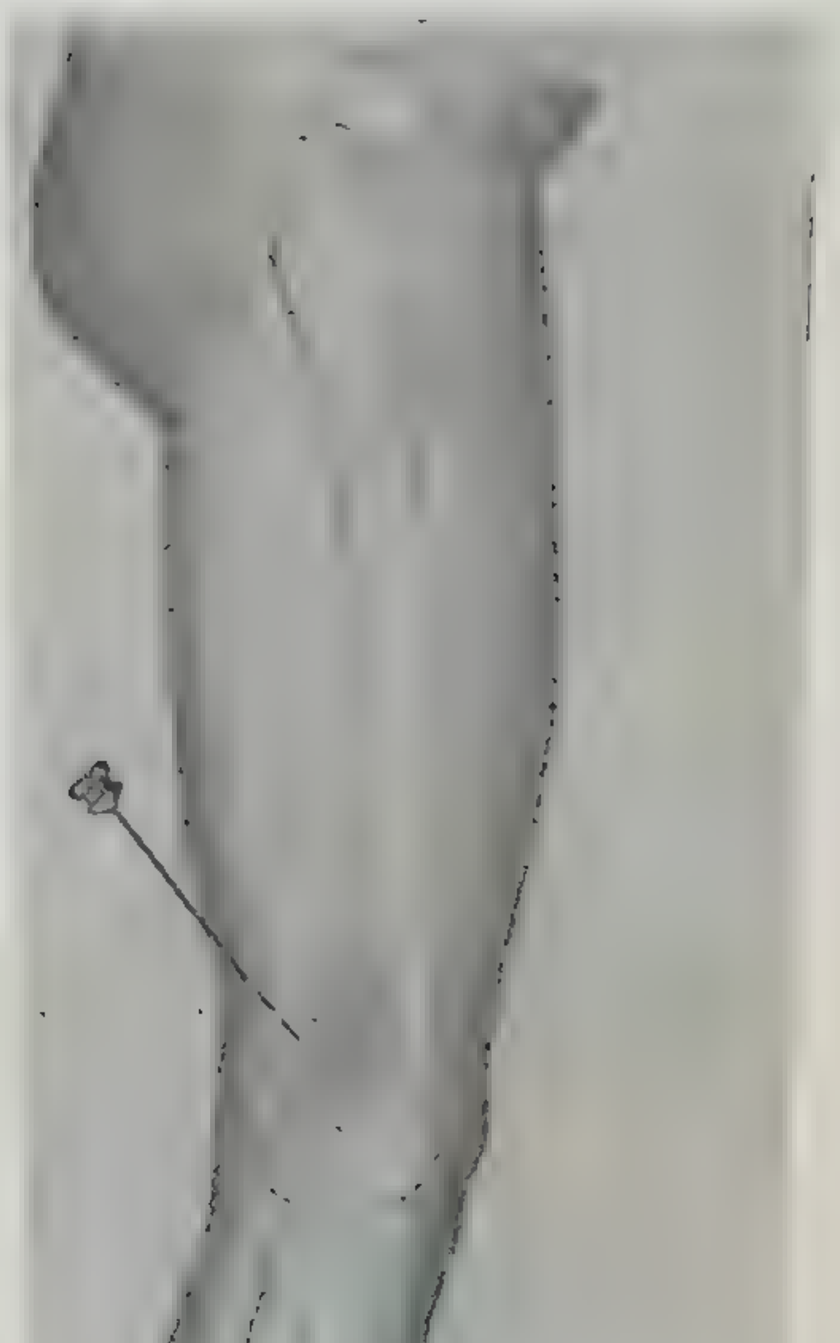

Рис. 124. Введение раствора новокаина в бедро с целью анестезии седалищного нерва при резекции коленного сустава.

легко пальпируется. Игла проникает вместе с раствором новокаина в толщу мышц, затем прокалывает межкостную связку и выходит в мягкие ткани передне-наружной стороны голени. Количество требуемого раствора то же, что и при первой блокаде, т. е. 100—120 мл.

Третья новокаиновая блокада выполняется на тыле стопы. Иглу с раствором новокаина вводят кпереди на 1 см от переднего края наруж-

Рис. 125. Резекция коленного сустава. Инфильтрация кожи и подкожной клетчатки по линии предполагаемого разреза.

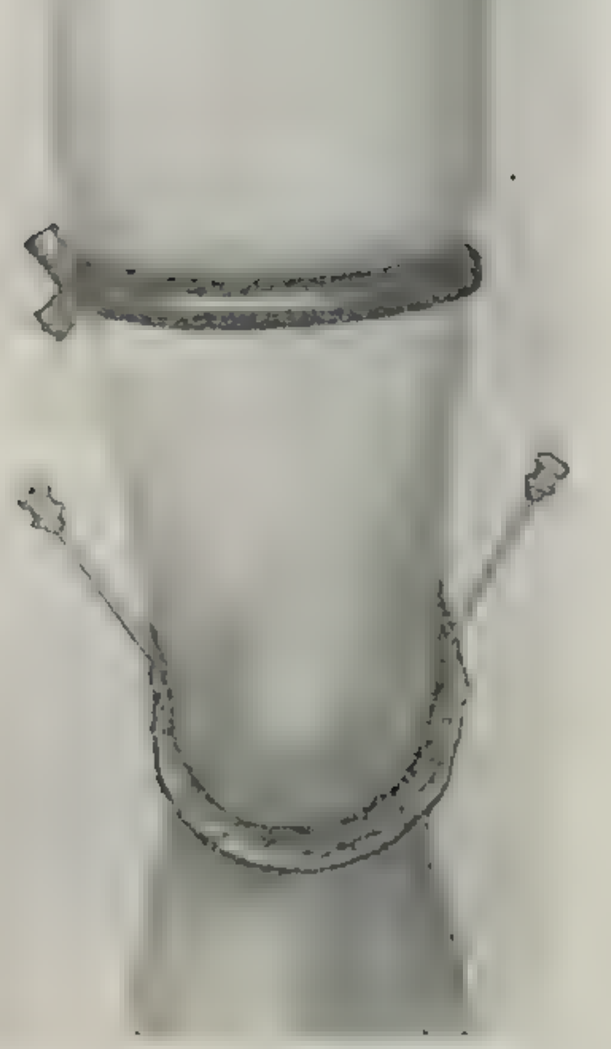

Рис. 126. Резекция коленного сустава. Тугая подапоневротическая инфильтрация.

ной лодыжки. Иглу следует направлять снаружи кнутри и несколько сверху вниз. Иглу погружают так, что она должна скользить по передней поверхности большеберцовой кости и выйти из-под нижнего края крестообразной связки голени. Новокаиновый инфильтрат в этом случае отчетливо заметен в виде римской цифры V, он распространяется дальше на тыл стопы.

Для выполнения третьей блокады требуется около 60 мл раствора.

В дальнейшем хирург намечает на коже иодной настойкой линию будущего разреза на голеностопном суставе и костях стопы. Анестезию

кожи и подкожной клетчатки осуществляют по общим принципам обезболивания методом ползучего инфильтрата. При астрагалэктомии, т. е. при одной из самых травматичных операций на голеностопном суставе, раствор следует вводить по линии разреза до самой кости. Отсутствие реакции (болевых ощущений) со стороны больного при прикосновении иглы к пяточной кости указывает на полноценную анестезию.

ОПЕРАЦИЯ В ПЕРЕДНИХ ОТДЕЛАХ СТОПЫ

а) Анестезию при операциях на пальцах стопы производят совершенно так же, как и при операциях на пальцах кисти. Вычленение пальцев в плюсно-фаланговом сочленении производится

Рис. 127. Схема анестезии при операции hallux valgus.

при посредстве поверхностной и глубокой инфильтрации на тыльной и подошвенной стороне стопы так, как это показано на приведенном для кисти рисунке (рис. 116).

б) Hallux valgus. Анестезия при этой операции также понятна из рис. 127, где при глубокой инфильтрации раствор нагнетают в глубину к костям через вколы, показанные на рисунке.

в) Удаление большого пальца. Поверхностная анестезия, как показано на рис. 128; глубокая — через вколы иглы, также указанные на рисунке, с расчетом направить тугой инфильтрат на подошвенную и тыльную поверхность стопы.

Такую же анестезию применяют и для удаления вросшего ногтя. В отношении последней операции грешат не только начинающие, но также и более опытные хирурги, даже написавшие большие книги по анестезии (Герцлер). Считая, что такую пустяковую операцию можно произвести, затрачивая сравнительно мало внимания на анестезию, они предполагают, что проще всего «уколоть разок» под пораженный ноготь, примерно так, как это показано на рис. 129.

Когда я вижу такую процедуру, неизбежно сопровождающуюся нечеловеческим криком больного, мне всегда хочется посоветовать хирургу ее испытать на себе, прежде чем считать ее подходящей для больного.

Повторяю, что удаление вросшего ногтя следует производить при полной нечувствительности всего большого пальца.

Перерыв кожной чувствительности с помощью поверхностной анестезии кожи и подкожной клетчатки и дальнейшее нагнетание раствора через податливые места в глубину к костям до появления тугого инфильтрата сделают эту операцию абсолютно безболезненной.

В иностранной печати в последнее время появился ряд сообщений о наблюдавшихся после местной анестезии некрозах. Все они касаются

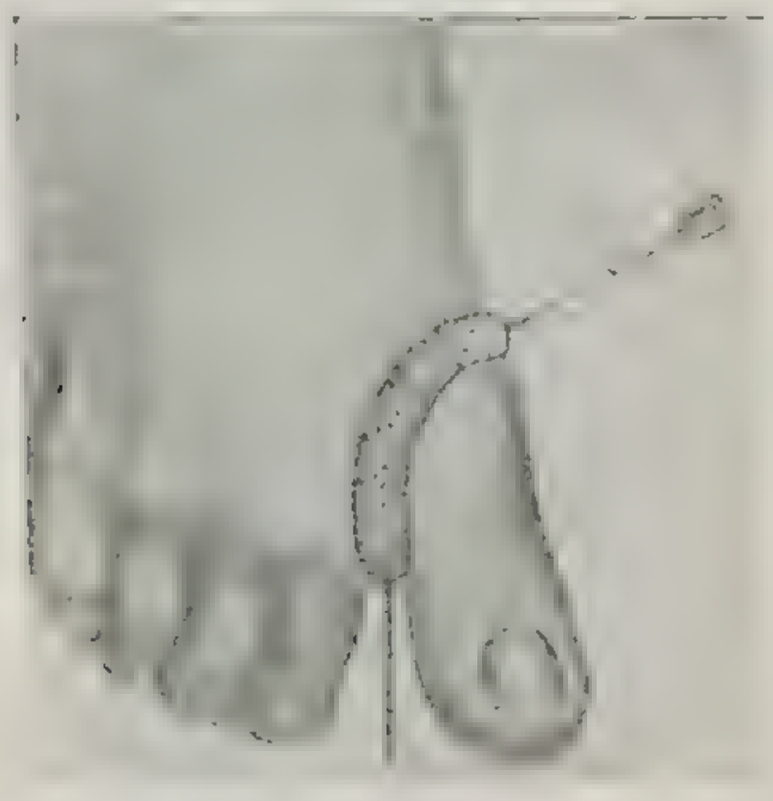

Рис. 128. Схема анестезии при удалении большого пальца и вросшего ногтя.



Рис. 129. Введение новокаина в область ногтевого ложа не рекомендуется.

некрозов на конечностях [Бернер, Киршбах, Вагнер, Кох, Гаак, Штарк, Рупп, Гейнике (Boerner, Kirschbach, Wagner, Koch, Haak, Stark, Rupp, Heinicke)].

Почему тканевые расстройства после применения местного обезболивания встречаются и описываются по преимуществу после операций на пальцах рук и ног? Обычно концентрированный раствор новокаина с большим содержанием адреналина, приготовленный на дестиллированной воде, после введения в концы пальцев создает перераздражение нервов при данной структуре тканей. Раствору некуда продвигаться, в особенности при наложенном жгуте, и он вызывает здесь перенапряжение тканей, которое и воспринимается ими как сильное раздражение. В результате, хотя и редко, но бывает некроз тканей. Он должен быть понят как чисто трофическое явление. Чтобы избежать подобного осложнения, которое, повторяю, неоднократно описывалось в нашей и заграничной печати, нужно здесь, как и во всех других случаях, пользоваться слабым обезболивающим раствором, приготовленным на слабо гипотоническом растворителе с прибавлением к нему минимального количества адреналина. Инъекции нужно начинать в межпальцевых складках, в податливых тканях, а не на концах пальцев, как это часто рекомендуют даже знатоки анестезии. Тогда с этим осложнением мы совершенно перестанем встречаться.

ГЛАВА XXII

ЛЕЧЕБНОЕ ЗНАЧЕНИЕ НАШЕГО МЕТОДА. НОВОКАИНОВАЯ БЛОКАДА

Местная анестезия как лечебный метод имеет свою давнюю историю. Ею пользовались с терапевтической целью при ряде заболеваний, сопровождающихся раздражением чувствительных нервов (невралгия, печеночные и почечные колики и т. п.). Применялась она также и для лечения трофических язв, столбняка и различных заболеваний рефлекторного характера (бронхиальная астма, рефлекторная анурия, спазмы полых органов брюшной полости и т. д.). Несмотря на то, что нам до сих пор неизвестны те биохимические процессы, которые происходят в нервной ткани под влиянием действующих на нее анестезирующих веществ, тем не менее факты, наблюдающиеся после применения с лечебной целью местной анестезии, не могут не останавливать на себе нашего внимания и не побуждать нас к дальнейшему их накоплению и изучению.

В нашем опыте местное обезболивание как лечебный фактор приобрело совершенно исключительное значение. Прежде всего наблюдения над послеоперационным течением привели нас к мысли о необходимости вести разработку самого метода обезболивания с учетом трофической функции нервной системы. Далее, изучение лечебного эффекта местного обезболивания дало нам возможность в нем самом, вернее, в новокаинизации нервов, получить такую форму терапевтического воздействия на патологический процесс, которая в значительной степени перестроила все наше поведение в клинике по отношению к ряду основных заболеваний.

Наши попытки использовать терапевтический эффект местного обезболивания привели нас к внедрению в клиническую практику «новокаиновой блокады». К описанию истории развития этого вопроса и связанным с ним результатам мы и переходим.

В истории развития науки часто отмечаются периоды, когда та или иная идея уже стоит в центре внимания ученых, но окончательно еще не сформулирована. Этот период обычно характеризуется таким накоплением фактов, таким их расположением, что вскоре вслед за ним следует естественный синтез всего добытого. Мне кажется, что именно такой момент переживает в данное время наша наука... Чувствуется, что патология и клиника стихийно идут к нейротрофической концепции, к учету ведущей роли нервной системы в патологии. Мы принуждены искать объяснения этих фактов на других, непривычных для нас путях. Нам хотелось бы пока говорить только о данных клиники.

Нас заинтересовала разнородная на первый взгляд группа так называемых функциональных заболеваний органов брюшной полости: перигастриты, перидуодениты, язвенный синдром без язвы, пилоростазмы, функциональные дуоденостазмы, дискинезии желчных путей, застойные холангиты и панкреатиты, энтероптоз и др., — все эти заболевания, при которых морфологические изменения либо совсем не обнаруживаются, либо незначительны по сравнению с расстройствами функций органов, могут быть объединены в нейротрофической концепции.

Кто мог предполагать еще несколько лет назад, что такое стойкое заболевание с такими явными морфологическими изменениями толстой кишки, как morbus Hirschprungi, будут лечить перерезкой нервов?

За последнее время все чаще и чаще появляются указания на участие нервных факторов в патогенезе заболеваний кроветворного аппарата с рядом морфологических и биохимических изменений крови.

Интересно проследить за развитием учения об аллергии... Огромный материал, накопленный в этой области, оказывается до сих пор необъединенным, трудно поддающимся обобщению. Отсюда дезориентация в вопросе патогенеза аллергии, тщетное желание втиснуть материал в определенные рамки... Вероятно, это не так просто. Не так просто потому, что до сих пор нет исходного пункта, от которого нужно итти к известным представлениям. «Сенсибилизация»... «Реактивность»... А что же сенсибилизируется? Нам говорят, что ткань сама по себе. Но в сложном организме нет тканей «самих по себе». Все ткани взаимно связаны и прежде всего через посредство нервной системы, немедленно и чутко реагирующей на все тканевые изменения. В результате с первых же секунд тканевые сдвиги, даже если они действительно начались только в ткани, вызывают ряд отраженных процессов в других частях организма, а это в свою очередь влечет за собой новые изменения в пострадавшем участке. Расценить весь сложный процесс вне его отражения в настоящее время просто уже невозможно, и термин «аллергия» настоятельно требует своей конкретизации, хотя бы по линии раскрытия его механизма. Мы полагаем, что его придется освещать в нейротрофической концепции.

Нервная система осуществляет свои функции посредством рефлекторного механизма. Все физиологические процессы в сложном организме происходят в связи с тем или иным раздражением нервной системы. Но некоторых раздражений (сверхсильных, необычных) она не выносит и отвечает на них развитием болезненного процесса, т. е. отрицательной трофической реакцией.

Основной физиологический процесс обмена, связанный с правильным чередованием и соотношением усвоения и траты, необходимым для поддержания нормального физико-химического состояния в организме, определяется термином «трофизм тканей». Если в этом процессе явления разрушения берут верх над накоплением, то такой измененный процесс называется дистрофией. По нашему мнению, такое определение, в основном покоящееся на морфологической оценке процесса, должно быть расширено. Под дистрофическими процессами мы будем понимать не только снижение процессов обмена, но и качественное их изменение, находящее свое выражение в изменении других функций — тонуса, секреции и пр.

Исторический путь развития учения о нервной трофике связан с именем И. П. Павлова. За рубежом эту проблему разрабатывали Маженди, Самуель, К. Бернар. И. П. Павлов впервые поставил проблему специальной регуляции метаболизма ткани, ее трофики, ее функционального состояния. В своей работе об усиливающих нервах сердца, оказы-

вающих специальное влияние на силу систолы, он высказал мысль, что это влияние вегетативных нервов нужно рассматривать как влияние трофическое. Под функциональным влиянием И. П. Павлов понимал возникновение определенной деятельности в органе, а под трофическим — регуляцию интимных химических превращений и обмена материалами между тканью и окружающей средой. Так предусматривается определенная зависимость между регуляцией обмена веществ и проявлением функциональной способности. Поставленная Павловым проблема трофики нашла свое дальнейшее углубление и развитие в исследованиях его учеников — Л. А. Орбели, К. М. Быкова, А. Д. Сперанского, И. П. Разенкова и др. Наибольшего развития учение о нейротрофике достигло в связи с разработкой вопросов хирургии нервной системы. Русским врачам принадлежит здесь одно из видных мест. Велики заслуги в этом отношении Н. Н. Бурденко, А. Г. Молоткова, А. Л. Поленова, В. Н. Шамова, А. Ю. Созон-Ярошевича и др.

Наш интерес к нервной трофике связан с тем направлением работы, которого мы держались в клинике в течение многих лет. В основу его положены наблюдения над особенностями местного обезболивания. Прежде всего наше внимание остановил на себе процесс заживления раны. Он был очень непостоянным. Пока мы подходили к делу обычно, не задумываясь над тем, как повлияет на ткани случайный раствор, приготовленный на дестиллированной воде или другом растворителе с тем или иным содержанием солей, результаты были далеко не благополучными. Нередко рана плохо заживала, наблюдались флебиты. Недочеты эти мы объясняли неправильной техникой применения инъекций, неправильным составом раствора и вредным влиянием их на общую трофическую установку нервной системы. Жизнь подтвердила наши догадки. В зарубежной прессе, и частью в нашей, все чаще указывают на неудовлетворительные результаты заживления раны после операций, проведенных под местным обезболиванием. Только некоторые из авторов (Макаи, Туманский и др.) пытались искать причину этих осложнений в нервной трофике.

Соответствующая переработка состава раствора, соблюдение в методике операции требования максимально бережного отношения к тканям, применение теплого обезболивающего раствора все эти моменты уменьшили количество наблюдавшихся при заживлении ран осложнений по сравнению с результатами операций, сделанных при иных методах местного обезболивания.

Особенно благотворным оказался наш метод при операциях, предпринимавшихся в связи с заболеваниями воспалительного характера. Эти наблюдения заставили нас ближе подойти к вопросу об участии нервной системы в воспалении.

Широко применяя местное обезболивание, при лечении гнойных заболеваний, мы на опыте убедились в ошибочности общепринятого взгляда о возможном якобы распространении инфекции из очага воспаления при инфильтрации пораженных тканей. В течение многих лет мы применяли местную инфильтрационную анестезию при операциях по поводу гнойных процессов и не замечали при этом никаких осложнений. Наоборот, применение этого метода анестезии, как мы уже указывали, давало дополнительный лечебный эффект. Мы отметили, например, что различные по этиологии тяжелые острые перитониты протекали благоприятно даже там, где, по общему мнению, на это трудно было рассчитывать. Наблюдения эти мы объясняли влиянием нейротрофических факторов и приравнивали их к опытам лаборатории А. Д. Сперанского. В этой лаборатории участие нервной системы в воспалении доказывалось

перерезкой n. vagi у кроликов при введении гноеродных микробов в брюшную полость. Кролики с перерезанным нервом переносили заражение легче, чем контрольные, у которых его не перерезали.

В этих условиях, повидимому, снижалась степень переразражения нервной системы, в результате чего повышались защитно-приспособительные возможности организма.

Вводя новокаин при операции перитонита в обширные участки брюшной полости, преимущественно брыжейки, мы, казалось, производили такую же временную денервацию периферических отделов вегетативной нервной системы.

Дальше мы уже более определенно начали отмечать как при острых, так и при хронических воспалительных поражениях благоприятное действие местной инфильтрационной анестезии на течение подобного рода заболеваний. Это и заставило нас глубже изучить лечебное действие нашего метода местного обезболивания.

Раньше изучали изменение болевого синдрома при местной анестезии, т. е. эффект химической невротомии. Против невротомии вообще как консервативной хирургической операции были сделаны серьезные возражения. Иссечение нерва, говорили, не обеспечивает нарушения связи центра и периферии, так как внестволовые проводники восстанавливают трофическое влияние. Особенно настаивал на этом А. Л. Поленов. Мы надеялись внести здесь нечто новое и в методическом, и в принципиальном отношении, нарушая связь центра и периферии с помощью «блокады», т. е. захватывая не только стволовые проводники, но и анестезируя широкую нервную сеть внестволовых проводников и сплетений. Мы предложили блокаду поясничной области: plexus renalis, suprarenalis, gangl. coeliacum и пр. На конечностях мы предлагали временно выключать с помощью циркулярной блокады иннервацию вегетативной нервной системы в целом. Вегетативной потому, что анестезирующее вещество прежде всего должно обладать сродством именно к этим элементам нервной системы. В отношении наших схем поясничной и циркулярной (на конечностях) блокады должна быть проведена аналогия со всеми известными нам хирургическими операциями так называемого консервативного типа, применяющимися при лечении различных дистрофических процессов, в особенности на конечностях. У нового метода, таким образом, были и преимущества, и слабые стороны.

Преимуществом метода являлся широкий охват нервов и его индиферентность по сравнению с кровавыми операциями, сопровождавшимися перерезками нервов.

Главным возражением против блокады является кратковременность ее воздействия по сравнению с перерезкой нервов; но из всех форм воздействия на нервную систему следует предпочесть ту, которая исключает явления необратимого характера. Нервная система не терпит грубых повреждений. Из опыта лаборатории и клиники известно, что рецидивы дистрофических процессов в результате перерезки нервов всегда бывают более упорными и жестокими, чем самый процесс, по поводу которого невротомия производилась. Результаты применения наших методов воздействия на тот или иной дистрофический процесс не только не уступали, но даже превосходили таковые от операций, связанных с перерезками нервов.

Все эти результаты были получены путем воздействия в пределах сегментарной рефлекторной дуги. В дальнейшем мы перенесли нашу форму воздействия на отделы нервной системы, расположенные за пределами данного сегмента, данной рефлекторной дуги. Мы вступили на

путь изучения трофических сдвигов, возникающих при различных заболеваниях под влиянием воздействия на нервную систему, приложенного далеко в стороне от локализации основного болезненного процесса. Это было новое направление. Местная анестезия, являвшаяся до того просто методом обезболивания тканей и действовавшая наподобие химической невротомии в пределах данной рефлекторной дуги, становилась теперь широким лечебным фактором. И эти результаты казались тем более ценными, что никто не задавался целью рассматривать такую «новокаиновую невротомию» как средство воздействия на общую трофическую функцию нервной системы. Что такое воздействие существует, подтверждает ряд авторов, случайно наталкивавшихся в своих наблюдениях на факты подобного порядка. В западноевропейской литературе имеются указания на благоприятный терапевтический эффект паравертебральной новокаиновой анестезии в отношении острого панкреатита [Поппер (Popper)][1] и задней спланхниковой анестезии в отношении болей в животе неясного происхождения [Рот (Roth)][2]. Описывая свои наблюдения, эти авторы искренне удивлялись, что новокаиновая анестезия не только создавала безболезненное состояние на первое время, но и привела к излечению заболевания: «Удивительно только, что больной надолго был избавлен от своего страдания», — пишет Рот. Большой опыт применения новокаиновой блокады привел нас к выводам, что под влиянием наших приемов самые разнообразные заболевания часто меняли свое течение и принимали благоприятный оборот. Тут были: рожа, отек гортани, начальные формы дизентерии, острый эпидидимит, карбункул, лимфадениты, заболевания, связанные с раздражением как моторного, так и депрессорного аппарата вегетативной нервной системы, и, наконец, дистрофические процессы, неврогенного характера которых никто не отрицает. Когда мы систематизировали свои наблюдения над действием новокаиновой блокады, то оказалось, что благоприятное влияние ее больше всего распространяется на воспалительные процессы; на втором месте стоят некоторые дистрофии без явлений необратимого характера и, наконец, заболевания, связанные с нарушением тонуса как гладких, так и поперечнополосатых мышц, т. е. с их спазмом или депрессией.

Группа заболеваний воспалительного характера была самой обширной. Эффект воздействия на них был самый быстрый, ясный и убедительный. Это служило верным доказательством наличия в патогенезе воспаления нейротрофического компонента. Изменения, которые наступали в течении воспалительного процесса под влиянием нашего вмешательства, нельзя было назвать иначе, как изменениями трофическими. Сюда мы относили уменьшение отека, ускорение абсцедирования и в особенности быструю мортификацию клетчатки. Изменения эти были настолько типичными и постоянными, что они не могли не остановить на себе нашего внимания. Оценив их темп, интенсивность и другие особенности, мы высказали мысль, что здесь, в этом очаге флегмоны или карбункула, быть может, и решается столетний спор о наличии нейротрофического компонента в воспалении. Так создалась наша новая ориентация в лечении воспалительных процессов.

В дальнейшем мы стали на почву принципиально новых теоретических обобщений, которые назвали гипотезой «слабых раздражений». Для нас было очевидно, что нервная система не терпит «сильных раздражений» и тут же отвечает на них тем или иным дистрофическим про-

[1] Т. е. исчезновение болезненных симптомов.
[2] Т. е. отграничение гнойника с расплавлением тканей в его центре.

цессом. Часто повторяемые, хотя и менее сильные, раздражения настолько сенсибилизируют нервную систему, что она может отвечать на них развитием дистрофического процесса в течение известного промежутка времени.

Иногда при этих условиях для возникновения дистрофического процесса требуется еще дополнительное встречное раздражение. Напротив, слабое раздражение нервной системы оказывает на нее в условиях патологического раздражения щадящее, защитное влияние.

Функциональное состояние нервной системы, а вместе с ней и трофика тканей, меняются из неблагоприятных в более благоприятные. Новокаиновая блокада оказывается одним из таких слабых раздражителей, благоприятно влияющих на трофику тканей.

Исходя из этой рабочей гипотезы, мы и вели свою работу. Так как воспалительные процессы давали наиболее яркие результаты, то в первую очередь мы на них и сосредоточили особое внимание. В поисках слабых раздражителей мы изучали свойства нейтрального раствора метиленовой сини, слабого раствора спирта и некоторых других веществ при введении их в кровь. Полагая, что частое использование одного и того же слабого раздражителя может ослабить реакции на нужном нервном участке, мы допускали комбинации фармакологических средств. Комбинированное воздействие слабых раздражений на тот или иной воспалительный процесс мы применяли как средство лечения любого воспалительного очага, гнойника, открытой раны. Требования создания покоя воспалительного очага проводится нами очень строго. Очаг, а следовательно, и нервная система в нем должны быть избавлены от сильного раздражения в широком смысле этого слова. Вот почему в системе нашего лечения воспалительных процессов мы настойчиво рекомендуем при открытых ранах, кроме обычной иммобилизации, постоянно применять мазевую повязку, мазевую тампонаду, мазевой дренаж. Как в комбинации с другими упомянутыми средствами слабого раздражения, так и сами по себе они могут изменять состояние нервной системы в очаге, ибо если нам удается защитить нервы очага от влияния сильных раздражителей, среди которых инфекция занимает, вероятно, одно из первых мест, то эти нервы передадут в следующие отделы нервной системы лишь то слабое раздражение, которому они подвергались на периферии. В результате процесс смягчается, а иногда и вовсе не развивается там, где он мог или должен был бы появиться.

В 1935 г. вышла работа Линка (Link) под заглавием «Eine neue Wundbehandlung»[1], в которой автор предлагает новый метод лечения ран посредством пенетрина — вещества, от применения которого моментально наступает анестезия, продолжающаяся 6 часов. Вызывая нечувствительность и отсутствие раздражения, пенетрин глубоко проникает в ткани и, по мнению автора, настигает здесь микробы (?!), которые захватываются и пожираются фагоцитами. При этом лейкоциты остаются жизнеспособными и возвращаются в кровь, отдавая крови белки фагоцитированных микробов. Хорошие результаты, полученные автором, проще всего объяснить влиянием анестезирующего вещества на нервную систему, и в первую очередь на нервы самой раны, а через них и на всю нейротрофическую регуляцию, меняющую реактивность тканей[2].

---

[1] Archiv für Klinische Chirurgie, 1935.

[2] Полагаю, что в данном случае нет надобности указывать, что отмеченное стоит далеко от экспериментов ряда авторов (Бруннера, Иоргенрота и др.) с глубокой тканевой антисептикой, ибо здесь не было инфекции, а новокаин не обладает антисептическими свойствами.

Частной, но яркой иллюстрацией к только что сказанному может служить, например, следующее наблюдение.

Одна из сотрудниц моей клиники занималась вопросом изучения кальциевого обмена по видоизмененному методу В. А. Оппеля. Вместо пересадки куска кости она должна была вводить в ткани «костную муку» — измельченную кость. В этом клиническом эксперименте введение в ткани взвеси костной муки в физиологическом растворе сопровождалось, как правило, такой сильной местной и общей реакцией, что больные отказывались подвергаться этого рода лечению. Работе угрожал срыв. Тогда, по предложению одного из моих сотрудников, костная взвесь была приготовлена на новокаиновом растворе. Тканевая реакция исчезла. Первоначальный раздражитель остался тем же самым, но мы видоизменили восприимчивость нервной системы, следовательно, изменили условия развития процесса.

Тем же мы объясняем положительные результаты применения мазевой повязки. В клинической работе мирного времени нам никогда не приходилось встречаться с осложнениями типа газовых флегмон, прогрессирующих гангрен кожи и пр. При вскрытии гнойно-гнилостных очагов, где бы они ни были, дренаж, пропитанный масляной эмульсией, в комбинации с нашим методом местного обезболивания, повидимому, гарантировал нас от этого.

Собранный нами материал касается преимущественно лечения и профилактики развития воспалительных процессов. Сюда вошли ограниченные воспалительные процессы кожных покровов (гидрадениты, фурункул и карбункул), острый аппендицит, мастит, тромбофлебит, послевоспалительные контрактуры кисти и пр. Подробно этот материал изложен в вышедшем сборнике трудов клиники «Нервная трофика в хирургии». Мы пришли к заключению, что консервативное лечение ограниченных поверхностных воспалительных процессов кожи типа гидраденита, фурункула и карбункула при короткой новокаиновой блокаде нервов пораженной области в сопровождении мазевых повязок неизменно дает благоприятный результат: падает температура, уменьшаются боли, быстрее мортифицируется клетчатка и быстрее наступает ее расплавление, — словом, процесс в короткий срок идет к разрешению. Аналогичный результат при этих заболеваниях мы получили и при внутривенном введении метиленовой сини. При острых аппендицитах новокаиновая блокада и метиленовая синь меняют течение воспалительного процесса со следующей закономерностью: катарральная форма быстро идет к разрешению[1], а гнойная своей картины не меняет. Очевидно, благодаря нашему методу, мы можем отделить легкие формы аппендицита от тяжелых и в легких (ранних) случаях купировать воспалительный процесс. Применение новокаиновой блокады в начале развития послеродового мастита дало возможность почти во всех случаях остановить процесс в течение суток. Абсцедирующие формы более быстро шли к разрешению[2].

Далее, мы применяли новокаиновую блокаду — футлярную и короткую — у больных с тромбофлебитами конечностей, и в случаях острого состояния или обострения процесса получали благоприятный результат.

У больных с аппендикулярными инфильтратами выявилась следующая динамика воспалительного процесса: обычно боли прекращались или уменьшались в первые же часы после поясничной блокады. На вто-

---

[1] Т. е. исчезновению болезненных симптомов.
[2] Т. е. отграничению гнойника с расплавлением тканей в его центре.

рой день, как правило, снижалась температура, инфильтрат принимал более ограниченные очертания, консистенция его менялась, болезненность при пальпации уменьшалась. В дальнейшем, начиная с третьего дня, инфильтрат буквально таял на глазах, и больные вскоре подвергались аппендэктомии.

При воспалительных контрактурах кисти и пальцев футлярная новокаиновая блокада давала заметный терапевтический эффект, устраняя рефлекторное напряжение мышц сгибателей пальцев и ослабляя каузалгические боли.

Динамические формы илеуса резко меняли свое течение и, как правило, разрешались после применения поясничной новокаиновой блокады. Этот эффект наблюдался независимо от того, каким раздражением была вызвана имеющаяся дисфункция вегетативной нервной системы. Новокаиновая блокада наиболее эффективна там, где раздражение вегетативной нервной системы идет из воспалительного очага, очевидно, потому, что в таких случаях наше воздействие направлено одновременно и на причину, и на следствие.

Все это убеждает нас в правильности общей установки нашей работы и дальнейших путей ее развития. В самом деле, стоя на точке зрения нервного генеза большинства заболеваний, пытаясь различными формами воздействия на нервную систему создавать в ней сдвиги, благоприятные для течения того или другого патологического процесса, отыскивая нечто общее в выявленных результатах, мы ставим себе целью объединить различные формы терапевтических воздействий с учетом ведущей роли нервной системы, и в особенности ее трофического влияния. Если мы признаем это положение, то сможем научно обосновать применение неспецифической (патогенетической) терапии.

По крайней мере на своем материале мы видим, что наша терапия дает благоприятные результаты особенно там, где процесс все еще обратим. В первую очередь это наиболее ясно там, где возникает воспалительный процесс, особенно в самом начале его развития.

Мы часто наблюдали благоприятные сдвиги в течении многих заболеваний, которые по природе своей не были воспалительными, но сопровождались воспалительной реакцией. Этот эффект нужно было, очевидно, объяснить влиянием нашего воздействия на воспалительный компонент данного заболевания.

Нам понятны теперь результаты применения нашего метода в отношении язвы желудка, хронических язв конечностей, самопроизвольной гангрены и пр. В соответствии с этим мы и строим метод лечения в отношении ряда заболеваний. Например, самопроизвольную гангрену мы рассматриваем как вяло текущий дистрофический процесс, сопровождающийся нервно-сосудистыми расстройствами. Терапия здесь должна ставить себе цель не только устранить вазомоторные расстройства, но, возможно, и воздействовать на воспалительный компонент заболевания.

Так мы подходим к проблеме неспецифического раздражения как широкого лечебного фактора. Мы считаем, что как многочисленные лечебные средства, предназначенные для применения in loco morbi, так и разнообразные неспецифические препараты, вводимые парэнтерально в отдалении от очага, являются в подавляющем большинстве не чем иным, как слабым раздражением нервной системы, меняющим общую нейротрофическую установку организма. В этой концепции мы продолжаем и дальше отстаивать нашу форму вмешательства, так называемую новокаиновую блокаду, как одно из наиболее безопасных, широких по своему применению и сопровождающееся наиболее быстрым эффектом средство неспецифического раздражения.

Кроме того, за новокаиновой блокадой должно быть признано большое теоретическое значение; она позволяет нам демонстрировать участие нервной системы в лечебном действии методов неспецифической терапии.

Диагностическое значение новокаиновой блокады. В системе своих работ мы пользуемся новокаиновой блокадой и как диагностическим средством.

Если распознавание опухоли, расположенной в той или иной области, встречает затруднения, то применение новокаиновой блокады дает нам в руки лишнее диагностическое средство, чтобы отличить опухоль воспалительного характера от бластоматозной. Так, если спустя несколько дней после новокаиновой блокады мы отмечаем, что процесс не подвергся никаким изменениям (объем, болезненность, отек окружающих тканей), то мы заключаем, что перед нами опухоль невоспалительного характера. В других случаях, наоборот, примененная блокада быстро обнаружит воспалительную природу опухоли (флюктуация, появление красноты, а иногда через некоторое время и исчезновение всей опухоли).

Далее, мы часто пользуемся новокаиновой блокадой для выявления подозреваемого в глубине тканей воспалительного очага. Новокаиновая блокада выявит его в ближайшие дни. Тесно связанные с блокадой изменения течения самого воспалительного процесса часто позволяют установить его форму при тех или иных скрыто протекающих воспалительных заболеваниях. Так, например, примененная в начале острого аппендицита новокаиновая блокада поможет отделить серозно-катаральную форму от гнойной, ибо если после блокады процесс тут же не начал стихать, лейкоцитоз не снизился, то почти с уверенностью можно сказать, что разовьется гнойно-инфильтративная форма аппендицита. Так мы пользуемся блокадой с диагностической целью.

Показания к применению блокады определяются основными установленными нами положениями. Они сводятся к следующему: а) после блокады катарральная форма воспаления разрешается[1], гнойная идет к ограничению и более быстрому абсцедированию; б) заболевания, имеющие в основе своей спазм или депрессию мускулатуры органов в зависимости от расстройств вегетативной нервной системы, разрешаются после блокады благодаря выравниванию нарушенного тонуса. Этими положениями мы и должны руководствоваться у постели больного.

Надо твердо помнить, что при абсцедирующей форме воспаления блокада создает условия для более быстрого разрешения[2]. Однако она далеко не всегда приводит больного к выздоровлению. Выздоровление наступит, когда гнойный очаг будет вскрыт и дренирован. В противном случае через некоторое время возникнет новая вспышка инфекции. Вот почему применение блокады, например, в случаях общего гнойного заражения крови, будет полезно только там, где мы сможем не только привести имеющиеся гнойники к разрешению, но и дренировать. Но наряду с этим блокада может быть показана и в тех случаях, когда гнойное заражение не прекращается, несмотря на дренирование гнойного фокуса (свищи). В особенности показана блокада при сепсисе, когда он развивается из капиллярных тромбофлебитов.

Из сказанного ясно, что все доступные нашему наблюдению неспецифические воспалительные процессы дают показания к применению блокады. Эффективность ее связана с индивидуальной реакцией нервной

---

[1] Т. е. болезненные явления проходят.
[2] Т. е. отграничению с гнойным расплавлением.

системы и давностью процесса. Наилучший эффект отмечен при свежих формах воспаления. На этом основании мы и пользуемся блокадой в целях абортивного лечения воспалительных процессов. В известной степени мы получаем сдвиги и при хронических воспалительных процессах (послевоспалительные контрактуры кисти, аппендикулярные инфильтраты и т. п.).

Применяя блокаду при заболеваниях явно неврогенного характера (хронические язвы конечностей, язвы желудка, самопроизвольная гангрена и пр.), мы прежде всего ожидаем здесь улучшения воспалительных явлений, сопутствующих этим заболеваниям.

И, наконец, мы широко применяем новокаиновую блокаду при поражениях брюшной полости, связанных с расстройствами функции вегетативной нервной системы; сюда относятся динамические формы илеуса, острые атонии желудка, спазмы и атония мочеточников, хронические процессы органов брюшной полости, объединенные в группу так называемых висцеросимпатозов и т. д.

Совершенно особо стоят показания к новокаиновой блокаде при тяжелых осложнениях после переливания крови. На XXII съезде хирургов предлагалось испытать десимпатизацию a. renalis в случае наступления гемолитического шока. В прениях я указал на непрактичность такого предложения прежде всего потому, что больной и без этой дополнительной операции находится в очень тяжелом состоянии. Оно возникло, во-первых, вследствие основного заболевания, по поводу которого ему было сделано переливание крови, а во-вторых, по причине вызванного гемотрансфузией шока.

Кроме того, не всякая обстановка, где нас застанет это осложнение, позволит производить такому больному операцию, хотя бы и «нетяжелую» (?!), как считает автор, предложивший ее. Мне кажется, указал я, что если интерпретация посттрансфузионного гемолиза как явления, связанного с дистонией и нарушением проницаемости капилляров, верна, то в таких случаях прежде всего должна быть испытана поясничная новокаиновая блокада. Правильность этого моего чисто априорного предложения уже подтверждена жизнью. Я получил от многих товарищей сообщения о спасении поясничной новокаиновой блокадой больных от происшедшей вслед за переливанием крови катастрофы. Думаю, что предлагаемый метод должен найти свою оценку и в этой главе патологии в силу своей простоты и доступности в любой обстановке.

Частота повторения блокады. Что касается частоты сеансов блокады и интервалов между ними, то здесь мы придерживаемся следующего правила: в хронических случаях, у истощенных больных, блокаду нужно повторять не чаще, чем через 10 дней, в острых же случаях ее можно повторять и через более короткие промежутки времени — через 5—6 дней. В хронических случаях мы часто прибегаем к двусторонней поясничной блокаде.

ТЕХНИКА НОВОКАИНОВОЙ БЛОКАДЫ

ПОЯСНИЧНАЯ БЛОКАДА

Больной укладывается на валике в положение на боку, как это требуется для операции на почках. Определив концом левого указательного пальца самое податливое место в углу, образуемом XII ребром и длинными мышцами спины, делаем здесь тонкой иглой малого шприца кожный желвачок, не прекращая давления пальцем. Теперь берем

в правую руку 10-граммовый шприц с длинной иглой и, проколов ею кожный желвак, продвигаем иглу в глубокие ткани, все время медленно посылая впереди нее впрыскиваемый раствор (рис. 130). При прохождении иглы через aponevrosis lumbo-dorsalis мы ощущаем ясное препятствие, которое и преодолеваем с некоторым усилием.

Удерживая широкий конец иглы в левой руке между большим и указательным пальцем, мы часто снимаем шприц с иглы, чтобы уловить момент, когда из нее перестанут показываться капли раствора: свободный конец иглы должен быть сухим. Это указывает на правильное положение острого конца иглы в тканях, в межфасциальном почечном пространстве, где раствор свободно расходится, не образуя у конца иглы больших скоплений.

Как только установлено, что обратно из иглы раствор не вытекает, с этого момента и начинается дозировка, т. е. вводится 60—100 мл раствора. В случае появления крови из иглы последнюю слегка вытягивают.

Таким образом, точная методика идет под лозунгом: «Из иглы ни капли жидкости, ни капли крови» (см. Анестезия почки).

Эти требования необходимо соблюдать, ибо если раствор не будет введен, куда следует, а разойдется в слоях мышц, то от этого значительно уменьшится воздействие вещества на широкую и обильную нервную сеть, и мы не получим ожидаемого лечебного эффекта. При правильном же введении раствор омывает plexus renalis, suprarenalis, gangl. coeliacum, nn. splanchnici и пр.

Поясничная блокада является в настоящее время в клиническом сбиходе наиболее распространенной формой новокаиновой блокады. Но это не значит, что мы пользуемся исключительно ею. При ограниченных поверхностных процессах мы иногда делаем местную блокаду (короткая блокада нервов).

ШЕЙНАЯ ВАГО-СИМПАТИЧЕСКАЯ БЛОКАДА

Больной укладывается на спине; голова сильно повернута в противоположную от оператора сторону. Под шею подкладывают маленький валик. Рука больного на стороне операции оттягивается книзу, благодаря чему соответствующее плечо опускается. Указательный палец левой руки находится у заднего края грудино-ключично-сосковой мышцы, немного выше или ниже места перекреста ее с наружной яремной веной. Сильно надавливая указательным пальцем в этом месте, стараемся тем самым сместить органы шеи кнутри. Длинную иглу 10-граммового шприца вкалывают у верхушки пальца, где предварительно тонкой иглой сделан кожный желвачок, и проводят в глубину по направлению кверху и кнутри, все время ориентируясь на переднюю поверхность позвоночника (рис. 131). Раствор посылают малыми порциями (2—3 мл).

Шприц в течение инъекции неоднократно снимают с иглы, чтобы контролировать точность инъекции (кровь). Игла движется по ходу посылаемого впереди нее раствора, чем и достигается безопасность инъекции. Вводят от 40 до 60 мл раствора.

ФУТЛЯРНАЯ БЛОКАДА КОНЕЧНОСТЕЙ

Производится обычно через два укола, чтобы наполнить раствором соответствующие фасциальные футляры конечностей. На бедре и плече игла идет до кости; на голени и предплечье она прокалывает только апоневроз (см. Анестезия конечностей).

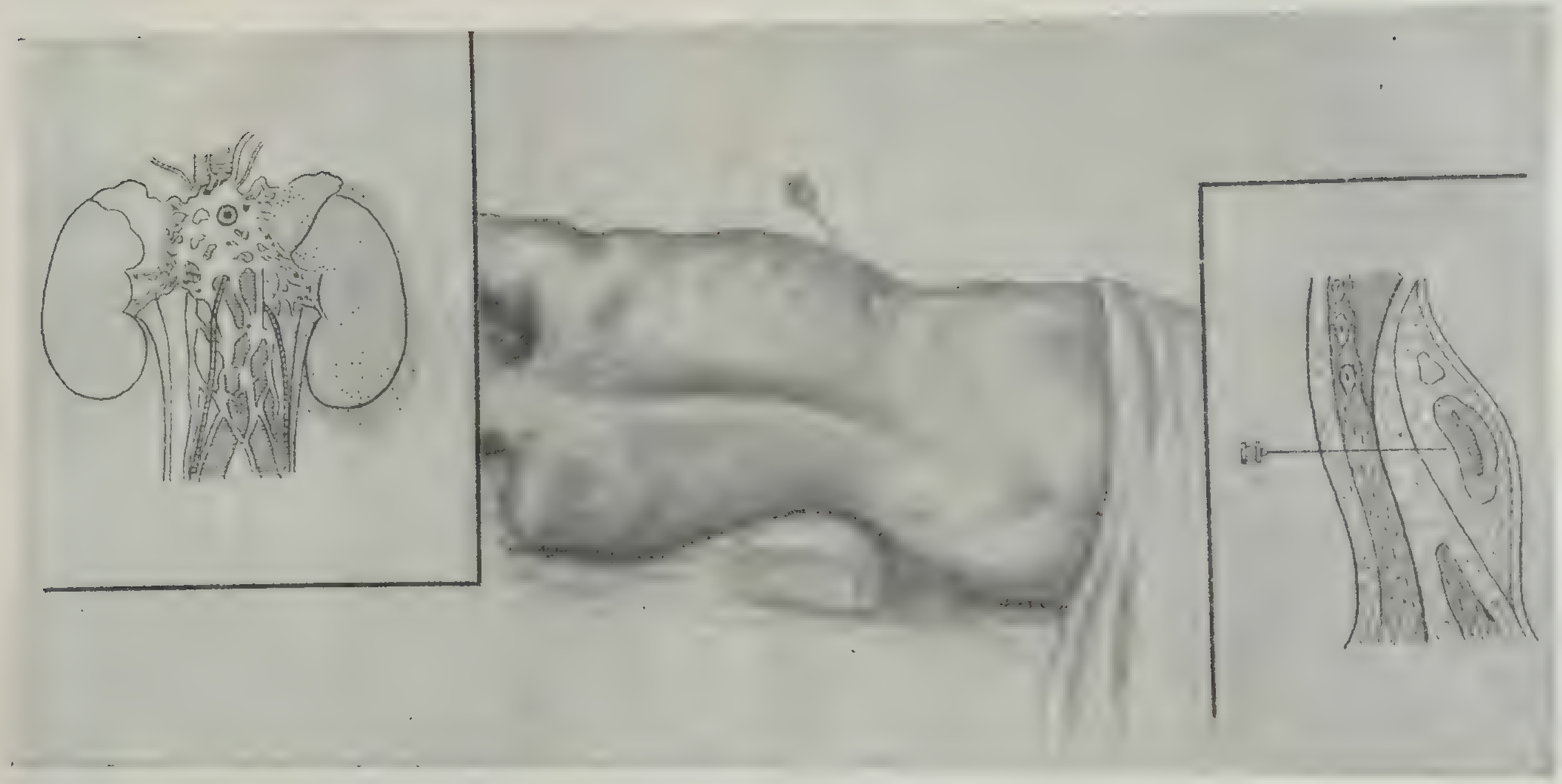

Рис. 130. Поясничная новокаиновая блокада. На боковых схемах пунктиром представлено распространение раствора новокаина.

САКРАЛЬНАЯ БЛОКАДА

По существу представляет собой описанную мной пресакральную анестезию. Больной лежит в положении на боку с приведенными к животу бедрами; через кожный желвак, сделанный сантиметра на 2,5 кзади от ani, вводят иглу по направлению к верхушке копчика. С этого уровня начинают вводить раствор, все время ориентируясь на переднюю поверхность крестца (см. Анестезия при операциях на rectum).

Рис. 131.Ваго-симпатическая блокада.

Последующий уход и ведение больного. После блокады больной должен соблюдать абсолютный покой, а потому в условиях амбулаторного лечения поясничную, а также и футлярную блокаду на нижних конечностях не следует применять. Нарушением покоя можно превратить слабое раздражение в сильное!

МЕХАНИЗМ ДЕЙСТВИЯ БЛОКАДЫ

Дать объяснение механизму действия блокады можно только в самой общей форме.

Здесь возможны следующие предположения: 1) временное выключение большого участка нервной системы с изменением состояния ее проводимости и созданием новых комбинаций внутринервных отношений (А. Д. Сперанский); 2) нарушение целостности рефлекторной дуги путем перерыва центростремительного колена, ведущее к изменению трофики тканей в соответствующем месте. Ниже мы приведем наши взгляды на механизм действия блокады как слабого раздражения нервной системы. Здесь же хотели бы отметить, что нарушение целости рефлекторной дуги может происходить благодаря непосредственному подведению новокаина к нервам в момент инъекции, что наблюдается при короткой и футлярной блокаде. Однако воздействие на рефлекторную дугу, вероятно, может быть обусловлено также подведением ново-

каина к нервным элементам, расположенным в отдалении от очага поражения. Это происходит благодаря сродству новокаина к нервной системе, особенно резко выраженному в наиболее сенсибилизированных, больных ее отделах (А. В. Вишневский).

Последнее предположение находит подтверждение в опытах Е. О. Манойлова и А. А. Вишневского, установивших, что при введении новокаина непосредственно в кровь через некоторое время как сам новокаин, так и продукты его гидролиза могут быть найдены в нервах (реакция с иодом), притом преимущественно по окружности очага поражения. Сопоставляя эти наблюдения с опытами И. Беритова и В. Ф. Викторова, показавшими, что наибольшая чувствительность нервов к химическим веществам обнаруживается в поясе гиперемии, нельзя не учитывать при поясничной блокаде возможности химической невротомии, осуществляемой в поздние сроки через гуморальный механизм (А. В. Вишневский).

Недавно механизму действия новокаиновой блокады было дано совершенно особое толкование. Проф. Д. С. Воронцов, один из крупных физиологов, пишет: «Наблюдения А. В. Вишневского над действием новокаина („новокаиновый блок"), мне думается, представляют очень веские доводы в пользу именно трофического влияния нервной системы и, вероятно, симпатической через посредство симпатина. Действительно, не только трудно, а, пожалуй, совершенно невозможно объяснить с точки зрения рефлекса излечение трофических расстройств на лице при „новокаиновом блоке", в области почки или в паховой области и, наоборот, излечение трофических расстройств на ногах при блоке в шейной области.

Очевидно, здесь играет роль не блок, а вообще введение новокаина в кровь. Если бы только оказалось, что новокаин, подобно кокаину, усиливает действие симпатина, то совершенно естественно ожидать, что в тех случаях, когда ослаблена продукция симпатина нервной системой или когда уменьшена чувствительность рецепторных клеток к симпатину, новокаин, так же как и кокаин, должен дать хороший результат. Исследование этого вопроса в этом направлении должно было бы дать важные результаты».

Оценивая фармакодинамическое действие новокаина на нервную ткань, следует учитывать те физико-химические сдвиги, которые вызывает новокаин в нервном субстрате. При резорбтивном действии через кровь новокаин может играть роль катализатора, выводящего элементы нервной системы из обычного состояния. В результате раздражения клеточных элементов нервной ткани не исключена возможность образования химических продуктов типа медиаторов. В этом отношении представляют интерес наблюдения, проведенные сотрудником нашей клиники С. П. Протопоповым совместно с Пахомовым, научным сотрудником лаборатории проф. Н. И. Гращенкова. Кровь, взятая у больного из вены голени вблизи воспалительного очага, дала на изолированном сердце лягушки резко выраженный эффект вагусного торможения. Кровь, взятая из той же вены непосредственно вслед за произведенной новокаиновой блокадой на бедре (70 мл 0,25% раствора новокаина), не только не дала торможения, но вызвала ускорение деятельности сердца. Повидимому, образующееся химическое вещество по своим свойствам приближается к симпатину. Вероятно, это является следствием наиболее высокой чувствительности симпатической нервной системы к новокаину. Доказательством влияния новокаиновой блокады на трофическую функцию вегетативной нервной системы являются исследования кожной чувствительности при некоторых формах злокаче-

ственных новообразований. В комплексной работе сотрудников Отдела органов чувств (проф. С. А. Харитонов, научные сотрудники И. Г. Фельдман, Е. П. Ролле) и хирургической клиники ВИЭМ (проф. А. А. Вишневский, д-р Н. Н. Кукин) было показано, что новокаиновая блокада при этих заболеваниях вызывает значительные сдвиги в состоянии болевой и тактильной чуствительности. При этом сплошь и рядом можно было отметить, что повышенная чувствительность кожи после блокады снижалась и, наоборот, возрастала, если была до блокады понижена.

Основываясь на учении Л. А. Орбели об адаптационно-трофической функции симпатической нервной системы, а также на работах Отдела органов чувств ВИЭМ о влиянии симпатической нервной системы на пороги кожной чувствительности, мы считаем, что в механизме действия новокаиновой блокады ведущее значение принадлежит симпатической нервной системе. Это находится и в соответствии с теми экспериментальными данными, которые рассматривают местные анестезирующие вещества (группы кокаина) как своеобразные симпатомиметические агенты [С. Трипо, М. Харкавати, Гэддум (S. Tripod, M. Charkavati, Gaddum) и др.].

Весьма ценные физиологические данные для понимания сущности новокаиновой терапии мы имеем в учении Н. Е. Введенского о парабиозе. Школа Н. Е. Введенского рассматривает действие наркоза, анестезии как процесс раздражения нервной ткани, сопровождающийся, наряду с временной утратой нервом функциональных свойств, своеобразным процессом возбуждения.

Наркотизированный участок нерва оказывает влияние на возбудимость соседних участков нерва. Это выявляется в развитии сопутствующих электротонических изменений.

Следует принять положение Н. Е. Введенского, что в нерве, находящемся в состоянии наркоза, не преобладают процессы только пассивного характера, но, напротив, нерв при этом представляет собой «седалище своеобразного возбуждения». Тогда и новокаиновую блокаду в отношении вызываемого ею изменения функционального состояния нерва нужно представить как «выключение и раздражение».

Судя по материалу, каким мы располагаем в клинике, это состояние имеет не только местное значение. Оно, очевидно, преломляется и в широкой общей регуляторной функции вегетативной нервной системы. При этом новое раздражение улавливается прежде всего по закону «доминанты» (А. А. Ухтомский) наиболее сенсибилизированными больными нервами и связанными с ними центральными аппаратами.

Как же отвечают на это раздражение органы и ткани, патологически измененные?

Сложный патофизиологический феномен не может быть разом расшифрован во всех деталях. К нему надо подходить, изучая и обобщая отмеченные факты, которые, по выражению И. П. Павлова, стали для нас «ручными».

Изучение механизма действия «блокады» в клинике, нам кажется, надо начать прежде всего с оценки результатов, полученных нами при заболеваниях, связанных с расстройством тонуса. Здесь наблюдения приводят нас к заключению, что новокаиновая блокада действует на патологическое состояние тонуса органов в смысле эффекта двух противоположных знаков, т. е. спазмы разрешаются, а депрессия выравнивается. При этом лечебный эффект быстрее и резче получается при наличии спазма, чем депрессии.

Как понять и физиологически разъяснить эту сторону дела?

Еще в конце XVIII века Александр Гумбольд писал: «Никакое вещество само по себе не возбуждает и не угнетает. Действие агента зависит от состояния объекта, на который он действует... Всякий агент может дать как возбуждение, так и угнетение в зависимости от состояния того субстрата, на который он действует».

В 1903 г., изучая вопрос о периферической иннервации толстых кишок, мы установили[1], что характер эффекта от раздражения симпатического нерва меняется в зависимости от исходного состояния тонуса толстых кишок, в частности, прямой. Нами было отмечено, что симпатический нерв прямой кишки при своем возбуждении действует депрессирующим образом на мускулатуру кишки только в случае достаточного ее тонуса. При низком тонусе кишечной мускулатуры раздражение этого же нерва вызывает моторный эффект, т. е. повышение тонуса кишки. Рейн и Шнайдер[2] в своей работе «О взаимной связи локальной регуляции кровообращения и локального обмена веществ» пишут, что гормональные, а также нервные воздействия на периферические сосуды всецело зависят от функционального состояния рассматриваемого органа в данный момент. Поэтому в принципе каждая сосудистая область в состоянии реагировать в обоих направлениях. Наши данные, касающиеся сосудистого тонуса, также достаточно показательны в этом отношении.

Вильдер, исследуя у одного и того же субъекта реакцию со стороны кровяного давления и пульса на введение одной и той же дозы адреналина и атропина, констатировал следующее:

1. Степень количественного изменения и направленности реакции находилась в зависимости от исходной величины кровяного давления и пульса к моменту введения. Подъем кровяного давления и ускорение пульса при введении адреналина были тем больше, чем меньше были выражены их исходные величины и, наоборот, чем выше исходная величина кровяного давления и пульса, тем меньше выражена реакция на адреналин, причем, начиная с определенного уровня исходной величины, реакция на адреналин оказывалась парадоксальной: наблюдалось понижение кровяного давления и замедление пульса.

2. У одного и того же субъекта реакция на адреналин может иметь симпатикотонический и ваготонический характер в зависимости от исходной величины.

3. Поскольку исходная величина кровяного давления и пульса может зависеть от состояния обоих отделов вегетативной нервной системы, постольку можно говорить о том, что в том случае, когда имеет место повышение возбуждения, раздражимость понижается, и наоборот.

Вильдер следующим образом формулирует свой закон: чем сильнее возбуждение вегетативных нервов и степень напряжения деятельности вегетативного органа, тем слабее их возбудимость в отношении возбуждающих и тем сильнее их реактивность в отношении угнетающих раздражителей. Когда состояние возбуждения к моменту раздражения достигнет определенного высокого уровня, тогда реакция, вероятно, в результате существования антагонистической системы, становится парадоксальной. Таким образом, возбуждение и возбудимость находятся между собой в обратно пропорциональной зависимости.

С указанной концепцией вполне совпадает и представление А. И. Смирнова о функциональной направленности как о факторе, опре-

[1] А. В. Вишневский, К вопросу о периферической иннервации прямой кишки, Казань, 1903 (см. т. I настоящего Собрания трудов. — *Ред.*).

[2] Рейн и Шнайдер, Протоколы Международного физиологического конгресса, Л., 1937.

деляющем характер реактивности тканей на эндогенные и экзогенные раздражители. А. И. Смирнов считает, что характер рефлекторной возбудимости находится в зависимости от функционального состояния центра при получении афферентного импульса. Другими словами, возбудимость определяется степенью возбуждения, его исходной величиной.

Эта тенденция в русской физиологической науке проходит через все работы школы Н. Е. Введенского, А. А. Ухтомского, И. П. Разенкова. Последний, например, пишет, что «деятельность всякого органа, ткани и системы обусловливается не только силой и характером действующего раздражителя, но и в такой же степени зависит от периферических субстратов»[1].

Эти данные показывают роль вегетативной нервной системы в развитии первичной нервной реакции при заболеваниях, связанных с нарушением тонуса.

Наш клинический материал подтверждает, повидимому, высказанное предположение, что в эффектах «блокады» мы имеем дело не только с выключением, но и со своеобразным раздражением нервной системы, выравнивающим те измененные импульсы, которые имеют место при различных патологических процессах. Только этим можно объяснить, почему один и тот же прием может вызывать эффекты противоположных знаков. Факт ближайшего влияния «блокады» на нервную систему, хотя бы в определенной группе заболеваний, имеет уже сам по себе весьма большое значение. Мы его устанавливаем, анализируя наши наблюдения, касающиеся расстройств мышечного тонуса в кишках, мочевом пузыре, матке, желудке, сосудах и т. д. Но так как «блокаду» как терапевтический прием мы учитываем и используем не только при этих формах патологических состояний органов и тканей, то мы и не останавливаемся в своих попытках объяснить механизм действия ее только что приведенным анализом.

Это уже пройденный этап в исследовании вопроса. В настоящее время мы заняты дальнейшим изучением как изменений состояния нерва под влиянием полученных им «раздражений», так и тканевой, по преимуществу мезенхимальной, реакции, которая следует за этим.

Исследованиями С. П. Протопопова, проведенными в лаборатории проф. П. К. Анохина, установлено, что состояние нерва при воспалении аналогично парабиозу. Степень функционального угнетения нерва при воспалении может быть различна в зависимости от тяжести воспалительного процесса и близости нерва к очагу воспаления.

Опытами установлено, что после новокаиновой блокады функциональное состояние больного нерва улучшается. Последнее с точки зрения физиологической можно рассматривать как явление антипарабиоза, а именно: парабиотическое угнетение больного нерва уменьшается при дополнительном слабом раздражении новокаином.

Интересно также отметить наблюдения Н. П. Резвякова, установившего, что к восстановлению функции нерва при парабиозе может вести замена одного химического агента другим, менее раздражающим живую ткань.

Упомянутые опыты снова подтверждают наше предположение, что действие новокаиновой блокады не может рассматриваться только как химическая невротомия. Изучение условий проведения естественных импульсов через зону новокаиновой блокады с применением наиболее чувствительной аппаратуры — осциллографа — показало, что действие

---

[1] И. П. Разенков, К проблеме нервно-гуморальных регуляций в организме, Архив биологических наук, 1937, т. XLVIII, в. 1—2.

блокады создает новые условия для проведения по нерву центральных и периферических импульсов. В результате этого естественные импульсы в зоне новокаиновой блокады ремодулируются (видоизменяются) и оказывают необычайное стимулирующее или тормозящее действие на все интимные процессы в тканях, видоизменяя тип тканевого обмена, вызывая иную форму метаболизма — иными словами другую трофику.

Выводы

1. Новокаиновая блокада как временная химическая невротомия в пределах определенной рефлекторной дуги может быть приравнена по своим результатам к ряду консервативных операций, имеющих своей целью нарушить перерезкой нерва связь центра с периферией.

2. Новокаиновая блокада, примененная вне данной сегментарной рефлекторной дуги, далеко в стороне от имеющегося патологического процесса, оказывает на последний действие посредством регуляторно-трофической функции нервной системы.

3. По своему действию на нервную систему новокаиновая блокада является одной из форм «слабого раздражения». Мы охотно пользуемся блокадой для лечебных целей как наиболее практичным, широким по диапазону действия и, при правильном ее выполнении, совершенно безопасным методом патогенетической терапии.

4. Среди других форм «слабого раздражения» близко по своим результатам к новокаиновой блокаде стоит метиленовая синь при введении ее раствора в кровь.

5. Частое повторение одних и тех же форм «слабого раздражения» утомляет нервную систему и может вредно отразиться на течении патологического процесса. Комбинация же (чередование) нескольких форм «слабых раздражений» действует на патологический процесс лучше, чем каждое раздражение в отдельности. Вероятно, здесь мы имеем взаимное потенцирование различных раздражителей.

6. Применяя различные виды слабых раздражителей, действующих на нервную систему, часто можно предупредить развитие острого воспалительного процесса. В других случаях можно остановить воспалительный процесс, уже проявившийся в его серозной или инфильтративной форме. Абсцедирующие формы идут к более быстрому нагноению и разрешению (отграничению). Но гнойник, не подвергшийся самопроизвольному вскрытию, должен быть обязательно вскрыт, в противном случае через 8—10 дней вновь наступит ухудшение состояния; упавшая после блокады или внутривенного введения метиленовой сини температура вновь начнет подниматься, появятся отсутствовавшие до того боли и т. п.

7. В той или иной форме при наших воздействиях можно наблюдать трофические сдвиги также и при хронических воспалительных процессах. Воспалительные инфильтраты в брюшной полости под влиянием новокаиновой блокады часто буквально на глазах исчезают. Эта быстрота рассасывания инфильтрата ни в какой степени не может итти в сравнение с тем, что мы наблюдали при обычно практикующихся мерах вроде применения тепла и других процедур. Как правило, плохо поддаются рассасыванию инфильтраты, внутри которых имеется гнойник.

8. Материал, который мы можем уже демонстрировать как систематизированный нами, показывает, что в системе применяемых нами воздействий наиболее яркий терапевтический эффект, кроме воспалительных процессов, проявляется при заболеваниях, в основе которых

лежат спазм или депрессия мускулатуры органа, наступающие в связи с расстройством функции вегетативной нервной системы.

9. Результаты наших воздействий при воспалительных процессах дают нам возможность управлять течением этих процессов, что открывает огромные перспективы в терапии последних.

10. Там, где воспалительный процесс являлся только привходящим, будучи лишь одним из компонентов основного заболевания, мы часто тоже получали благоприятный терапевтический результат и объясняли его изменением течения сопутствующей воспалительной реакции.

11. Изучение нами различных форм «слабых раздражений» нервной системы под углом зрения их терапевтического значения дает возможность итти к построению особого вида терапии, как терапии патогенетической, тесно увязанной с учением о нейротрофике.

12. Результаты применения различных форм новокаиновой блэкады должны быть соответствующим образом учтены и использованы в построении методов лечения ран и их осложнений как в мирное, так и в особенности в военное время.

ГЛАВА XXIII

МЕСТНОЕ ОБЕЗБОЛИВАНИЕ И ЛЕЧЕНИЕ РАНЕНИЙ В УСЛОВИЯХ ВОЕННОГО ВРЕМЕНИ[1]

В настоящей главе представлены данные проверки в условиях военного времени результатов наших исследований в области теоретической и практической медицины. Она показывает, как мы шли в этих исследованиях от клинических наблюдений к построению широкой теоретической концепции нервизма, положенной нами в основу разработки общего метода лечения воспалений и ран.

Внимательно изучая местное обезболивание, мы установили большую роль нервной системы в заживлении операционной раны. Это и привело нас к *своеобразному синтезу нашего метода местного обезболивания и лечения ранений.*

Как известно, сущность местного обезболивания по способу ползучего инфильтрата сводится к обильному пропитыванию тканей слабым анестезирующим раствором, вводимым с учетом анатомических взаимоотношений органов. Таким образом, этот метод обезболивания предполагает массовую блокаду нервных элементов в различных отделах человеческого тела.

По нашему представлению в основе каждого болезненного процесса лежит расстройство питания тканей — их дистрофия. Такой дистрофический процесс начинается с самых незначительных изменений физико-химического состояния ткани. Трофика нормальная, как и измененная, связана, по мнению большинства ученых (А. Д. Сперанский, Л. А. Орбели, Б. И. Лаврентьев, Н. И. Гращенков, Д. Е. Альперн и др.), с деятельностью нервной системы, в особенности вегетативной. Последняя по своему распространению может быть охарактеризована как «всепроникающая». В живом организме человека нет участка тканей, лишенных вегетативных нервов. Эта система обладает мощным рецепторным аппаратом.

В организме нет места, где то или иное воздействие на него не воспринималось бы как раздражение нервной системы. На длительные,

---

[1] Настоящая глава сначала была опубликована отдельно в 1940 г. в Архиве биологических наук, т. 61, в. I, затем была включена в почти неизмененном виде в третье издание «Местного обезболивания». В четвертом издании предлолагалось ее переработать для устранения ряда повторений. Преждевременная смерть автора помешала выполнению этого намерения. Поэтому в настоящем издании глава снова печатается с теми небольшими изменениями, относительно которых Александр Васильевич успел дать свои указания. — *Ред.*

необычные или сверхсильные раздражения нервная система отвечает развитием дистрофического процесса. Этот ответ всегда представляет собой своеобразный отрицательный трофический рефлекс. С этого рефлекса и начинается тот или иной патологический процесс — дегенеративный, воспалительный, связанный с расстройством тонуса и пр. Брисо говорил: «Наши органы и ткани находятся в состоянии постоянного трофического равновесия, в котором центростремительные нервы несут в спинномозговые центры необходимый постоянный стимул, чтобы вызвать со стороны центра нормальную реакцию питания. Трофическое равновесие — это рефлекторный акт. Физиологически симпатикус является нервом, регулирующим питание и обмен веществ и пр...».

Таким образом, с нашей точки зрения, патогенез большинства, — если не всех заболеваний,— имеет в своей основе возникновение нервно-дистрофического процесса в тканях. С этим процессом в постоянной связи стоит непосредственная причина заболевания — его этиология (инфекция, травма и т. д.). Глубина и прочность этой связи определяются двумя моментами — временем, прошедшим с момента ее возникновения и силой, мощностью этиологического момента. Нашей задачей в области терапии является путем соответствующего воздействия изменить, притом в благоприятном смысле, эту связь патогенеза и этиологии. Это может успешно осуществиться только в самом начале развития заболевания, пока, повидимому, эта связь еще не так прочна.

Этим и определяется момент обратимости патологического процесса. Например, острый воспалительный процесс идет к своему обратному развитию только из стадии серозного, реже инфильтративного, пропитывания, а хронический — в случаях незначительной силы поддерживающего его этиологического момента (характер инфекции и пр.).

Течение патологического процесса можно изменить, нанося новое слабое раздражение нервной системы. Во многих случаях таким путем удается устранить неблагоприятную ее установку, связанную с наличием болезненного процесса. Происходит это в силу определенного закона функции вегетативной нервной системы, сводящегося к тому, что она отвечает на новое раздражение эффектом, обратным тому состоянию, в котором находится орган или ткань (закон исходной величины). Это в особенности относится к расстройствам тонуса. В других же случаях, например, при начавшемся воспалении, слабое раздражение может быть воспринято нервом как фактор антипарабиотического значения, по терминологии школы Н. Е. Введенского.

Любая форма раздражения нервной системы может вызвать какой-то трофический сдвиг в тканях живого организма. Но практичной и полезной, т. е. терапевтической, мы считаем только ту, которая дает результат, наилучший по его показателям — времени наступления эффекта, его полноте, объеме, частоте и пр.

На основании наших многолетних работ над местным обезболиванием мы установили, что различные растворы новокаина по-разному влияют на процесс заживления раны. Концентрированные растворы с большим содержанием адреналина, а также приготовленные на дестиллированной воде или на гипертоническом растворителе, иногда давали плохое заживление раны, с проявлением краевых кожных некрозов. Это наблюдение дает ключ к пониманию тех осложнений местного обезболивания, которые время от времени описываются в мировой литературе без точного толкования их и которые на самом деле являются типичными трофическими расстройствами. Они обычно возникают в местах

сильных тканевых раздражений от неправильно приготовленных растворов, грубых манипуляций, в особенности в областях с мало податливыми тканями или с богатой иннервацией (концы пальцев, десны и т. п.).

Правильно приготовленный раствор и правильно применяемая инфильтрация тканей при недопущении их перерастяжения позволяют безнаказанно пользоваться местным обезболиванием не только в обычных условиях, но даже при воспалительных процессах, что всегда считалось недопустимым. Так, нами был опровергнут общепринятый взгляд на опасность применения местного обезболивания в воспалительных тканях и по соседству с ними. Этот взгляд по существу не учитывал ничего, кроме чисто физических условий — возможности проталкивания микробов раствором в соседние неповрежденные ткани при их пропитывании.

Мы отмечали, что течение воспалительных процессов при новокаинизации окружающих тканей сопровождается как бы дополнительным положительным эффектом. Вместе с этим мы никогда не разделяли взгляда и на так называемую глубокую антисептику, которая имеет своей целью убить микробы непосредственным действием на них антисептических веществ, впрыскиваемых в глубину тканей.

Мы считаем, что микроб в тканях должен быть уничтожен самой тканью и прежде всего мезенхимой, которая представляет собой основной плацдарм для всех проявлений борьбы организма и его восстановления.

Найти путь к наиболее устойчивому состоянию мезенхимы, к ее наилучшей реакции — вот задача, которую мы перед собой ставили. Путь к мезенхиме должен лежать через нервную систему, ибо именно нервная система регулирует все процессы обмена веществ в тканях, их питание, их трофику.

Эти соображения и подвели нас вплотную к изучению лечебного действия местного обезболивания с позиций совершенно иных, чем те, на которых стояли авторы, занимавшиеся этим вопросом до нас [Шлейх, Шписс (Schleich, Spiess) и др.]. Мы подошли к применению местного обезболивания для целей терапии не только как к средству перерыва путей связи центра и периферии в пределах данной рефлекторной дуги, но и как к средству, действующему на общую нервно-трофическую регуляцию, через раздражение нервной системы. Так мы смотрим на этот предмет, учитывая положение Н. Е. Введенского, согласно которому «нерв в состоянии наркоза есть седалище своеобразного возбуждения».

В соответствии с этим мы предложили ряд типовых форм новокаинизации вегетативной нервной системы, которые были названы нами *блокадами* (поясничная, шейная, или ваго-симпатическая, сакральная, циркулярная, или футлярная, блокада конечностей и короткая блокада нервов патологического очага). Блокада есть метод воздействия на патологический процесс через его нервный компонент. Эти формы новокаинизации вытекали из разработанного нами способа инфильтрационной анестезии, основанного на новом принципе введения раствора в ткани.

Наш метод мы называем ползучим инфильтратом. Он связан, как было указано, с употреблением больших количеств слабых растворов анестезирующего вещества, вводимого в соответствующие вместилища — футляры человеческого тела — с целью блокировать большие отделы нервной сети, ее ганглиозные скопления и пр., а не прерывать только отдельные стволовые проводники. Только теперь мы получили возмож-

ность впервые поставить на прочную научную почву изучение вопроса о лечебном значении местного обезболивания. Наш метод позволил нам изучать под воздействием местного обезболивания процессы любой локализации и в самых разнообразных условиях их течения. История местной анестезии раньше не имела этих возможностей.

Изучая влияние различных форм «блокад» на течение воспалительного процесса, мы установили следующее положение: *гнойные воспалительные процессы в начале своего развития подчинены одним и тем же биологическим закономерностям.* Влияя через нервную систему на нервный компонент воспалительной реакции, мы можем изменять течение этих процессов: а) скрыто протекающий воспалительный процесс может быть выявлен, приведен к ограничению и разрешению; б) развитие воспалительного процесса может быть остановлено, пока он еще не вышел из стадии серозного или инфильтративного пропитывания тканей; в) абсцедирующие формы приводятся к более быстрому ограничению, нагноению и разрешению; г) подострые и некоторые хронические инфильтративные формы воспаления дают значительные трофические сдвиги, иногда исчезая прямо на глазах.

Эти факты привели нас к рабочей гипотезе о возможности управлять воспалительным процессом посредством различных форм слабых раздражений, воздействующих на вегетативную нервную систему.

Основываясь на приведенных положениях, мы подошли к отдельным частным вопросам и создали ряд методов лечения воспалительных процессов.

Систематизируя накопленный материал, наша клиника успела выделить за это время ряд заболеваний, в отношении которых накоплен опыт лечения их, с применением новокаиновой блокады.

Если мы станем перечислять все то, что мы получили за время своей работы в этом направлении и что получили те, кто заинтересовался нашими методами лечения воспалительных процессов, то окажется, что почти нет органа, при воспалении которого не была бы испытана новокаиновая блокада, при правильном применении обычно дающая благоприятные результаты.

Сюда вошли: острый лимфангоит в результате так называемого гнойного заражения, острый лимфаденит, гонорройный эпидидимит, флегмона, рожа, карбункул, тромбофлебит, острый мастит, остеомиелит, острый отек после укуса ядовитых змей, скорпионов и других ядовитых животных, травматический отек мозга, цереброспинальный менингит, самопроизвольная гангрена, геморрагический колит, дизентерия и т. д.

Словом, подтвердилось, что самые разнообразные заболевания воспалительного характера могут одинаково реагировать на новокаиновую блокаду. Но если все они, действительно, изменяют свое течение под влиянием одного и того же воздействия на организм, то очевидно, что воздействие это касается какой-то одной общей, широкой, охватывающей весь организм системы.

Такой системой, по нашему мнению, и должна являться нервная. Мы делаем это допущение прежде всего потому, что одно из наших основных воздействий — новокаиновая блокада — связано с веществом, имеющим исключительное сродство к нервной системе: при введении в ткани оно вызывает феномен анестезии в кратчайший срок. Быстрота наступления как анестезии, так и лечебных эффектов в патологических случаях (исчезновение отека, изменение пульса и др.) заставляет предположить, что во всем сложном механизме новокаиновой блокады первичной реакцией *является реакция нервная*, и только в итоге ее раз-

виваются другие взаимодействия в системах живого организма, приводящие в конечном счете к благоприятному лечебному результату.

Таким образом, как гуморальные, так и те тканевые изменения, какие можно открыть и показать в организме и воспалительном очаге под микроскопом и различными иными методами, мы считаем вторичными.

Наблюдая в клинике течение воспалительного процесса после новокаинизации, мы можем установить, что, наряду с начальными изменениями сосудистой реакции, в более поздних стадиях наступают изменения клеточных элементов мезенхимы. Являясь вторичными, они, вероятно, и определяют ближайший положительный терапевтический эффект.

Другим доказательством первичной роли вегетативной нервной системы в механизме действия новокаиновой блокады являются заболевания, связанные с расстройством тонуса.

Какими наблюдениями располагаем мы в этом отношении?

Динамические формы кишечной непроходимости разрешаются под влиянием поясничной блокады, применяемой в качестве диагностического средства в предоперационном периоде исследования больного. Среди этих форм кишечной непроходимости имеются как спастические, так и паралитические. Положительный эффект наступает быстрее и выражен резче при спастических формах; несколько слабее он сказывается при паралитических формах.

У нас имеются наблюдения, указывающие на выравнивание тонуса мускулатуры брюшных органов и в условиях длительного течения этих расстройств. При этом следует отметить, что и длительные расстройства тонуса желудочно-кишечного тракта также могут изменяться под влиянием блокады в двух направлениях: спазмы исчезают и, наоборот, атоническая мускулатура приобретает нормальный тонус.

В отношении мочеточников мы наблюдали те же самые явления: разрешение спазма мочеточника под влиянием поясничной новокаиновой блокады и выравнивание его тонуса у больных, страдающих атонией.

Что касается сосудистого тонуса, то у нас также имеется достаточно данных, иллюстрирующих положение об изменении тонуса сосудов в ту или другую сторону. Данные эти касаются лечения различных форм самопроизвольной гангрены и болезни Рейно, где новокаиновая блокада является могучим средством устранения сосудистого спазма. Сюда же следует отнести результаты применения новокаиновой блокады, какие мы наблюдали при гемотрансфузионном шоке, где, повидимому, спазм почечных сосудов также устраняется новокаиновой блокадой как фактором своеобразного раздражения вегетативных нервов.

Таким образом, в зависимости от исходного состояния, восстановление тонуса идет как в одном, так и в другом направлении — как по линии разрешения спазма, так и по линии нарастания тонуса при депрессивном состоянии органа.

Теперь становится более понятным, почему на одно и то же наше терапевтическое воздействие дают положительный эффект две такие обширные группы заболеваний, внешне совершенно не схожие между собой и имеющие столь различные обозначения, как заболевания воспалительного характера и расстройства тонуса. Очевидно, наше воздействие действительно является весьма своеобразным методом, и связь его с широкой физиологической системой, объединяющей обе группы заболеваний, становится более чем вероятной.

Повторяем, что такой системой может быть только нервная и прежде всего — вегетативная.

Разрабатывая проблему лечения хирургических заболеваний на основе учения о нервной трофике, мы уделяем особое внимание лечению ран и гнойных процессов. Перед нами возник новый и весьма важный вопрос *о значении местного периферического раздражения нервной системы в лечении ран и гнойных процессов.*

Положения, которые мы установили ранее, изучая динамику воспалительного процесса при воздействии наших методов патогенетической терапии, мы почти полностью перенесли и на лечение ран. При построении нашей системы лечения инфицированных ран мы исходили из нейротрофической теории патогенеза воспаления. Рана и воспаление являются синонимами, — этот взгляд безоговорочно принят в патологии.

Новокаиновая блокада является той формой раздражения нервной системы, которая применяется обычно в отдалении от очага поражения. Мы не были бы достаточно последовательны, если бы не стремились подыскать такой метод местного лечения открытых воспалительных процессов и ран, который объединял бы в себе как благоприятное трофическое действие, так и высокий бактерицидный эффект.

К таким формам местного воздействия на нервные элементы, а через эти последние и на состояние тканевого обмена в очаге поражения мы относим *жидкие бальзамические мази,* содержащие очищенный деготь в смеси с касторовым маслом и ксероформом. Таким образом, для воздействия на раневой процесс и воспалительные заболевания мы пользуемся одной и той же формой слабого раздражения нервной системы в виде мазевой повязки, мазевого дренажа и мазевой тампонады.

Применяемая нами в настоящее время бальзамическая мазь имеет следующую пропись: ol. Cadini 5,0; Xeroformii 3,0; ol. Ricini 100,0.

Эта пропись, как основная, варьирует в зависимости от обстоятельств. За отсутствием ol. Cadini мы его заменяем другим каким-либо препаратом дегтя, например, Pix liquida, при отсутствии ксероформа заменяем его иодной настойкой (0,5 t-rae Jodi вместо 3,0 ксероформа). Однако все приведенные модификации уступают по своему лечебному эффекту мази основной прописи.

Всякую гнойную рану после предварительной обработки спиртом тампонируют густо пропитанными мазевыми компрессами. На поверхность инфицированной раны, захватывая значительные участки неповрежденной кожи, мы также накладываем мазевые компрессы.

В обычных условиях рана за 3—4 дня заполняется свежими грануляциями, почти полностью прекращается отделение, спадает отек.

При обширных инфицированных ранах как мягких тканей, так и костей мы после удаления некротических элементов тщательно тампонируем рану мазевыми салфетками и накладываем сверх мазевого компресса гипсовую повязку на 7—10 дней.

Фактор длительности действия мазевой повязки также рассматривается нами в аспекте нервной трофики. Такая повязка в целом представляет собой слабое и притом как бы «затухающее» раздражение нервных элементов, которое создает наиболее благоприятные условия для заживления раны.

Наша мазь обладает также анестезирующими свойствами. И, наконец, как выяснено экспериментальными исследованиями и клиническими наблюдениями, применяемая нами бальзамическая мазь обладает высокими бактерицидными свойствами. В отличие от обычных

антисептиков, являющихся химическими легко разлагающимися в тканях электролитами, наша бальзамическая мазь, как асептическое депо, длительно сохраняет свои бактерицидные свойства: она даже при длительном ее применении не разлагается и не издает запаха в течение 4—10 суток.

Мы хотели бы также обратить внимание на дренирующую способность применяемых нами мазевых тампонов. В заполненной ране постоянно сохраняются тонкие капиллярные щели и ходы между складками тампонов, в особенности между их жирной поверхностью и стенками раневой полости.

Дренирующие свойства мазевой тампонады весьма совершенны и, главное, достаточно продолжительны, в чем мы постоянно убеждаемся на практике при лечении гнойных плевритов, артритов, субпекторальных флегмон и пр.

В отдельных, особенно тяжелых случаях гнойной инфекции действие нашей мазевой повязки усиливается новокаиновой блокадой как средством дополнительного слабого раздражения нервной системы.

Описанный выше метод лечения гнойных ран, как указано, покоится на теоретических основах, связанных с учением о нервной трофике. С точки зрения этого учения, нервная система прежде всего должна быть избавлена от сильных раздражений нервных элементов в самой ране (инфекция, воздух, травма и т. д.). Этого мы и достигаем, применяя при обработке всякой открытой гнойной раны масляный дренаж, содержащий различные бальзамические вещества.

Мы полагаем, что ввиду своей простоты и эффективности этот метод должен найти широкое применение в условиях мирного и военного времени. Он не требует никаких сложных приготовлений, заготовок, сложных препаратов, аппаратуры и пр. Он доступен каждому врачу.

Что может быть проще при открытой гноящейся ране или в случае невозможности произвести первичную обработку со швом, как обработка ее по нашему методу посредством дренирования мазевыми тампонами?

Такая рана не нуждается в смене повязки в течение многих дней; мазевый тампон-дренаж не раздражает ее, он не беспокоит больного, малое количество выделений из раны не мацерирует кожу. В случае надобности при смене повязки больному может быть тут же назначена ванна.

Идея мазевой повязки не нова. Но то, что описывается здесь, — это стройная система лечения, разработанная нами на основе учения о нервной трофике; она позволяет нам получать такие результаты, которые далеко оставляют за собой все то, что было получено раньше другими способами при помощи обычных мазевых повязок.

Выверенная на большом материале, наша система позволила добиться качественно новых результатов.

Если после вскрытия уже отграничившейся флегмоны мы надежно очистили гнойную полость и получили возможность произвести тщательную ее тампонаду посредством пропитанной бальзамической эмульсией марли и при этом нигде не оставили затечных карманов, то, как правило, при первой смене тампона на 6—9-й день, а иногда и позднее, не видно решительно никаких выделений из раны.

Сам тампон оказывается слегка пропитанным раневым секретом и оставшейся в нем эмульсией, сама же рана — сухой. В ряде случаев она уже не требует повторной тампонады. Вместо этого полость ее может

быть залита той же эмульсией и оставлена под обычной повязкой для заполнения грануляциями; заживление раны в дальнейшем протекает совершенно гладко.

Указанный принцип лечения гнойных ран был перенесен нами на *лечение гнойных процессов легкого и плевры.* Мы считаем, что и здесь в условиях неспецифической инфекции мы должны получить те же благоприятные результаты, какие получаем и в других случаях, применяя наш метод обработки гнойного очага, гнойной раны, гнойной полости.

Практика подтвердила наши предположения. Абсцессы легкого, вскрытые и обработанные по нашей методике, в условиях имеющихся сращений плевры неизменно протекали благоприятно. Острая эмпиема плевры, обработанная по нашему методу, также быстро шла к благоприятному исходу.

В дальнейшем мы перешли к лечению острого спонтанного пиопневмоторакса. И здесь наш метод оказал нам незаменимую услугу. Тяжелейшие случаи этого заболевания часто протекали не только благоприятно в смысле исхода, но и поразительно спокойно.

На фоне указанных результатов лечения неспецифических инфекционных заболеваний легких и плевры мы пришли к мысли попытаться таким же путем подойти и к туберкулезному плевриту. Если в судьбе отдельного туберкулезного очага крупную роль играет неспецифическая воспалительная реакция, то нельзя ли через воздействие на нее попытаться воздействовать и на самый туберкулезный процесс плевры? Опыт подтвердил наше предположение. Там, где туберкулезный плеврит протекал как изолированный гнойный очаг (гнойный плеврит), а не был одним из проявлений распространенного туберкулеза с поражением легкого другой стороны, с амилоидозом и пр., там мы неизменно получали положительный результат. Мы связываем его с той исключительной реакцией мезенхимы, которая возникает под влиянием нашего масляно-бальзамического дренажа.

Наш метод дал нам возможность в подходящем случае вскрыть и обработать настоящую туберкулезную каверну. Последняя при удалении из нее через месяц тампона оказалась стерильной и благополучно зажила (Н. Г. Стойко).

В вопросе о лечении любых ран — мирного или военного времени — мы придерживались тех же взглядов как на патогенез болезненного процесса, так и на применяемое лечение. Опыт подтвердил правильность наших взглядов.

Мы предлагаем для *лечения свежеинфицированных* ран, а к таковым практически относятся все раны военного времени, использовать разработанную нами систему воздействия на открытый воспалительный процесс. Эта система сводится к применению при первичной обработке по возможности всех военных ранений местной инфильтрационной анестезии и масляно-бальзамического дренажа раневой полости.

Отметим еще раз, что эти два момента соединены отнюдь не случайно, а ввиду глубокой принципиальной связи существа их действия. Такое сходство лечебного действия делает совместное их применение во многих случаях весьма полезным, а может быть даже необходимым. Это мы и хотим показать.

Для более углубленной проверки ряда поставленных нами вопросов в области применения местного обезболивания и нашей методики лечения ран во время войны мы, по поручению Главного военно-санитарного управления, посылали специальные бригады врачей в

районы боевых действий нашей армии (Халхин-Гол, Западная Белоруссия, Финляндия), чтобы на месте конкретно решить следующие вопросы.

1. Целесообразность применения местного обезболивания при первичой обработке ран и открытых переломов.

2. Значение масляно-бальзамической повязки при лечении инфицированных ран на этапах эвакуации.

3. Эффект новокаиновой блокады и масляно-бальзамической повязки при лечении анаэробной газовой инфекции.

4. Значение футлярной блокады как меры предупреждения шока при повреждениях конечностей.

5. Значение поясничной новокаиновой блокады как метода борьбы с шоком, наступившим вследствие обширных повреждений тела (обширные ушибы, ожоги, подкожные и открытые повреждения внутренних органов, гемотрансфузионный и анафилактический шок после переливания крови и повторного введения сыворотки и т. п.).

6. Роль шейной ваго-симпатической блокады как меры борьбы с шоком при открытом травматическом пневмотораксе.

7. Значение новокаиновой блокады и масляно-бальзамической повязки при лечении отморожений.

Все перечисленные вопросы подверглись проверке на фронте.

Наши работники прежде всего убедились в том, что, начиная с ДМП, где проводится развернутая хирургическая работа, местное обезболивание широко применялось на фронте. Им пользовались рядовые военные хирурги как основным методом обезболивания при обработке ран туловища, при повреждении конечностей и пр. Хотя далеко не всегда оно проводилось системно.

Это обстоятельство уже показывает, что этап, на котором производится подача помощи раненому, сам по себе почти не определяет противопоказаний к местному обезболиванию, так как, начиная с ДМП, оно применялось очень широко. Значит, показания к местному обезболиванию в условиях военного времени не суживаются, а, наоборот, весьма расширяются.

В самом деле, если мы встречаем местную анестезию уже на ДМП, то что может мешать ее применению на более отдаленных этапах эвакуации?

Короче говоря, при подведении итогов хирургической работы на белофинском фронте было установлено, что местная анестезия заняла среди методов хирургического обезболивания первое место по частоте ее применения. И это произошло стихийно, без каких-либо специальных указаний на этот счет со стороны санитарных органов.

Нашим долгом является овладеть этим стихийным стремлением к местному обезболиванию, ввести его в рамки правильной организации, точного метода и благодаря этому извлечь из метода все то, что он может дать при правильном использовании. В организационной стороне дела прежде всего должен быть предусмотрен вопрос оснащения.

В первую очередь в руки врача должен быть дан инструментарий — простой, не требующий больших затрат, но рациональный и практичный.

Без этого вопрос пользования местным обезболиванием, конечно, не выйдет за пределы отдельных очагов госпитальной работы, а так же, как и любой другой, самый ценный хирургический метод, не выйдет за пределы его лабораторной постановки, пока проведение его в жизнь не будет обеспечено полноценным оборудованием.

Хороший инструментарий прививает врачу вкус, охоту к данному методу и легче приучает его к более правильным действиям. Наоборот, плохой, случайный, неисправный инструментарий отбивает охоту пользоваться методом даже и у хорошо владеющего им хирурга.

Что же требуется для всего этого дела? Два вида шприцев типа «Рекорд» емкостью по 2 и 10 мл и к ним два вида игл — обычных, тонких и более длинных, до 12 см. Для ампутаций и футлярной блокады по нашему методу желательно иметь еще шприц в 30 мл того же типа с обычной тонкой длинной иглой. Для приготовления раствора не требуется ничего, кроме градуированного эмалированного чайника емкостью в 1—2 л. Такой чайник в полевой и иной подобной обстановке очень облегчает приготовление всевозможных растворов, причем употребление стеклянной химической посуды сводится к минимуму.

Приготовление растворов на ДМП, где имеется хорошо оснащенная аптека, не встречает никаких препятствий.

Следующим вопросом в организации этого дела является умение, выучка врачей. Это дело не может оставаться в том положении, в каком оно находилось до сих пор. Недостаточно врачу сказать в той или иной инструкции: «Здесь делай местное обезболивание». Ему нужно еще и указать, как это делать. В обстановке военного времени в этом отношении нельзя допускать никакой расплывчатости. Основные методы должны быть строго очерчены, их не должно быть много.

Мы, конечно, привлекаем внимание к методу анестезии по способу ползучего инфильтрата как самому простому и безопасному. Если эти качества нашего метода в достаточной степени выявились в обычной хирургии мирного времени, то они останутся, вне сомнения, за ним и в хирургии военного времени. Мы полагаем далее, что с появлением большего интереса к местной анестезии у руководящих кадров автоматически появятся и рабочие кадры. Таким образом, организационная часть интересующего нас вопроса не является как будто непреодолимой.

Что получит в свое распоряжение врач, овладевший этим методом анестезии?

Чтобы ответить на этот вопрос, я ознакомлю с тем небольшим опытом, который получили наши сотрудники, работавшие как в войсковом районе, так и на более отдаленных этапах эвакуации.

Вот что говорит по этому поводу один из них — С. П. Протопопов, работавший в сортировочной и перевязочной МСБ и занимавшийся вопросом применения местного обезболивания при обработке ран вообще и при повреждениях конечностей в частности: «Бесспешное и неумелое проведение местной анестезии не только не дает требуемого эффекта, но может резко ухудшить состояние больного и привести в отчаяние врача.

Метод ползучего инфильтрата и футлярной анестезии дал возможность применять местное обезболивание при самых больших операциях и самой тяжелой травме с большой зоной повреждения на конечностях. Например, известно, что ампутация нередко производится очень поздно, когда исчерпаны все возможности для сохранения конечности и больной находится в тяжелом септическом состоянии, гемоглобин едва достигает 20% и т. д. При этих условиях наркоз играет решающее значение и едва ли могут быть два мнения о том, что преимущества находятся на стороне местной анестезии. Это совершенно должно рассеять утверждения некоторых авторов, что *„местная анестезия применима лишь при мелких ранениях"*».

ЗНАЧЕНИЕ НОВОКАИНОВОЙ БЛОКАДЫ ПРИ ВОСПАЛЕНИИ И ПОВРЕЖДЕНИЯХ

Роль новокаиновой блокады не исчерпывается только ее применением в качестве ведущего компонента местного обезболивания. Еще один факт глубокого биологического значения должен быть при этом учтен как попутный, но имеющий исключительную ценность.

В течение ряда лет мы указываем, что, воздействуя на нервный компонент воспаления различными формами слабого раздражения, можно повлиять на течение воспалительной реакции, причем начальные ее формы, независимо от характера этиологического момента, могут пойти к обратному развитию. Мы демонстрировали различные факты, подтверждающие это наше положение. Среди них особый интерес представляют, по нашему мнению, случаи так называемого трупного заражения.

За последние 5 лет у нас было 5 таких наблюдений. Больные — врачи, получившие повреждения при вскрытии трупов. После футлярной новокаиновой блокады они выздоровели без каких бы то ни было разрезов. По поводу одного из этих больных нужно сказать два слова.

Больной, врач-патологоанатом, во время вскрытия трупа уколол ножом мягкие части концевой фаланги большого пальца. На следующее утро — рвущие боли по всему предплечью и выше, полосы поверхностного лимфангоита. При обследовании обнаружено тяжелое общее состояние больного, разбитость, температура 39°, подмышечные лимфатические узлы увеличены и болезненны при малейшем дотрагивании. После осмотра больного тотчас же произведена футлярная блокада плеча на стороне поражения. Больной через несколько часов ощутил резкую перемену в общем состоянии: совершенно пропал страх перед надвигающейся опасностью, исчезли боли, снизилась температура. Состояние в ближайшие дни улучшилось, к 4—5-му дню стало совершенно устойчивым. На 7-й день, без малейших болезненных ощущений в области бывшего укола, откуда выпал кусочек некротической ткани величиной с ноготь мизинца, больной был выписан из клиники как выздоровевший.

Другие наблюдения не менее интересны.

Для чего я привожу факты из своего материала, характеризующие возможность остановить, повернуть назад и повести к разрешению начавшую развиваться тяжелую инфекцию?

Для того чтобы эти наблюдения можно было учесть перспективно и в отношении других патологических процессов, которые могут давать осложнения по линии тех же основных биологических закономерностей, по каким развивалось в приведенном случае так называемое трупное заражение. Если лимфангоит при начавшейся «трупной» инфекции можно повернуть назад, то, вероятно, можно ограничить, остановить и начавшееся осложнение того же порядка при более значительных повреждениях конечностей. Эти мысли, высказываемые нами уже много лет, совсем недавно пришли в голову одному из зарубежных ученых — Рене Лериш. Он обратил внимание на два случая трункулярных лимфангоитов, развившихся после обычных уколов пальцев. Они протекали с высокой температурой и ознобами. К удивлению Лериша все эти болезненные явления исчезли после примененной им новокаинизации. Обстоятельство это произвело на него, повидимому, столь сильное впечатление, так его взволновало, что он тут же доложил о нем в Хирургическом обществе Парижской академии и написал несколько статей по этому поводу на немецком и французском языках. Он говорит об этом, как о «новой ориентации в нашей терапии». Полученный эффект от новокаиновой блокады он связывает с воздействием новокаина на симпатикус, приводящим к расширению сосудов. Дальше он говорит, что «независимо от того, что произойдет на путях нового направления в дальнейшем, за новокаином навсегда останется честь открытия нового пути».

Рис. 133

Рис. 132. Инъекция раствора новокаина в передний мышечный футляр плеча (через m. biceps brachii).

Рис. 133. Инъекция раствора новокаина в задний мышечный футляр плеча (через m. triceps brachii).

Рис. 134. Инъекция раствора новокаина в передний мышечный футляр бедра (под fascia lata).

Рис. 135. Инъекция раствора новокаина в задний мышечный футляр бедра (под fascia lata).

Это есть тот самый путь, о котором мы говорим в течение ряда лет и который обогатил нас и всех тех, кто им заинтересовался, очень ценными данными из области патогенетической терапии.



Рис. 136. Футлярная новокаиновая блокада при повреждении бедра.

Вот почему мы хотели бы снова повторить, что за футлярной блокадой (рис. 132, 133, 134, 135, 136, 137) как широкой новокаинизацией конечности нужно признать также значение средств профилактики и лечения воспалительного процесса в ране. Это в особенности относится к тем случаям, в которых нет речи о немедленном отнятии поврежденной конечности. Раненый обычно прибывает к месту его окончательной обработки почти всегда с выраженной в той или иной степени воспалительной реакцией в ране. И вот мы видим, что в этой стадии начавшейся инфекции действительно можно остановить ее развитие, ничем не воздействуя на самого возбудителя. Практически это, разумеется, ни в какой степени не устраняет необходимости первичной обработки раны. Но воздействие блокады здесь должно быть учтено как дополнительный благоприятный момент, расширяющий наши лечебные возможности в борьбе с дальнейшим осложнением инфекции. Он отражен в положениях, определяющих установленные нами закономерности влияния блокады на течение острых воспалительных процессов. Одно из них гласит: применяя различные виды слабых раздражителей нервной системы, мы обычно предупреждаем дальнейшее развитие острого воспалительного процесса, останав-

Рис. 137. Схема инъекций раствора новокаина в мышечные футляры бедра и плеча и распространение раствора вокруг костей.

ливаем его, пока он не вышел из стадии серозного пропитывания тканей. Абсцедирующие формы идут к более быстрому ограничению, нагноению и разрешению; гнойник, не подвергшийся самопроизвольному вскрытию, должен быть вскрыт ножом, иначе задерживающийся в нем

гной через несколько дней откроет новый цикл инфекции. Это положение и подводит нас к наметившемуся синтезу местного обезболивания и лечения воспалительных процессов и ран.

РАНЕНИЯ ГРУДНОЙ КЛЕТКИ

Ранения грудной клетки, в частности, с открытым пневмотораксом, как правило, оперировали под местной анестезией, однако у некоторых хирургов она не всегда оказывалась удовлетворительной в более глубоких слоях раны. Это зависело от технических погрешностей — обычно от того, что забывали произвести анестезию межреберных нервов. Наша бригада, работавшая в Монголии, лишний раз убедилась на практике, что при инъекциях раствора в межреберья по способу ползучего инфильтрата (рис. 138) и в этих случаях легко можно достичь полной безболезненности всех слоев раны. При обширных ранениях грудной полости, сопровождающихся открытым пневмотораксом, тяжесть шокового состояния уменьшается, как только удается перевести открытый пневмоторакс в закрытый. В случае же последующего расхождения швов, наложенных при операции открытого пневмоторакса, и развития тяжелой картины вторичного пневмоторакса сотрудники наши производили шейную ваго-симпатическую блокаду на стороне ранения. Под влиянием блокады быстро развивался терапевтический эффект.

Лечебное значение шейной ваго-симпатической блокады при шоке, возникающем на почве раздражения органов грудной полости, подтверждает не только опыт наших сотрудников на фронте, но и клинические наблюдения мирного времени (Н. Н. Бурденко, А. В. Вишневский, Б. Э. Лимберг). Когда при операциях на легких (лобэктомия) при наложении турникета развивался шок, его удавалось устранить анестезией блуждающего нерва на шее. Два первых названных автора делали это через разрез на шее с эндо- и периневральной инъекцией новокаина в блуждающий нерв, мы же посредством метода ползучего инфильтрата одновременно блокируем nn. vagus, sympathicus и phrenicus через один укол иглы, не прибегая к разрезу.

Сотрудники нашей бригады, работавшей в Монголии, отмечали также большое значение масляно-бальзамической повязки при обработке открытых пневмотораксов на передовых этапах. «После обработки раны, — пишет д-р С. П. Протопопов, — накладывались кетгутовые швы на мышцы для закрытия пневмоторакса, затем подводился объемистый мазевой тампон, заполняющий рану. Кожа оставалась открытой, поверх накладывалась мазевая повязка. Наложение мазевого тампона усиливало герметичность раны и предохраняло швы от прорезывания. Раненые с мазевыми тампонами прибывали на отдаленные этапы эвакуации с закрытыми пневмотораксами, в то время как в случаях без применения мази швы очень быстро прорезались и рана зияла».

Эти наблюдения определяют значение нашей системы при лечении ранений грудной полости на передовых этапах. Что же касается осложнений, которые возникали в легком, плевральной полости и ране грудной стенки в результате огнестрельных повреждений, то наш сотрудник, работавший в эвакогоспитале в финскую кампанию, приводит следующие данные своих наблюдений над 250 раненными в грудную полость.

В 10% ранений в результате травматической реакции легочной ткани, раздражения плевры травмой и скопившейся кровью развивался тяжелый клинический синдром (мучительный кашель, боли в груди, одышка, высокая температура и пр.). В этих случаях шейная новокаи-

новая блокада всегда давала терапевтический эффект в первые 24—48 часов, резко снижая боль, кашель и понижая температуру.

В 12% (30 случаев) в результате ранения возникли нагноительные процессы в плевральной полости, причем у 16 больных нагноение произошло в замкнутой после ранения плевральной полости (нагноившийся гемоторакс); 7 раненых прибыли с первичным traumatopnoë, 7 же раненых — с вторичным. Все 30 больных были оперированы.

Нагноившийся гемоторакс характеризуется, наряду с тяжелой клинической картиной, выпадением и отложением на плевре обильных фибринозных масс. Поэтому методы пассивного отведения гнойного

Рис. 138. Анестезия при огнестрельном ранении груди (инъекция раствора новокаина в межреберные промежутки).

экссудата (Субботин-Бюлау, простой дренаж и пр.) не всегда достигают цели — полной эвакуации экссудата из плевральной полости и дезинтоксикации больного. Наша тампонада с предварительной механической очисткой плевральной полости производит действительную ее санацию, и по удалении тампонов через 8—10 дней плевральные листки представляются покрытыми яркими красными грануляциями; одновременно отмечается нарастающее улучшение общего состояния больного. Выздоровление больного (полное расправление легкого, эпителизация свища) достигалось в среднем за $1^1/_2$—2 месяца.

В силу эластической консистенции тампонов можно вмешиваться даже при начальных формах нагноения гемоторакса без риска осложнений, связанных с обычным при открытой торакотомии флоттированием средостения. Эти особенности тампонады позволили с успехом бороться с не поддающимися закрытию эмпиемами грудной полости (traumatopnoë), которые в результате инфицирования всегда протекают с длительным нагноением плевральной полости. Тяжелые явления флоттирования средостения, наряду с септическими процессами, устранялись на наших глазах после мазевой тампонады плевральной полости.

Раненые с пиопневмотораксом и даже с функционирующим плевробронхиальным свищом выходили из тяжелого состояния и начинали выздоравливать, как больные с простыми гнойными плевритами.

Постоянно наблюдающиеся осложнения со стороны плевроторакальной раны при traumatopnoë, заключающиеся в глубокой ее инфекции и развитии остеомиэлита ребер, быстро уступали лечению мазевой тампонадой. В ближайшие 6—8 дней после тампонады рана покрывалась пышными грануляциями, укрывавшими обнаженные отломки ребер. Остеомиэлиты их не развивались.

Смертей, связанных с септическими процессами в плевральной полости или в плевроторакальной ране, у оперированных по нашему способу больных не наблюдалось, кроме одного больного, у которого был каловый плеврит, возникший на почве функционирующего кишечно-торакального свища. Из оперированных больных пять погибли от пневмонии, развившейся на здоровой стороне, и один от кавернозного туберкулеза легких.

Все изложенное показывает, что собранные нашими сотрудниками данные по поводу поздних осложнений, наступающих в легком, плевральной полости и плевроторакальной ране в результате огнестрельных ранений, также подтверждают ценность нашего метода как основы для борьбы с гнойно-воспалительными процессами и в этих случаях.

ПРОНИКАЮЩИЕ РАНЕНИЯ ЖИВОТА

Как же использовали наши бригады местную анестезию на фронте при ранениях живота? До последних лет раненных в живот все хирурги оперировали под эфирным наркозом. Против местного обезболивания выдвигали, как всегда, два возражения: первое — трудно получить полное обезболивание, второе — местная анестезия в этих случаях отнимает много времени.

Эти возражения не удивительны, так как если вопросам местного обезболивания в условиях войскового района вообще уделяли не так много внимания в нашей стране и за рубежом, то еще меньше внимания уделяли местной анестезии при ранениях живота. Местная анестезия при ранениях живота систематически не применялась ни в войну 1914—1918 гг., ни при боевых действиях у озера Хасан.

М. Г. Рамм (1938), например, утверждает, что обширность повреждений при огнестрельных ранениях живота, необходимость обследовать брюшную полость и забрюшинные органы, общая травмированность раненого и его тяжелое психическое состояние требуют применения наркоза, преимущественно эфирного. В. И. Попов (1939) считает возможным применять местное обезболивание лишь при некоторых проникающих ранениях живота в случаях тяжелого общего состояния, коллапса и шока, т. е. в состоянии in extremis.

И. А. Криворотов (1939), наоборот, допускает применение местной анестезии в условиях этапного лечения, но лишь при поверхностных ранениях брюшной стенки.

Нашим сотрудникам на Халхин-Голе впервые, повидимому, пришлось сдавать этот трудный экзамен на пригодность местной анестезии при ранениях в живот в условиях весьма предубежденного отношения к этому вопросу.

Опыт показал, что возражения против местного обезболивания и здесь оказались несостоятельными. Наши сотрудники, а позднее и ряд других хирургов, оперировали раненных в живот исключительно под местной анестезией. Важен показ — пропаганда не словом, а делом. Приводим пример: на ДПМ одному из наших сотрудников, проф. А. А. Вишневскому, показали раненого с штыковым ранением легкого, диафрагмы, печени и трех петель тонких кишок полуторадневной

давности. Больной был почти без пульса, в тяжелом шоковом состоянии. «Вот, если здесь что-нибудь выйдет, ну тогда...» и т. д. — говорили окружающие. Больному была сделана двусторонняя поясничная блокада. Через четверть часа подошедшие к больному врачи изумленно шептали: «Пульс, пульс...». На их глазах больной вышел из состояния шока, был оперирован под местным обезболиванием, поправился и через 10 дней был эвакуирован в тыл.

Другой не менее поучительный пример тоже весьма ярко характеризует положительные стороны местного обезболивания в войсковом районе при тяжелых проникающих ранениях живота.

В МСБ доставлен врач, раненный в ягодицу с повреждением уретры, мочевого пузыря и тонких кишок. При операции, произведенной под местным обезболиванием, резецировано около 1 м кишок, вскрыт мочевой пузырь, наложены швы на место его разрыва и пр. Через 40 минут после окончания операции больной был эвакуирован вследствие изменившейся стратегической обстановки. Полное выздоровление. Нет надобности давать толкование этому наблюдению.

Работавшие бок о бок с нашими сотрудниками хирурги на ряде примеров убедились не только в возможности, но и в легкой выполнимости операций в брюшной полости под местным обезболиванием.

Несущественным оказалось и второе возражение о чрезмерной затрате времени. «В медсанбате, где работали наши сотрудники, операции под местной анестезией, — пишет проф. В. И. Пшеничников, — занимали почти столько же времени, сколько и под общим наркозом. Операция в брюшной полости длилась от 40 минут до 1 часа. Отмечено это было всеми хирургами медсанбата при работе одновременно на нескольких столах». И это понятно. Не нужно забывать, что при большинстве ранений живота требуется быстрая ревизия органов и несложные процедуры в них. Поэтому и операция по времени почти не отличается от производимой под наркозом. У всех раненых, оперированных под местной анестезией, с совершенной очевидностью отмечалось более легкое течение послеоперационного периода, чем у раненых, оперированных с применением наркоза. И здесь, как и на конечностях, к преимуществам местной анестезии относятся ее противовоспалительное и противошоковое действие. Пропитывание брыжеек — та же блокада симпатикуса, что и футлярная блокада на конечностях. Вдобавок она и здесь даст дополнительный терапевтический эффект в отношении профилактики начавшегося воспалительного процесса.

Все бойцы, раненные в живот (в особенности в финскую кампанию), прибывали в МСБ и ДГ в состоянии тяжелого шока, ибо охлаждение сказывалось на больных этой группы весьма отрицательно. Поэтому в МСБ, где работали наши сотрудники, на 103 операции в брюшной полости ни разу не был дан общий наркоз. В других МСБ и ДГ, которые находились только под наблюдением наших сотрудников, он применялся в виде редкого исключения. Наши сотрудники отмечали при этом, что часто вынужденная ранняя эвакуация раненных в брюшную полость (на 2—3-й день и даже в день операции) значительно лучше переносилась больными, если операция была произведена под местным обезболиванием.

Заканчивая рассмотрение вопроса о *возможности систематического применения местного обезболивания при проникающих ранениях живота* в условиях войскового района, мы можем сказать, что в прошедшие две кампании (в Монголии и в Финляндии) нашим сотрудникам удалось положительно разрешить и эту столь важную для военно-полевой хирургии проблему.

ОТКРЫТЫЕ ПЕРЕЛОМЫ КОСТЕЙ КОНЕЧНОСТЕЙ

Положительно неоценимую услугу оказывал нам наш метод обезболивания при открытых (огнестрельных) переломах конечностей. Здесь с полной определенностью нужно сказать, что футлярная анестезия является единственным методом местного обезболивания, способным обеспечить глубокую нечувствительность тканей поврежденной конечности. Необходимость вводить анестезирующее вещество в гематому, как это делается при закрытых переломах, здесь сама собой отпадает. Обильное пропитывание тканей анестезирующим раствором при футлярном методе не только дает возможность безболезненно провести операцию, сделать репозицию отломков, наложить шину, но и облегчает транспортировку раненого благодаря устранению боли на длительный срок. Особенно отчетливо это можно было наблюдать при открытых переломах бедра, когда пострадавший, доставленный с явлениями шока, после обезболивания, обработки ран, наложения повязки и шины спокойно лежал на носилках, просил дать ему закурить и с оживлением рассказывал о боевых эпидозах.

В боях у Халхин-Гола С. П. Протопопов провел лечение более 50 раненых с огнестрельными переломами костей и повреждениями суставов. Раненым была оказана помощь на ДПМ по нашим установкам, с нашим дренажем раны и повязкой. Многих из них он наблюдал позже в госпитале за пределами войскового района. У всех было отмечено весьма благоприятное течение болезненного процесса. Таким образом, опыт применения в условиях передового пункта местной футлярной анестезии и масляно-бальзамической повязки для лечения свежих огнестрельных ранений и переломов костей дал, по заявлению С. П. Протопопова, исключительно благоприятные результаты.

Бригада сотрудников нашей клиники, работавшая в 1939—1940 гг. в финскую кампанию в эвакогоспитале в Петрозаводске, провела наблюдения над 40 ранеными с огнестрельными повреждениями крупных костей конечностей и суставов, причем в ряде случаев ранения были осложнены анаэробной инфекцией. У всех имелись открытые инфицированные переломы костей конечностей, характеризовавшиеся обширными повреждениями мягких и костных тканей, тяжелой общей реакцией организма.

В основе лечения лежал возможный консерватизм, борьба за сохранение конечностей. Сотрудники этой бригады отмечают очень важное значение футлярной анестезии в отношении облегчения репозиции отломков на более поздних сроках. Они говорят, что футлярная анестезия при репозиции перелома позволяет добиться правильного стояния отломков костей даже в случаях, когда после травмы прошло значительное время — до 6—10 дней. Это достигается некоторым увеличением количества анестезирующего раствора, непосредственно вводимого в ретрагированные мышцы.

После применения футлярной новокаиновой блокады наши сотрудники также и в этих условиях, т. е. на более поздних сроках, постоянно отмечали устранение болей, исчезновение отека и уменьшение гноеотделения.

Наша система обезболивания всегда позволяла осуществлять главнейшее требование травматологии — строгую иммобилизацию конечностей без опасения развития возможных осложнений. Ни у одного из 40 раненых не пришлось снимать гипсовую повязку из-за нарастающего отека, болей и пр. Наоборот, если ее снимали, то показанием к тому был быстро спавший под влиянием блокады отек — «свободная повязка».

Эта же система позволяла воздержаться от каких-либо активных вмешательств на костях в остром периоде, ибо островоспалительный процесс всегда купировался футлярной новокаиновой блокадой и мазезыми повязками. Гипсовые повязки накладывали с окнами и мостами, что давало возможность в случае надобности вскрыть и дренировать затек. Операции секвестротомии и резекции производили только в периоде à froid. На 40 огнестрельных переломов конечностей не было ни одной смерти. Ампутация была произведена только одному раненому.

Приведенные данные двух бригад наших сотрудников, из которых одна проводила лечение огнестрельных переломов конечностей на ДМП, обрабатывая раненых на ранних сроках после ранения, а другая — в эвакогоспитале, где имелась возможность длительно наблюдать больных, показывают рациональность наших методов в разных условиях этапного лечения повреждений.

В полном соответствии с приведенными данными стоят наши наблюдения над лечением открытых переломов костей конечностей и в мирной обстановке. За последние 7 месяцев перед войной мы наблюдали в нашей клинике 49 случаев открытых переломов костей (6 — бедра, 23 — голени, 5 — предплечья, 8 — кисти и 7 — стопы) и 8 случаев ранений крупных суставов. Все они прошли исключительно благоприятно после нашей первичной обработки места повреждения с последующим применением вытяжения или длительно не сменяемой повязки.

ШОК

В сложной картине травматического шока на первый план выступают, без сомнения, явления резкого угнетения нервной системы и расстройств сосудодвигательного аппарата. В основном в генезе шока все выделяют два патогенетических фактора: рефлекторно-болевой (т. е. нервный) и токсемический. С нашей точки зрения, весь симптомокомплекс шока является результатом наступающей в тканях острой дистрофии, связанной с образованием в них промежуточных продуктов распада и приводящей к токсемии. Последняя оказывается, таким образом, вторичным явлением.

В настоящее время нервному фактору как первичному в происхождении травматического шока придается большое значение многими авторами [П. Н. Веселкин, Н. И. Гращенков, О. П. Минут-Сорохтина, Лавёф, Ламбрэ, Слом (Leveuf, Lambré, Slome) и др.].

Наша же школа никогда и не держалась иной точки зрения.

Местная анестезия конечностей представляет надежное средство для устранения рефлекторно-болевого момента. Рано проведенная футлярная новокаиновая блокада конечности, снимая болевой сидром и устраняя перераздражение нервной системы, прежде всего способствует предупреждению шока и снижению тяжести уже развившихся шоковых явлений. Далее она позволяет раньше выполнить необходимое оперативное вмешательство (обработку раны, ампутацию и пр.), что устраняет дальнейшую интоксикацию из очага поражения. Наблюдения показали исключительное влияние футлярной блокады на течение шока у раненых с обширными повреждениями конечностей. Наши работники, как правило, отмечали улучшение общего состояния раненого после футлярной блокады-анестезии, исчезновение симптомов угнетения нервной системы; больные начинали разговаривать, ясно отвечать на вопросы; повышалось кровяное давление, улучшался пульс. Во время операции (первичная обработка, ампутация и пр.) состояние больного не только не ухудшалось, но даже часто появлялись признаки дальнейшего улуч-

шения. Благодаря тому, что укол, необходимый для наполнения футляра, делают вдали от раны, анестезия может быть произведена еще до окончательной подготовки загрязненного операционного поля в пределах неповрежденных тканей. Все последующие процедуры, как-то: дополнительное исследование, туалет раны, переноску больного, рентгенографию и пр., производили безболезненно, чем, повидимому, и предупреждалось развитие шока.

До включения наших сотрудников в работу часто наблюдались следующие картины: на пункт медпомощи доставляют раненого с обширным повреждением конечности, со жгутом. Его состояние тяжелое, но оно еще не может быть названо шоковым: больной бледен, но в сознании, может иногда выпить стакан горячего чая, вина и т. д. Однако как только у него снимают жгут, он тут же впадает в тяжелое шоковое состояние. На это обстоятельство указывал еще Н. И. Пирогов, а позднее Кенон и другие. Тут около раненого начинается волнение, вены оказываются спавшимися, переливание крови не ладится и т. д. В противовес этому наши работники, прежде чем снять жгут, делали футлярную блокаду конечности выше места наложения жгута, и указанные осложнения исчезали. Неоднократно отмечалось, что на верхней конечности не имело большого значения, делается ли блокада выше или ниже места наложения жгута. Но если жгут был наложен на бедро, то блокада оказывалась эффективной лишь в том случае, если она производилась выше места наложения жгута.

На основании многочисленных наблюдений мы пришли к заключению, что новокаиновая блокада является, пожалуй, лучшим из всех известных средств предупреждения шока. Все остальные средства борьбы с шоком имеют главным образом *лечебное* значение.

Терапевтическая роль новокаиновой блокады при уже развившемся шоковом состоянии более ограничена; она проявляет свое действие лишь с течением времени, оказывая известное тонизирующее влияние на депрессивное состояние нервной системы. Влияние ее на состояние кровяного давления в ряде случаев сказывается лишь постепенно. Вот почему при выраженных формах шока мы считаем показанным применение комбинации блокады с переливанием крови. В борьбе с шоком метод новокаиновой блокады и переливание крови взаимно дополняют друг друга, ибо оба они в качестве раздражителей оказывают благоприятное влияние как на депрессивное состояние нервной трофики, так и на имеющиеся расстройства гемодинамики. Однако при блокаде наиболее резко выявляется общее тонизирующее воздействие на трофическую функцию нервной системы, тогда как переливание крови в основном влияет на кровяное давление. Чтобы дать правильную оценку механизму действия новокаиновой блокады при шоке, необходимо также вспомнить о многократно подтвержденном разрешающем действии ее на течение серозного воспаления. Последнее, по мнению Эппингера, является основной причиной возникновения шокового состояния — коллапса.

Наши мероприятия, направленные на лечение шока при повреждениях конечностей, стоят в связи с предложением Крайля производить для борьбы с шоковым состоянием анестезию нервных стволов. Однако Крайль не дал для этого сколько-нибудь практичного метода. Мы полагаем, что футлярная блокада выявляет здесь все свои преимущества. Она методически проста. К тому же массивная инфильтрация тканей новокаином прерывает не только стволовые нервные пути, но и множество внестволовых нервных связей. Кроме того, она, вероятно, препятствует быстрому всасыванию токсических продуктов тканевого распада.

Сложнее обстоит дело с шоком, возникающим вследствие множественных повреждений грудной, брюшной полости и пр. Если при повреждении конечностей, применяя для предупреждения шока блокаду, мы еще могли укладываться в рамки идеи Крайля о выключении вредных нервных импульсов из очага травмы, то наблюдения при повреждениях полостных органов, повидимому, выводят нас за пределы концепции этого автора. Они, вероятно, говорят не только о значении перерыва проводящих путей, идущих от рецепторов с мест раздражения, но и о более широком влиянии блокады на всю вегетативную нервную систему, а через нее и на общую регуляцию ряда важных функций. Нас это нисколько не удивляет. Ведь новокаиновая блокада была предложена нами с самого начала именно как метод общего физиологического значения, связанный с воздействием на вегетативную нервную систему не только в пределах данной рефлекторной дуги, но и за ее пределами. В блокаде мы видели средство, способное изменить состояние обмена тканей посредством воздействия именно на вегетативную нервную систему.

Когда мы имеем перед собой широко и ярко выраженный дистрофический феномен в виде шокового состояния, то и средства для его выравнивания надо искать не только в механизме перерыва импульсов, идущих из очага раздражения, но и в более широком воздействии на вегетативную нервную систему, чтобы таким путем изменить уже наступившие тяжелые нарушения обмена веществ.

В дальнейшем мы, вероятно, будем свидетелями того, как поясничная и шейная (ваго-симпатическая) блокады будут влиять и на состояние шока, возникшее при повреждении верхних конечностей, головы и пр. Этот момент терапевтического влияния блокады на шоковое состояние систематически исследован нами не был. Я убежден, что мы его обнаружим, как только займемся этим. Но теперь мы хотели бы обратить внимание еще на одну группу тяжелых осложнений, которые встречаются в связи с обработкой ранения и при которых новокаиновая блокада оказывает неоценимую услугу. Я говорю о шоке, возникающем в результате переливания крови или повторного применения сывороток.

На значение новокаиновой блокады при лечении так называемого гемотрансфузионного шока, наступающего вслед за переливанием крови, я неоднократно указывал в своих работах. По этому поводу и в литературе имеется ряд сообщений и статей; Ф. З. Державец, И. Г. Руфанов, С. П. Захарьян и др. зарегистрировали случаи полного разрешения гемотрансфузионного шока благодаря применению новокаиновой блокады.

К ним я хотел бы присоединить еще наблюдения наших сотрудников по поводу благоприятного исхода тяжелейшего шока, возникшего после повторных введений сывороток.

Вот что нам сообщил по этому поводу д-р И. Чулков: «2 марта 1940 г. в госпиталь в Петрозаводске был доставлен боец Т. И., 1903 г. рождения, после осколочных ранений живота и мягких тканей теменной области, левой лопатки, нижней трети левой голени. В ДГ в день ранения утром ему была произведена лапаротомия, первичная обработка ран и введена *противостолбнячная сыворотка* (1300 АЕ).

К 4/IV все раны заэпителизировались, за исключением раны на левой голени, которая, как и в день поступления больного, давала периодически сильные диффузные кровотечения, была покрыта некротической тканью и отделяла серозно-геморрагический экссудат. Вся голень и стопа были отечны и болезненны при пальпации.

Ввиду частых кровотечений из этой раны, которые не удалось остановить всеми принятыми мерами, 4/IV была произведена перевязка левой бедренной артерии. После операции кровотечения из раны стали реже и меньше по силе, состояние же раны не улучшилось, хотя отечность и болезненность в области голени и стопы значительно уменьшились.

6/IV после предварительной десенсибилизации по Безредка больному была внутримышечно введена лечебная доза противогангренозной сыворотки. Через 4 минуты после введения сыворотки у него развился синдром сильнейшего анафилактического шока с потерей сознания, остановкой дыхания, недержанием мочи и кала, отсутствием всех рефлексов, включая корнеальный и аккомодацию; пульс еле прощупывался на правой бедренной артерии. Тут же больному была сделана правосторонняя поясничная блокада по Вишневскому (Sol. Novocaini 0,25% 110 мл), после которой через 2 минуты появилось дыхание, корнеальный и другие рефлексы, и больной, придя в сознание, назвал свою фамилию и обратился к врачам с вопросом: „Зачем вы меня разбудили?".

После перенесенного анафилактического шока, снятого блокадой, больной стал быстро поправляться: он прибавил в весе, появился хороший аппетит, прекратились кровотечения из раны на голени, и она покрылась яркими, чистыми грануляциями. 15/IV он был эвакуирован с нормальной температурой, зажившей раной, с небольшой контрактурой голеностопного сустава».

Это наблюдение показывает, что даже и при таких шоковых состояниях, которые произошли вне всякой зависимости от травмы, нервная реакция играет ведущую роль как в их развитии, так и в их устранении.

АНАЭРОБНАЯ ИНФЕКЦИЯ

Переходим теперь к описанию методики лечения ран, осложненных тяжелой анаэробной инфекцией. Темп развития и вирулентность газовой инфекции требуют комплексного лечения такого рода больных.

Здесь неприменим первый пункт наших положений, говорящий о возможности купировать новокаиновой блокадой воспалительный процесс в начальных стадиях его развития. При анаэробной инфекции необратимые состояния тканей развиваются быстро, часто доходят до степени некроза и не позволяют ограничиться только мерами воздействия на организм носителя инфекции, здесь необходимо воздействовать и на самого возбудителя.

Иллюстрируем это примером.

В клинику доставлена больная Я., 26 лет, в тяжелом состоянии. Сознание затемнено, температура 40,5°. Пульс 120—130 ударов в минуту. Язык сухой, покрытый корками, на губах запекшаяся кровь, на ягодицах и у больших губ ползучая, зловонная некротическая язва с мокнущей поверхностью, с налетом желто-зеленого цвета Вся промежность и обе ягодицы на всем протяжении отечны, плотны, инфильтрированы. Наиболее глубокие некротические изменения симметрично захватывают с каждой стороны ягодиц участок мертвых тканей в длину по 25 см, в ширину по 12 см. Отдельные изъязвления на больших и малых губах. Паховые лимфатические узлы увеличены до размеров сливы. Процесс, повидимому, идет без малейшей наклонности к ограничению. В моче белок и лейкоциты. Посев из некротического участка дает анаэробную флору.

На весь некротический участок и смежные отделы ягодиц наложена обширная масляно-бальзамическая повязка в виде массивного компресса. До этого на более раннем этапе лечения «местно» применялись в течение 3 дней различные антисептики. На следующий день состояние такое же тяжелое, *некроз распространяется, язва увеличивается.* Немедленно произведена новокаиновая поясничная блокада (80 мл 0,25% раствора новокаина), даны сердечные, уротропин. Ровно через сутки *распространение некроза приостановилось,* отек начал спадать, наметились границы язвы

В течение последующих 5 дней общее состояние продолжало оставаться тяжелым, но температура начала спадать, а язвы постепенно стали очищаться. На 7-й день язва заметно очистилась; посев с нее оказался стерильным В дальнейшем состояние больной стало улучшаться, язва покрылась яркокрасными сочными грануляциями. Полное выздоровление с эпителизацией поверхности на месте некроза В результате области ani и соседних отделов промежности образовалась рубцовая воронка, проникающая между обеими ягодицами в глубину до встречи со слизистой прямой кишки. Относительный стеноз, но по своему характеру много доброкачественней встречающегося иногда после неудачных операций на нижнем отделе прямой кишки.

Этот случай анаэробной инфекции, вероятно, во многих отношениях стоит близко к анаэробной инфекции военного времени. Такие формы инфекции требуют построения системы лечения с учетом роли нервнотрофического фактора как основного, определяющего развитие процесса. И здесь мы неизменно убеждаемся на практике в пользе сочетания новокаиновой блокады и масляно-бальзамического дренажа раны. Снова перед нами пример синтеза местного обезболивания и эффективного средства для лечения ран. Чем же объяснить то, что два внешне совершенно различных лечебных средства объединяются в их полезном действии на рану? Мы полагаем, что объединяются они именно по линии нервной системы; блокада и масляно-бальзамический дренаж взаимно дополняют друг друга, действуя на нервную систему: одна — вне очага, другой — в самой ране в направлении замены сильного раздражения слабым, что и обусловливает изменение трофики в ране. И только теперь, на базе изменившегося трофического состояния тканей в месте их поражения, в полной мере проявляет свое антисептическое действие масляно-бальзамический дренаж раны.

Наш клинический опыт, мы, основываясь на приведенных предположениях, перенесли в дальнейшем и на анаэробную инфекцию, которая в условиях войны, как известно, представляет весьма сложный военно-санитарный вопрос. Предположения наши, повидимому, оправдались.

Один из сотрудников нашей бригады проф. А. А. Вишневский и ряд хирургов под его руководством изучали этот вопрос.

В лечении анаэробной инфекции во время кампании в МНР они выработали следующую линию поведения: при установлении диагноза анаэробной инфекции и отсутствии прямых показаний к немедленной ампутации конечности больному производят двустороннюю поясничную блокаду, вводя 70—80 мл 0,25% раствора новокаина с каждой стороны. Затем в области поражения, где на ощупь определяется газовая крепитация, делают под местной инфильтрационной анестезией широкие, множественные разрезы по направлению длинной оси конечности. Разрезы обязательно должны проникать через фасцию до подлежащих мышц. В случае видимого поражения мышц рекомендуется иссекать некротические участки до живой кровоточащей ткани, невзирая на их размеры. Необходимо принять все меры, чтобы обнаружить (рентгенография) и, если возможно, удалить находящиеся в ране инородные тела (пули, осколки снарядов, обрывки тканей и т. д.), ибо они являются источниками раздражения и местом скопления возбудителей инфекции. *Открытые оперативным путем раны обильно промывают раствором хлорамина или перекисью водорода* и рыхло тампонируют марлей, пропитанной мазевой эмульсией. В случае локализации процесса на конечности для создания покоя накладывают шинную повязку.

Сотрудники, работавшие в МСБ во время монгольской кампании, показали, что все 12 больных с анаэробной инфекцией, леченные по указанному методу, поправились; ни разу не пришлось прибегать к ампутации. Ихорозное отделяемое раны быстро прекращалось; рана

заполнялась кровоточащими грануляциями и становилась мало болезненной. В этих случаях необходимо подчеркнуть болеутоляющий эффект масляно-бальзамической эмульсии, что особенно важно при множественных разрезах. Явления интоксикации быстро исчезали, у больных появлялся сон и аппетит. Следует отметить, что при лечении анаэробной гангрены по нашему способу[1] зловонный запах из многочисленных ран прекращается или резко снижается.

Анаэробная инфекция — одно из самых опасных осложнений в военно-полевой хирургии. В первую империалистическую войну общая смертность от нее достигала 60—70%. Значительно лучшие результаты были получены нашими советскими врачами во время событий на Дальнем Востоке.

Война в Финляндии, протекавшая в зимнее время и имевшая в основном позиционный характер, тоже сопровождалась значительным количеством ранений, осложненных анаэробной инфекцией. Приближение квалифицированной помощи к передовым позициям улучшило обслуживание раненых, и течение анаэробной инфекции стало более благоприятным. Тем не менее, смертность от нее в ряде госпиталей еще оставалась высокой.

Исход заболевания анаэробной инфекцией зависит от ряда моментов: тяжести повреждения, сопутствующих осложнений, быстроты распространения инфекции, общего состояния организма и т. д.

Может возникнуть вопрос, не вызовут ли мазевые тампоны полной закупорки раны, создавая тем самым благоприятные условия для развития анаэробов. Такие сомнения могут зародиться лишь при поверхностном представлении о существе дела. Во-первых, масляные тампоны, как всякая пропитанная жиром марля, обладают высокими дренирующими свойствами (конечно, если не забивать ими наглухо искусственно какие-либо узкие пространства, щели и пр.). Во-вторых, наша бальзамическая мазь является сильным бактерицидным средством по отношению к анаэробам. Наконец, в-третьих, жидкая бальзамическая мазь, действуя как слабый раздражитель, повышает обмен и обусловливает артериальную гиперемию. Это же воздействие на нервную трофику тканей дает благоприятный лечебный эффект новокаиновой блокады. Здесь лишний раз получает практическое подтверждение наш лозунг «через нервную систему к мезенхиме». Конечно, он должен быть понят только как определенное руководство к действию, а не как исчерпывающее объяснение того сложнейшего биологического процесса, который при этом происходит в системах и органах человеческого организма.

Посмотрим, как протекала работа по лечению анаэробной инфекции в финскую кампанию в эвакогоспиталях, где работали наши сотрудники.

В одном из армейских госпиталей нашей бригаде было предоставлено хирургическое отделение с двумя специальными палатами на 30 больных анаэробной инфекцией.

За пятимесячный период работы в этом госпитале под наблюдением состояло около 180 больных с анаэробной инфекцией. У части больных (при наличии B. perfringens в ране) она протекала легко и не представляла клинического интереса, поэтому в разработку вошли только 130 больных с выраженными формами анаэробной инфекции. По локализации повреждения больные распределялись следующим образом: 63% — с повреждением нижних конечностей и ягодицы, 20% — с повреждением верхних конечностей и 17% — ранение прочих органов.

[1] См. также М. Н. Ахутин, Хирургический опыт двух боевых операций, М., 1940, стр. 103. — *Ред.*

У 37% всех больных наблюдались открытые переломы, у 8% — повреждения суставов; у 85% больных были осколочные ранения и у 15% — пулевые ранения. У 69% была тяжелая форма заболевания и у 31% — средней тяжести.

Диагноз заболевания устанавливали на основании клинических признаков и почти во всех случаях он был подтвержден многократным бактериологическим исследованием флоры раны или биопсией мышцы. У всех больных был обнаружен B. perfringens. Другие анаэробы на госпитальной базе не определялись. Из аэробов в 36 случаях был обнаружен стрептококк, в 18 случаях — стафилококк и в 4 случаях—диплококк.

Наличие аэробной инфекции налагало также свой отпечаток на клиническое течение заболевания. Для клинической картины характерно состояние раны; ихорозное отделяемое со специфическим запахом, появление отека в области раны и болей, крепитация. Иногда диагноз подтверждался рентгенограммами. Заболевание обычно выявлялось на 3—5-й день после ранений и на 1—2-й день после поступления в госпиталь. Лечение анаэробной инфекции начиналось с применения новокаиновой блокады — поясничной или футлярной, смотря по локализации. Затем производили лампасные разрезы, после чего конечность обертывали масляно-бальзамической повязкой и укладывали в шину. У большинства больных после применения новокаиновой блокады процесс останавливался и отграничивался; особенно быстро исчезали сопутствующие воспалительные явления, вызванные аэробами: уменьшались боли, появлялся сон, аппетит и улучшалось общее состояние.

Операцию, как было отмечено, производили под местной инфильтрационной анестезией 0,25% раствором новокаина. На конечностях обезболивание начинали с футлярной анестезии, а затем анестезировали место разреза. Вслед за этим патологический очаг вскрывали на большом протяжении — до неизмененных тканей. Разрезы проникали через фасцию, мышцы расслаивали тупо.

При операции наши сотрудники не всегда придерживались правила обязательного иссечения некротических мышц до здоровых тканей, считая, что в момент вмешательства трудно определить жизнеспособность тканей, а больному пришлось бы нанести громадную дополнительную травму. В следующие за операцией дни неоднократно приходилось наблюдать, что, казалось бы, необратимо измененные ткани постепенно становились вполне жизнеспособными. При значительных отеках с напряжением тканей прибегали к ослабляющим разрезам по направлению оси конечности.

Пока еще не прекратилось действие местной анестезии, на конечность накладывали гипсовую повязку с окнами и укрепляющими мостами даже и в тех случаях, когда не было указаний на перелом костей. Замечательно, что ни разу не пришлось снять повязку из-за нарастающего отека; повязку меняли по другим причинам: вследствие уменьшения отека и недостаточной в связи с этим иммобилизации конечности.

Повторно произведенные после операции бактериологические исследования флоры указывали на исчезновение анаэробов (B. perfringens) в следующие сроки: до 10 дней — в 20 случаях, до 20 дней — в 30 случаях и до 30 дней — в 18 случаях. У ряда больных отмечено было полное отсутствие в ране микробов (анаэробов и аэробов).

Среди огнестрельных ранений конечностей особое место по тяжести заболевания, как известно, занимают суставы. «Под нашим наблюдением, — пишет д-р Н. Н. Кукин, — было 10 случаев повреждения

суставов, осложненных газовой инфекцией. В этой категории больных мы придерживались также строго консервативного лечения, ограничиваясь артротомией, наложением контрапертур и дренированием вскрытого сустава по нашему методу. Больные быстро выходили из тяжелого состояния. Из 10 больных с повреждениями суставов мы потеряли одного».

В первую мировую войну, наряду с высокой смертностью от анаэробной инфекции, были чрезмерно расширены показания к ампутации конечностей. Так, в одном американском военном госпитале из 206 ампутаций 96 (45%) были произведены по поводу анаэробной инфекции (В. В. Гориневская). Из 1005 ампутаций в эвакогоспитале под Верденом 160 были произведены по поводу анаэробной инфекции. Но и такой радикальный метод, как ампутация, спасал лишь треть раненых при поражениях нижних конечностей (Шейнис по материалам Миньона). Смерть обычно наступала во время операции или же на 2—3-й день после нее.

По материалам проф. М. Н. Ахутина, во время событий на Халхин-Голе 56% ампутаций было произведено по поводу анаэробной инфекции.

В госпитальной базе Петрозаводска процент ампутаций при анаэробной инфекции конечностей доходил до 30.

Наш метод лечения позволил в значительной степени сузить показания к ампутациям конечностей. К срочной ампутации наши сотрудники прибегали лишь в исключительных случаях, когда больного доставляли с уже омертвевшей конечностью. Ампутация была произведена ими лишь 3 раза: в одном случае при поражении коленного сустава и угрожающем сепсисе, в двух случаях при омертвении руки вследствие повреждения крупных сосудов.

«Из 130 лечившихся у нас больных, — сообщает наш сотрудник Н. Н. Кукин, — мы потеряли 4. Один из них с молниеносной прогрессирующей формой газовой инфекции погиб в первые же сутки заболевания, другой умер при явлениях нарастающей анемии вследствие повторных кровотечений из раны. Двое больных погибли после ампутации конечностей: один вскоре после операции и второй на далеком сроке — от пневмонии. В результате мы имели при лечении анаэробногазовой инфекции на 130 больных 3% смертности и 3% ампутации».

Таким образом развивались показания к нашему методу. От лимфангоита, возникшего после укола пальца при вскрытии трупа, через анаэробный некроз тканей к анаэробной гангрене на фронте.

Вот путь, который мы прошли, используя наш синтез лечебных мероприятий — новокаиновой блокады и масляно-бальзамической повязки; иначе говоря, — синтез методов местного обезболивания и патогенетического лечения ран. Эти три примера — только три наиболее типичных звена той длинной цепи разнообразных форм воспалительных процессов и инфицированных ран, которые постоянно и закономерно обнаруживали благоприятные трофические сдвиги под воздействием наших методов терапии. И если мы могли от лечения простого серозного отека (застойный мастит, серозное пропитывание тканей в начальных стадиях флегмоны, отек гортани, рожа и пр.) успешно подойти к лечению анаэробной гангрены, то это подтверждает правильность нашего положения, что *основные закономерности развития и течения гнойных воспалительных процессов одинаковы, независимо от причин, их вызывающих.* Конечно, это не значит, что те методы, которые мы сейчас применяем и о которых сейчас говорим, являются единственным воз-

можным в таких случаях лечением, но это то, что мы выработали, исходя из определенных основ, и чем мы в настоящее время рекомендуем пользоваться.

В дальнейшем, вероятно, мы придем по этому пути к другим средствам и другим лечебным приемам. И это закономерно: наука не стоит на месте, а постоянно движется вперед.

ЛЕЧЕНИЕ ОТМОРОЖЕНИЙ

Война в Финляндии, протекавшая в суровую и холодную зиму, сопровождалась некоторым количеством отморожений конечностей. Поэтому наша бригада, имевшая специальную установку и в этом направлении, сразу же включила в круг своего внимания этот раздел военно-полевой хирургии. За 5 месяцев работы бригады под ее наблюдением состояло около 300 больных с отморожениями II и III степени. Из них тщательно обследовано и зарегистрировано было 80, за остальными же больными приходилось лишь вести наблюдения в нашем собственном и соседнем отделениях госпиталя. Часть больных находилась под наблюдением наших сотрудников, в специально предназначенном госпитале для лечения отмороженных, куда они были приглашены в качестве консультантов для проведения «методики А. В. Вишневского».

Наш метод лечения заключался в следующем: при отморожениях II и III степени со слабой реакцией тканей, без ясного отграничения процесса, сопровождающихся отеком и воспалительными явлениями, применялась новокаиновая блокада — поясничная или футлярная, в зависимости от локализации и распространения патологического процесса. Новокаиновая блокада при соответствующих показаниях повторялась до 2—3 раз, с промежутками по 10—15 дней.

После блокады некротические участки смазывали иодной настойкой, соответствующую часть конечности значительно выше места поражения обертывали салфетками с бальзамической мазью с целью воздействовать масляно-бальзамическими веществами на нервнорецепторные аппараты кожи. Так же мы поступаем и при самопроизвольной гангрене. При обширных отморожениях повязку закрепляли одним-двумя гипсовыми бинтами, фиксируя два вышележащих сустава, чтобы создать конечности покой. Масляно-бальзамическую повязку меняли лишь через 5—10 дней, в зависимости от показаний. Чтобы мазь неполно средственно воздействовала на пораженные участки ткани, срезали пузыри, вскрывали карманы, скрытые под некротическими корками, и на обнаженные таким образом ткани накладывали мазевую повязку.

При этом наши сотрудники ни разу не получали каких-либо осложнений. Напротив, они наблюдали быстрое образование грануляционного барьера на границе здоровых и некротических тканей, последующую эпителизацию при поверхностных отморожениях, исчезновение отека и других признаков иногда уже начавшегося воспаления (прекращение болей, уменьшение явлений интоксикации, понижение температуры и т. д.).

Такого рода терапия по ряду обстоятельств применялась лишь при обширных отморожениях II и III степени; во всех же остальных случаях приходилось ограничиваться наложением на конечность масляно-бальзамической повязки без гипсовой повязки далеко за пределы патологического процесса. При воздействии одного этого метода терапии отмечалось более медленное течение заболевания, однако тоже с хорошими последующими результатами.

После применения новокаиновой блокады и масляно-бальзамической повязки настолько улучшались регенеративные свойства тканей в ранах, возникших вслед за отторжением некротических участков, что в ряде случаев наши сотрудники имели возможность произвести с успехом трансплантацию кожи по Девису.

В особую категорию следует отнести больных с озноблениями конечностей, наличием резких болей, отека и синюшности. Этих больных нашим сотрудникам приходилось наблюдать в других госпиталях, где применялись все доступные методы лечения, оказавшиеся неэффективными; лишь после применения новокаиновой блокады у этих больных исчезли отеки, уменьшились боли, и они получили возможность пользоваться конечностями.

В результате примененной терапии лишь в одном случае пришлось прибегнуть к ампутации конечности при отморожении, осложненном огнестрельным ранением и открытым переломом голени. Во всех остальных случаях приходилось лишь прибегать к отсечению некротических участков пальцев, а иногда и стопы в стадии начавшегося их отторжения; при этом ни разу не наблюдалось тяжелого септического состояния. Больные были эвакуированы в периоде полного отграничения патологического процесса при хорошем общем состоянии. В части случаев терапия была доведена до конца, — излечение наступило в сравнительно короткий срок.

Все вышеприведенное показывает, что ряд фактов, отмеченных нами в многолетней работе по изучению местного обезболивания, подвел нас в наших выводах к общей проблеме нервизма. Отсюда мы вышли на путь построения единой концепции в отношении лечения воспалительных процессов, травматических повреждений, инфицированных ранений и ряда заболеваний, связанных с расстройствами мышечного тонуса. Эта концепция исходит из учета значения нервной системы в понимании механизма развития и путей устранения указанных болезненных процессов. В результате всего этого нами был разработан общий метод их лечения. В основе его лежит применение новокаиновой блокады и масляно-бальзамической повязки как особых (слабых) раздражителей, воздействующих на ее трофическую функцию: в первом случае — непосредственным влиянием новокаина на нервные элементы, расположенные в закрытых тканях в стороне от повреждения; во втором — действие бальзамических веществ осуществляется через мощный рецепторный аппарат неповрежденной кожи и через нервные элементы самой раны.

Наш общий метод лечения инфицированных ран покоится на широком учении о нервной трофике как основной проблеме, разрабатываемой Всесоюзным институтом экспериментальной медицины.

Этот метод покоится на своеобразном синтезе местного обезболивания и мероприятий для непосредственного лечения воспалительных процессов и ран. Сначала синтез был обоснован нами в теории, созданной для объяснения клинических фактов, а затем выводы из наших основных идей были снова проверены и подтверждены практически.

ЗАКЛЮЧЕНИЕ К ТРЕТЬЕМУ ИЗДАНИЮ[1]

В этой главе нам хотелось бы подвести итоги теории и практики нашего метода анестезии. Идея «тугих ползучих инфильтратов» позволила нам применить ряд технических способов инфильтрационной анестезии, до этого не существовавших. При обычной инфильтрации тканей каждый действовал, как умел, каждый впрыскивал раствор, куда ему вздумается, и редко из этого получался большой толк. Некоторые наивные люди до сих пор считают, что анестезию можно получить где угодно, если взять больше раствора. Наши способы анестезии предполагают известную систему, порядок введения раствора и ряд технических приемов, особых при различных операциях. Методика эта связана с анатомической основой области, в которой производится операция, причем использование этой основы идет по пути введения слабых растворов новокаина в фасциальные футляры, тканевые щели и щелевидные пространства, разделяющие органы.

Неправильно считать, что в наших руках анестезия оказывается удачной потому, что мы знаем хирургическую анатомию, может быть, несколько лучше рядового врача. Анатомию, вероятно, все знают, когда «опрыскивают» или «впрыскивают послойно» в ткани раствор при операции аппендицита; отлично знают ее и Браун, и Герцлер, однако это не мешает им заявлять в своих книжках, что производить операцию аппендицита под местной анестезией они перестали и делают ее только в виде исключения.

Анатомию брюшной полости, без сомнения, знал и Финстерер, когда он предлагал свою брыжеечную анестезию; он знал, вероятно, и иннервацию толстых кишок не хуже других, но не додумался до того, как подводить раствор к брюшине задней стенки живота, и поэтому больные во время его анестезии неподвижных отделов брыжеек кричали при потягивании за кишки. Вот почему от брыжеечной анестезии пришлось отказаться. Идея ползучего инфильтрата дала возможность построить метод, предоставляющий более широкие возможности применения в клинике по сравнению с другими методами местной анестезии. Это мы считали главнейшей своей задачей.

---

[1] Подготовляя последнее, четвертое издание настоящей книги, Александр Васильевич заново написал к ней заключительную главу. В свое время эта глава была напечатана в журнале «Хирургия» № 5, за 1949 г., посвященном памяти Александра Васильевича. Ввиду того что и в прежней редакции заключительная глава, в которой подводились итоги длинному пройденному пути, далеко не утратила своего интереса, редколлегия сочла рациональным поместить ее в настоящем издании рядом с новой редакцией заключительной главы, в которой ряд проблем освещается со значительно более широких и открывающих новые горизонты точек зрения. — *Ред.*

Переходим к перечислению основных моментов нашего метода анестезии и положительных сторон принципа «тугой инфильтрации тканей с образованием ползучих инфильтратов». Начнем с операций на голове.

При костнопластической операции на большом мозге к тому, что делают вообще все, я присоединяю предварительную тугую инфильтрацию подвисочной ямки. Это обстоятельство, не связанное ни с какими трудностями проводниковых уколов, рассчитано на блокаду всей чувствительной иннервации n. trigemini с захватом и возвратного нерва, снабжающего чувствительными веточками твердую мозговую оболочку. Обычное же впрыскивание раствора только в основание лоскута делает обезболивание твердой мозговой оболочки случайным: то она болезненна при наложении трепанационных отверстий и других манипуляциях на костях, то нет.

При операциях в задней черепной ямке и на спинном мозге одна только тугая инфильтрация мышц затылка — в первом случае и длинных мышц спины — во втором надежно разрешает вопрос местного обезболивания.

Операции на лице (резекция челюстей, удаление полипов основания черепа и др.) вполне успешно производят, применяя тугую инфильтрацию подвисочной ямки на одной, а в случае надобности и на обеих сторонах.

Анестезия на шее при операции зоба целиком подчинена в моей переработке принципу метода ползучего инфильтрата. Раствор, открыто введенный под внутренние края мышц-депрессоров подъязычной кости, омывает зоб почти целиком, облегчает его вывихивание, избавляет от необходимости вскрыскивать раствор в вещество измененной железы, дает верную и безопасную анестезию. Внешне изменяется вся операция, она превращается в красивую, изящную, иногда совершенно бескровную. Удаление так называемых «трудных опухолей» шеи при моей методике анестезии, благодаря ползучему инфильтрату и связанной с ним гидравлической препаровке тканей, обычно протекает совершенно легко.

При удалении рака грудной железы основным моментом анестезии является блокада стволов плечевого сплетения в подмышечной впадине, осуществляемая нагнетанием раствора под пластинку апоневроза малой грудной мышцы. Это открытое введение раствора ни в коем случае нельзя сравнить с блокадой плечевого сплетения по Куленкампфу. Оно просто по выполнению и во всех отношениях безопасно.

Вентральная грыжа у тучной женщины при обычной инфильтрационной анестезии потребовала бы очень большого количества раствора, особенно, если мы намерены разгрузить стенку живота путем иссечения огромной складки жира. По нашему методу сквозную инфильтрацию жирового слоя до апоневроза делают только по углам разреза. Отсюда по обнажении самого незначительного участка апоневроза посылают ползучие подапоневротические инфильтраты, которые блокируют центральные участки нервов и тем обеспечивают безболезненную над- и подапоневротическую препаровку жира на всем протяжении иссекаемой складки кожи.

При всех операциях, связанных с множественной резекцией ребер (торакопластика, вскрытие средостения и др.), открытая тугая инфильтрация межреберий, главным образом направленная к позвоночнику, разрешает вопрос местного обезболивания любого отдела грудной стенки.

В брюшной полости ползучий инфильтрат успешно преодолевает все трудности анестезии брюшины задней стенки живота и разрешает

вопрос об анестезии органов, не имеющих длинной брыжейки. В верхнем этаже он связан со спланхниковой анестезией, в среднем, ответвляясь от корневого инфильтрата mesocoli, позволяет обезболить все отделы толстых и тонких кишок. В области малого таза, в соединении с пресакральным инфильтратом, сливаясь с ним, он дает основу анестезии органов таза. Я позволяю себе утверждать, что ползучий инфильтрат является настоящим «хозяином» брюшной полости в отношении ее хирургического обезболивания.

При анестезии почек ползучий инфильтрат дает возможность совершенно безопасно провести обезболивание. При нем нет надобности итти сзади к спланхниковой области, рискуя поранить полую вену.

При операциях в области мочевого пузыря и предстательной железы два сливающихся инфильтрата — один, заложенный со стороны cavum ischio-rectale, а другой — со стороны cavum Retzii — обеспечивают надежную анестезию всех этих органов.

Обезболивание при удалении рака прямой кишки промежностно-копчиковым путем проводится по моей модификации пресакральной анестезии. Эта модификация проста, совершенно безопасна и эффективна нисколько не меньше брауновской. И здесь принцип «ползучего инфильтрата» разрешает вопрос об анестезии в любой ситуации (короткая mesosigma Финстерер), ибо позволяет при тугой инфильтрации вытянутой в рану брыжейки передвинуть инфильтрат как угодно высоко в брюшную полость. Для того чтобы понять и оценить значение ползучего инфильтрата при операциях на конечностях, надо видеть, например, хотя бы резекцию плечевого сустава в тот момент, когда после раздвигания краев рассеченной дельтовидной мышцы в глубине раны показались мышцы второго слоя (m. coraco-brachialis и caput breve m. bicipitis). Они являются ключом обезболивания при этой операции. Нагнетая раствор под давлением в их влагалища — под их апоневроз, мы тут же овладеваем анестезией всей нужной нам области, ибо этот раствор подходит к нервам плечевого сплетения.

Для наложения костного шва при свежем или неправильно сросшемся переломе костей предплечья делаем разрез кожи и подкожной клетчатки. Через вколы до кости по концам разреза посылаем навстречу друг другу ползучие подапоневротические инфильтраты. Скелетация омытой раствором кости выполняется в этих условиях вполне безболезненно.

При хроническом остеомиэлите большеберцовой кости разрез до апоневроза и затем тугое пропитывание мышц в их влагалищах-футлярах снаружи и снутри от кости делают любую операцию на всем протяжении кости абсолютно безболезненной.

Как складывается хирургическая работа в клинике или больнице при широком применении моего метода анестезии?

1. Почти полное исключение общего наркоза из обихода благоприятно отразилось на снижении процента послеоперационной летальности. Одновременно были расширены показания к радикальным оперативным вмешательствам и завоеваны новые области для местной анестезии. Процент летальности в наиболее сложных разделах хирургии снизился до неузнаваемости: так, процент летальности при операциях на желудке, желчных путях, кишках, почках снизился до самых минимальных цифр, в то время как до этого он был в наших условиях довольно высоким. В некоторых разделах хирургии смертельные исходы совершенно исчезли.

2. Возможность широко использовать местную анестезию резко отразилась на предоперационной подготовке больных и послеоперацион-

ном уходе, что имело большое практическое значение. Предоперационная подготовка и послеоперационный уход за нашими больными в значительной степени упрощаются. Часто мы решаемся без какой бы то ни было особой предоперационной подготовки на оперирование больных, находящихся в крайней степени истощения; мы также расширяем возрастные показания к операциям и показания к вмешательствам у больных, страдающих глубокими расстройствами обмена веществ и выраженными заболеваниями жизненно важных органов.

3. Наша методика успела выявить много положительных сторон также и в деле преподавания и обучения молодежи хирургической оперативной технике. На первый взгляд кажется, будто процедура местной анестезии осложняет технику операции. На самом же деле это далеко не так: местное обезболивание является моментом, в значительной степени тонизирующим хирурга в отношении соблюдения строгой точности всех деталей операции. В то же время спокойствие молодого оператора при безнаркозном вмешательстве позволяет ему разбираться в тканях, не страшась нисколько за судьбу «второго больного» (Диффенбах) — того же самого, но находящегося под наркозом. Результаты этого положения, по общему признанию всех наблюдавших нашу работу, немедленно сказываются: молодежь очень быстро осваивает основные приемы хирургической оперативной техники и в более короткий срок овладевает сложными операциями.

4. В работе участкового врача наша методика имеет огромное практическое значение; она помогает ему разрешить ряд трудностей, связанных с отсутствием надежного наркотизатора, несоответствием обстановки ночным экстренным операциям и т. д.

5. В отдаленных районах и на окраинах употребление местной анестезии увеличивает обращаемость населения за хирургической помощью.

6. Широко поставленная работа с нашим методом уменьшает вредности и опасности профессиональной работы хирурга. Совершенно очевидно, что работа в нашей операционной резко отличается от работы в операционных, где применяется ингаляционный наркоз.

7. Наш метод местной анестезии должен найти широкое поле применения в военно-полевой хирургии.

Перечисленными отдельными моментами не исчерпываются преимущества нашего метода анестезии перед другими способами. Разносторонние положительные качества нашего метода, касающиеся всех областей хирургии, достаточно полно изложены в предыдущих главах и в ряде работ, опубликованных из руководимой мной клиники.

Всего этого достаточно, чтобы содержание моего метода, его концепция в целом были поняты всеми, кто интересуется проблемой местной анестезии. Только такое понимание создает правильное отношение к методу. Многолетняя проверка на опыте принципа «ползучих инфильтратов» дает основание утверждать, что нам удалось сделать шаг вперед в важной для хирурга проблеме обезболивания.

Я далек от мысли считать, что здесь нами все исчерпано, ибо ни в одной разработке вопроса не бывает сказано последнее слово.

Но уже достижения, полученные в результате применения описанного здесь метода, подвели нас к осуществлению поставленной задачи: разработать для широкого применения метод хирургического обезболивания, простой, безопасный и эффективный, построенный на принципе: *не повреждать человеческого тела в стороне от места операции.*

ЗАКЛЮЧИТЕЛЬНАЯ ГЛАВА КНИГИ А. В. ВИШНЕВСКОГО «МЕСТНОЕ ОБЕЗБОЛИВАНИЕ ПО МЕТОДУ ПОЛЗУЧЕГО ИНФИЛЬТРАТА»

Издание четвертое [1]

Итак, в течение нашей научно-практической работы мы разрабатывали две большие проблемы: местное обезболивание при операциях и лечение ран.

Работа над первой проблемой привела нас к открытию нового принципа местного хирургического обезболивания, принципа футлярно-ползучей анестезии с «гидравлической препаровкой тканей». Работа над второй проблемой привела к открытию особой системы лечения гнойно-инфицированных ран путем применения масляных антисептиков.

Первое привело в свою очередь к предложению различных видов новокаиновой блокады (поясничной, сакральной, ваго-симпатической и футлярной) как способов воздействия на некоторые патологические процессы. Система же лечения ран привела к постановке вопроса об активном дренаже раны, отражающем проблему взаимоотношений макро- и микроорганизма.

[1] Заключительная глава книги А. В. Вишневского «Местное обезболивание по методу ползучего инфильтрата», изд. 4-е, была напечатана в виде отдельной статьи в № 5 журнала «Хирургия» за 1949 г. со следующим предисловием проф. А. А. Вишневского *(Ред.)*: «Направляя в журнал „Хирургия" заключительную главу из книги А. В. Вишневского „Местное обезболивание по методу ползучего инфильтрата", которую он незадолго до своей смерти начал перерабатывать для нового издания, считаю необходимым добавить следующее.

Александр Васильевич придавал большое значение написанной им последней главе, считая, что высказываемые в ней положения подводят определенный итог исследованиям, проводившимся им и его сотрудниками в течение более чем четверти века.

Я не считаю для себя возможным что-либо дополнить или изменить написанное им лично, однако нахожу необходимым сообщить, что сам Александр Васильевич, знакомя нас с послесловием, хотел добавить следующее: во-первых, более отчетливо подчеркнуть, что для него новокаиновая блокада была не только терапевтическим приемом, но и методом изучения ряда патологических процессов; во-вторых, что патогенетическая терапия в его понимании никоим образом не должна противопоставляться этиологической, а, наоборот, идеальное лечение болезней должно заключаться в правильном сочетании и комплексном применении той и другой терапии; и, наконец, он хотел включить сюда уже имеющиеся результаты работы по сравнительной оценке действия новокаиновой блокады и медикаментозного сна на некоторые патологические процессы („охранительного торможения" по И. П. Павлову).

Факты, находившиеся в нашем распоряжении, давали ему возможность подойти к определению диапазона действия охранительного торможения на ряд соматических заболеваний (воспаление, расстройства мышечного тонуса и др.).

Развитие работы именно в этом направлении он имел в виду осуществить в ближайшие годы.

А. А. Вишневский»

Проблема активного дренажа раны выдвинула вопросы: 1) вторичной обработки раны, 2) дренажа закрытой инфицированной полости, 3) «слоистой тампонады» и пр. Отсюда в свою очередь вытекли различные вопросы частного характера (остеосинтез в инфицированной ране, проблема ампутационной культи, экономная резекция суставов и пр.).

Обобщение накопленного материала привело нас к определенным выводам, позволившим создать особое представление о возникнозении и развитии ряда заболеваний. Это представление учитывает в патогенезе заболевания первичную нервную реакцию в момент его возникновения, а в дальнейшем его развитии постоянное взаимодействие между изменением состояния нерва и ответными реакциями со стороны остальных систем организма. В конечном счете это взаимодействие определяется общей динамикой обмена веществ.

Таким образом, согласно этому представлению, механизм развития всякого заболевания определяется как нервно-дистрофический процесс. Общей схемой его будет следующая: раздражение — нерв — обмен.

В отношении заболеваний воспалительного характера эта схема будет несколько иной, более конкретизированной: микроб — нерв — обмен. В таком аспекте мы особенно тщательно изучали заболевания воспалительного характера и расстройства мышечного тонуса. Возникновение и развитие их покоятся на следующих установленных нами положениях.

1. Возникновению воспалительного процесса предшествует отрицательная трофическая реакция. Таким образом, процесс возникает в виде первичной нервной реакции. Дальнейшее развитие его идет при постоянном взаимодействии раздражения и реактивности организма.

2. Под раздражением мы понимаем всю сумму влияний, так или иначе действующих на живой организм; под реактивностью — результат взаимодействия всех видов раздражения и ответных реакций, иначе говоря, весь нейротрофический статус организма в целом в момент получения раздражения.

3. В воспалительном процессе состояние нерва определяет состояние ткани; это положение принимается нами согласно концепции адаптационно-трофической функции нервной системы.

4. Изменение нерва в развитии процесса происходит в результате взаимодействия между ним и другими регуляторными и тканевыми системами.

5. В общей регуляторной функции нервной системы имеющиеся в месте патологического очага раздражения «притягивают к себе» новое раздражение.

6. Новое раздражение ухудшает состояние нерва по мере приближения к очагу воспаления и улучшает его по мере удаления от очага (пара- и антипарабиоз).

7. Извращенный мышечный тонус изменяется при поступлении нового раздражения по «закону исходной величины».

8. Новокаинизация — это не только выключение нерва («химическая невротомия»), но и новое раздражение его.

Изучение изменений, которые наступают под воздействием наших методов неспецифической терапии в клиническом течении разного рода патологических процессов, привело нас к следующим выводам.

1. Различные по своей этиологии гнойно-воспалительные процессы в начале своего развития подчинены одним и тем же закономерностям.

2. Развитие воспалительного процесса может быть остановлено, пока он еще не вышел из стадии серозного пропитывания тканей.

3. При абсцедирующих формах воспалительного процесса быстрее наступает ограничение, нагноение и разрешение, а скрыто протекающие быстрее выявляются.

4. Подострые и некоторые хронические инфильтративные формы воспаления дают значительные трофические сдвиги, а иногда очень быстро ликвидируются совершенно.

5. В гнойном очаге после его обработки по нашему методу масляно-бальзамического дренажа может сразу же оборваться деструктивная стадия воспаления и тут же перейти в свою вторую, восстановительную, фазу, которая протекает при необыкновенно живой реакции активной соединительной ткани. В ране или гнойной полости прекращается отделение гноя.

6. При патологическом состоянии тонуса органов (кишки, матка, мускулатура конечностей и пр.) слабое раздражение нервной системы при наших методах выводит орган из состояния извращенного тонуса, причем это действие определяется как действие двух противоположных знаков: спазмы разрешаются, а при депрессии тонус нарастает.

7. При патологических процессах, связанных с нарушением тонуса и проницаемости капилляров, новокаинизация по нашему методу приводит к восстановлению нормального состояния клеток сосудистой стенки.

Эти общие закономерности изменения течения воспалительного процесса и расстройств тонуса мышц в дальнейшем привели нас к предложениям частного характера, касающимся лечения отдельных заболеваний: а) воспалительной этиологии (лимфангоит, карбункул, воспалительные процессы кисти и пальцев, мастит, остеомиэлит, плеврит, ожоги и отморожения, самопроизвольная гангрена, укусы ядовитых змей и пр.) и б) обусловленных расстройством мышечного тонуса [илеус, бронхиальная астма, некоторые формы гипертонической болезни, мышечные контрактуры, патологические (затянувшиеся) роды и пр.].

Дальше теоретически на основании нашего представления мы подошли к обобщению основных положений неспецифической терапии как системы, связанной в своем основном механизме с теми же причинами, которые обусловливают возникновение и развитие заболевания. Поэтому мы ее и считаем патогенетической терапией, а действие ее связываем с раздражением нервной системы, так же ведущим в конечном итоге к изменению обмена, как это наблюдается при возникновении заболевания.

Таким образом, вся наша система в основе своей определяется нейрорефлекторной концепцией, известной со времени Декарта, т. е. около 300 лет. Мы пришли к ней на основании своих работ по местному обезболиванию. Эта система предполагает, что в основе каждого болезненного процесса лежит расстройство питания тканей — их дистрофия. Такой дистрофический процесс начинается с самых незначительных изменений физико-химического состояния тканей. Трофика, как нормальная, так и измененная, связана, по мнению большинства ученых (И. П. Павлов, Л. А. Орбели, К. М. Быков, С. Д. Сперанский, Б. И. Лаврентьев, И. П. Разенков, Н. И. Гращенков, Д. Е. Альперн и др.), с деятельностью нервной системы, в особенности вегетативной. Последняя ввиду ее распространения характеризуется как «всепроникающая» система. В живом организме человека нет участка тканей лишенных вегетативных нервов. Эта система обладает мощным рецепторным аппаратом, элементы которого также имеются повсюду в органах и тканях. Следовательно, надо считать, что в организме нет места,

где бы то или иное воздействие на него не воспринималось как раздражение нервной системы. Сильных раздражений нервная система не переносит и отвечает на них развитием дистрофического процесса. Этот ответ — всегда своеобразный, отрицательный, трофический рефлекс нервной системы, возникающий в результате сложного взаимодействия всех остальных регуляторных систем живого организма. С него начинается тот или иной патологический процесс — дегенеративный, воспалительный, связанный с расстройством тонуса и пр. Бриссо говорит: «Наши органы и ткани находятся в состоянии постоянного трофического равновесия, когда центростремительные нервы несут в спинномозговые центры необходимый постоянный стимул, чтобы вызвать со стороны центра нормальную реакцию питания. Трофическое равновесие — это рефлекторный акт. Физиологически симпатикус является нервом, регулирующим питание и обмен веществ и пр.».

Таким образом, с нашей точки зрения, основу патогенеза большинства, если не всех, заболеваний составляет нейродистрофический процесс в тканях. С этим процессом стоит в постоянной связи непосредственная причина заболевания — его этиология (инфекция, травма и т. д.). Глубина и прочность этой связи определяются двумя моментами — продолжительностью времени, прошедшего с момента ее возникновения, и силой, мощностью этиологического момента. Нашей задачей в терапии является изменение этой связи патогенеза и этиологии путем соответствующего воздействия. Успешно это могло бы осуществиться только в самом начале развития заболевания, пока, повидимому, эта связь еще не так прочна.

Этим и определяется момент обратимости патологического процесса. Например, обратное развитие острого воспалительного процесса возможно только в стадии серозного пропитывания, т. е. в самые близкие от начала сроки, а хронического процесса — только при незначительной силе этиологического момента (характер инфекции и пр.).

Патологический процесс можно изменить, нанося новое слабое раздражение нервной системе, и этим во многих случаях устранить ее неблагоприятную установку, связанную с наличием болезненного процесса.

Отметив, что сильное раздражение нервной системы обычно вызывает отрицательную трофическую реакцию, а слабое — положительную, мы пришли к гипотезе о «слабом раздражении» как терапевтическом факторе и, исходя из нее, построили своеобразную неспецифическую, а по-нашему *патогенетическую,* терапию. Действуя на нервную систему различными видами слабых раздражителей, мы прежде всего научились получать при воспалительном процессе те или иные трофические сдвиги в различных стадиях его течения. Для снижения сильного раздражения и замены его слабым мы пользовались двумя основными способами — новокаинизацией и применением масляных антисептиков. Эффекты от них в громадном числе случаев были настолько убедительными, что здесь нельзя было не усмотреть определенных закономерностей. Таким образом, два внешне различных приема легли в основу лечебного метода, объединяющим моментом в котором был нервный фактор. В практической работе оба приема часто сочетались, взаимно дополняя друг друга как различные по форме стимулы нервной системы, прилагаемые в различных полях ее рецепции. Наряду с ними, мы применяли дополнительно и другие средства в плане той же патогенетической терапии, если только они содействовали снижению раздражения нервной системы, например, покой воспалительного очага или раны, достигаемый иммобилизацией, редкой сменой повязок и пр.

Само собой разумеется, полный простор получило и применение симптоматической терапии.

Из этого краткого заключительного очерка можно видеть, как многолетняя работа автора над двумя избранными им проблемами — обезболиванием и лечением ран — привела его к созданию большой эмпирической базы с огромным количеством фактического материала. Обобщение этого материала дало автору возможность построить свою систему представлений о механизме развития заболеваний. Эта концепция оказалась практически плодотворной и дала возможность сделать много оригинальных предложений в области лечения воспалительных процессов и расстройств мышечного тонуса.

ДОБАВЛЕНИЕ ПО ПОВОДУ СДЕЛАННЫХ ЗАМЕЧАНИЙ ОТНОСИТЕЛЬНО НАШЕЙ МЕТОДИКИ МЕСТНОЙ АНЕСТЕЗИИ

В этой главе я намерен коснуться замечаний, сделанных в разное время рядом лиц по поводу нашей методики местной анестезии. Ввиду того что критические замечания и ответы на них часто полезны для уяснения сложных и запутанных вопросов, я и постараюсь здесь их привести. Думаю, что это небезинтересно хотя бы уже потому, что все эти замечания исходили от лиц, весьма компетентных в вопросах местной анестезии. В печати первое замечание по поводу моей методики исходило от проф. В. А. Шаака.

«Несмотря на кажущуюся простоту, способ Вишневского, — пишет в своей книге проф. Шаак, — заключает в себе целый ряд недостатков. Инфильтрация органов в том виде, как ее производит автор, когда ткани наводняются анестезирующим раствором настолько, что он течет из них, является манипуляцией, далеко не безопасной для больного: создаются весьма благоприятные условия для быстрого всасывания, resp. интоксикации. Множественные уколы иглой травматизируют ткани, способствуют образованию гематом и весьма опасны в смысле введения анестезирующего яда непосредственно в кровь. Параллельная работа шприцем и ножом нарушает нормальный ход операции и все-таки не гарантирует анестезии».

Общий тон этих замечаний ничем не отличается от того, что вообще говорилось по поводу инфильтрационной анестезии. В этой книге я достаточно уделил внимания разъяснению тех возражений, какие в свое время с разных сторон делались по адресу инфильтрационной анестезии. Поэтому повторять их здесь означало бы топтаться на месте. Мне хотелось бы только несколько успокоить проф. Шаака по поводу «множественных уколов» в брюшной полости при моей технике анестезии. Нужно понять, что мои множественные уколы, во-первых, не такие уже «множественные» по сравнению, например, с уколами при обычной брыжеечной анестезии Финстерера—Дрюнера—Фарра. Мои уколы в условиях ползучего инфильтрата если и повторяются, то отнюдь не так уже часто. Но самое главное — это то, что повторные уколы в брюшной полости почти всегда производятся в край уже образованного первым уколом инфильтрата, сделанного в заведомо безопасном месте. При этих именно условиях, как я уже неоднократно отмечал, мы *никогда* не рискуем поранить сосуд, вызвать образование гематомы, а тем более ввести раствор в кровь. Инфильтрат может быть расположен хотя бы на полой вене, но вколы в него для его продвижения абсолютно безопасны. Здесь все происходит на глазах. Могу уверить проф. Шаака,

что колоть ползучий инфильтрат куда менее опасно, чем колоть втемную, по соседству с полой веной, по пальцу, как он это делает при спланхниковой анестезии по Брауну.

О параллельной работе шприцем и ножом я также уже говорил в общей части описания моей методики. Что же касается того, что «она все-таки не гарантирует успеха анестезии», то я должен спросить В. А. Шаака, откуда это ему известно? Из моего опыта мне известно как раз обратное. То же известно еще многим сотням хирургов, освоивших мою методику.

В 1945 г. в № 5 «Хирургии» была напечатана статья А. М. Заблудовского, в которой он делал ряд возражений по поводу разработанной мной методики местного обезболивания и применения новокаиновой блокады в качестве лечебного мероприятия. В свое время в том же журнале (№ 5 за 1946 г.) я поместил ответ автору, который после этого взял обратно значительную часть своих возражений.

Очень живо и в очень страстном тоне реагировал на знакомство с моей методикой один из выдающихся хирургов-анестезистов Америки. Прочитав мою статью в журнале «Surgery gynecology and obstetrics», где я писал об анестезии брюшной полости, он обратился в редакцию журнала с полным глубокого возмущения письмом, в котором заявил, что описанный мной метод давным-давно известен, разработан им и применяется в Америке уже много лет. Словом, он меня обвинил в нежелании считаться с тем, что уже сделано, а может быть, даже в худшем. Обстоятельство это должно было повести к открытой литературной полемике. Но редакция переслала письмо автора мне, я ответил на него также письмом в редакцию. В своем ответе я писал, что из замечаний означенного автора на мою статью видно, что он совершенно не понял сущности моей методики. Это тем более удивительно, что оппонент мой — не новичок в этом деле. Я знаю отлично все его работы, на столе у меня лежит его прекрасная книга, которую я внимательно изучил. Мой метод похож на его лишь тем, что мы оба пользуемся для обезболивания новокаином и в верхнем этаже брюшной полости стремимся обработать спланхниковую область. Но новокаин общеупотребителен, а для операций в брюшной полости должна быть обработана эта, а не какая-либо иная область. Автор действует в брюшной полости по отдельным полям, впрыскивая в них небольшие количества концентрированного раствора (1%), для чего он требует идеальной экспозиции этих областей и органов. Этот «пятнистый» характер анестезии целиком покоится на диффузии вещества. Его экспозиция, его «vision direct» хороши, вероятно, в его операционной, с его специфическим оборудованием, в его руках и при его тренировке и опыте в этом деле. В обычных условиях они не выполнимы. Мой метод основан на послойной тугой инфильтрации тканей с образованием массивных ползучих инфильтратов, иногда направляющихся друг к другу, сливающихся и окружающих нужный для операции орган или участок тканей. Он основан на *прямом контакте* вещества с нервом (тугая инфильтрация большим количеством раствора), а *не на диффузии вещества.*

Разница в общих принципиальных положениях моего метода и метода автора ведет к разнице и во всех деталях анестезии при моих и его операциях. Речь идет об анестезии органов живота. Начиная с кожи, с анестезии брюшной стенки, его и мое поведение различны. Как правило, кожу я анестезирую отдельно. По вскрытии брюшной полости, если только орган не обладает полной подвижностью, я и не думаю о немедленной совершенной экспозиции этого органа и окружающей его области. Эта экспозиция получается позже, в результате образуемых

мной массивных ползучих инфильтратов, которые обладают свойством не только пропитывать всю область, но и отслаивать ткани и органы, приподнимать и смещать их, делая более подвижными. Гидравлическая препаровка тканей и органов входит в систему моего метода. Поэтому, пользуясь системой ползучих инфильтратов, я иногда даже начинаю делать анестезию в другом этаже брюшной полости, долго веду ее так, как будто я и не собирался оперировать на том органе, который меня в данный момент фактически интересует.

Таким образом, мой метод не требует от оператора никакого сложного специального оборудования, значительно менее требователен в отношении общей тренировки в производстве местной анестезии, а главное — он впервые дает возможность вывести инфильтрированную анестезию на путь точного метода.

За тридцать лет моей работы в области местной анестезии, писал я дальше в своем ответном письме, я научился хорошо отличать разницу ее методов и в описании и на практике, а потому смело называю своим то, что я описал.

В ответ на это письмо в редакцию я получил уже лично мне адресованное письмо оппонента. Тон его был совершенно другой. Он писал, что его впечатление теперь совсем иное; он видит, что мы идем к одной цели, но при помощи разных технических приемов. Еще некоторые частности, и, наконец: «I am glad therefore, that Doctor Martin did hot publish my statement»[1].

Этим он кончил свое письмо ко мне, исчерпав тем самым поднятый им вопрос о сходстве моих описаний с его методом анестезии при брюшных операциях.

Далее, в том же 1930 г., № 23 «Zentralblatt für Chirurgie» появилась статья проф. Финстерера «Zur Bewertung der Splanchnicusanästhesie», где автор, касаясь моего метода анестезии, обращает внимание на огромное количество раствора, каким я пользуюсь при анестезии брюшной полости, считая, что оно не должно быть безопасным, в особенности для слабых больных. Я ответил на это замечание статьей в «Zentralblatt für Chirurgie», № 3, 1931 «Das schleichende Novokaininfiltrat in der Lokalanästhesie».

Ввиду того что подобное замечание, писал я, может вызвать смущение при оценке моей методики другими хирургами, я должен еще раз дать необходимые разъяснения по этому поводу. Принцип, каким я пользуюсь в своей методике анестезии, очевидно, не вполне понятен многим хирургам, поэтому и вся концепция в целом остается неясной даже для искушенных и опытных в местной анестезии.

Неудовлетворительные результаты местной анестезии, полученные по чистому принципу проводниковой блокады или с помощью обычной инфильтрации тканей, заставляют хирурга искать новые пути.

Работая в этой области, я подошел в последнее время к принципу «послойной тугой инфильтрации тканей с образованием ползучих инфильтратов». Этот принцип в практическом проведении крайне редко встречает затруднения, так что на общем фоне метода они являются исключениями.

Указанный принцип дает мне возможность, избегая недостатков того или другого вида анестезии, соединить наибольшее количество их положительных сторон. Он основан главым образом на прямом контакте вещества с нервом. Он исходит, с одной стороны, из представления о футлярном построении человеческого тела и известного отношения к

---

[1] «Я рад, что д-р Мартин не опубликовал моего заявления».

этим футлярам сосудов и нервов, а с другой — из близких пространственных отношений между областями, имеющими резкие анатомические границы, отчего становится вполне возможным продвинуть впрыскиваемый раствор по определенным анатомическим путям из одной области в другую. Этим мы избавляем себя от необходимости отыскивать места для повторных инъекций, ибо они достигаются самим продвигающимся инфильтратом.

Таким образом, тугая инфильтрация тканей дает мне возможность избежать основного недостатка инфильтрационной анестезии — выжидания, которого здесь совсем не требуется, так как раствор непосредственно подводится к нерву, без расчета на диффузию вещества. А ползучесть инфильтрата часто дает мне возможность послать его из индифферентного пункта туда, куда следует, без риска повредить иглой тот или иной орган, что может случиться при проводниковой блокаде (Капис, Браун и др.).

Конечно, эта методика при больших и сложных операциях должна потребовать большого количества обезболивающего раствора. Исходя из классического опыта Вейганда (Weigand), по которому большая доза кокаина в слабых растворах не вызывает отравления, я и беру прежде всего слабый раствор, ввожу его отдельными порциями в течение всей операции и в огромном большинстве случаев тут же вывожу обратно, когда анестезия уже наступила. Таким образом, большое количество раствора, *необходимое для манипуляций,* совершенно не отвечает тому, *какое остается в теле больного* для окончательного всасывания. Хотя это положение хорошо известно, но я лучше поясню его примерами.

Так, при операциях на почке я делаю послойную тугую инфильтрацию тканей по линии предполагаемого разреза покровов. После разреза кожи, перед пропитыванием мышечного слоя, я вкалываю иглу под XII ребром в углу между ним и m. erector trunci для наполнения раствором пространства fasciae propriae renis. Без всякой претензии подойти иглой близко к выходу нервов, а следовательно, и не прибегая к опасным манипуляциям поворота иглы к позвоночнику (Капис), я ввожу сюда 100—120 мл раствора. Разрезав мышцы после дальнейшего их пропитывания и подойдя к забрюшинному пространству, отыскиваю в нем инфильтрат.

Инфильтрат этот вял. Я увеличиваю его, вводя в него еще 60—80 мл раствора, чтобы сделать его тугим, напряженным, ибо только тогда я уверен, что он омоет нервные проводники почки и надпочечников. Я не боюсь этого количества раствора; он весь у меня на глазах. Я его сохраню здесь 2—3 минуты, пока лигирую кое-какие сосуды, ибо анестезия за это время уже наступила и раствор мне здесь больше не нужен.

Вскрыв капсулу почки (fascia propria renis), я в процессе изоляции почки удалю избыток раствора марлевой салфеткой почти целиком.

Значение этого момента в особенности ясно выступает при нефрэктомии, когда по удалении почки или ее опухоли в листках fasciae propriae иногда видна огромная, совершенно сухая полость: раствор удален из нее, как жидкое содержимое яйца из скорлупы. Таким образом, для окончательного всасывания здесь остается, по моим наблюдениям, меньше половины всего примененного количества раствора, так как послойное пропитывание покровов производится в условиях открытого введения раствора и разреза без выжидания. Общее количество раствора 400—700 мл.

Второй пример. Большая вентральная грыжа у субъекта, страдающего adipositas, требует значительного количества раствора. Здесь самая массивная инфильтрация идет до апоневроза и тут же вместе с

огромной складкой кожи и жиром вся инфильтрированная масса тканей удаляется. Для окончательного всасывания остается не больше половины раствора. То же самое имеет место и при ампутации грудной железы, где у полной женщины потребуется большое количество раствора, но где для окончательного всасывания тоже останется не больше трети его, и т. д.

Замечание Финстерера относится к брюшным операциям и, в частности, к операции в верхнем отделе живота. Касаясь их и проводя параллель между моим способом анестезии и спланхниковой анестезией по Брауну, Финстерер указывает цифру раствора, будто бы необходимую для операции на желудке по моему методу, а именно 1800 мл.

В брюшной полости при удалении всех толстых кишок я действительно тратил 1800 мл раствора на анестезию стенок живота и брюшных внутренностей; но опять-таки в условиях такой техники, где для окончательного всасывания, вероятно, оставалось менее трети этого количества, ибо всюду вслед за образованием инфильтратов по ходу брыжек кишок следовал разрез и выделение соответствующего их отдела. Ни у одного больного не обнаружилось интоксикации.

Операции же в верхнем этаже, и в особенности на желудке, никогда не требовали применения такого количества раствора. Единственный раз резекция желудка, произведенная у очень крупного полного больного, притом в начале разработки методики действительно потребовала 1600 мл раствора, из которых бо́льшая часть пошла на обезболивание покровов. Этот случай был исключительным в данном отношении. Больной был тщательно изучен в послеоперационном периоде, и у него не обнаружено ни малейших явлений какой бы то ни было интоксикации.

Обычным количеством раствора для операции на желудке вместе с анестезией брюшной стенки является 500—800 мл. И здесь по крайней мере половина всего раствора выводится обратно, и притом не только из стенок живота, но из брюшной полости, ибо, как только будет приступлено к препаровке двенадцатиперстной кишки, разрезу большого и малого сальника и т. п., имеющийся здесь инфильтрат окажется вскрытым и он не перестанет в течение всей операции отдавать раствор обратно в компрессы. В конце концов для окончательного всасывания остается лишь 300—400 мл 0,25% раствора, т. е. в среднем также не более 1 г новокаина, но введенного не путем разовой дачи, а постепенно, в течение всей операции.

При оценке возможностей интоксикации нужно иметь в виду не столько общее количество поступающего в организм новокаина, сколько механизм его введения и выведения, т. е. всю его фармакодинамику в целом.

А поэтому цифровые сравнения между открытыми и закрытыми способами введения вещества не допустимы, тем более там, где это сравнение засоряется новым неизвестным — хотя бы кратковременным общим наркозом, что часто требуется при спланхниковой анестезии по Брауну.

В описаниях своих операций я всегда даю максимальные цифры количества раствора, но оговариваю их «конституцией» больного. Еще раз повторяю: эти цифры указывают на количество раствора, необходимого *для манипуляций* в момент производства обезболивания, но совсем не соответствуют тому количеству раствора, которое остается *для окончательного всасывания.*

Финстерер опасается за судьбу истощенных больных, получающих при моей методике большое количество раствора. Но это как раз те

больные, которые требуют у меня не максимального количества раствора, а минимального.

Финстереру кажется, что моя методика отличается от Gefässanästhesie Дрюнера только тем, что я беру «огромные количества растзора и наводняю им брюшную полость». Однако при Gefässanästhesie хирург должен интересоваться ходом сосуда в брыжейке, я же интересуюсь только ходом инфильтрата. Уже из этого каждому должна быть ясна разница основных мыслей, разница принципов действия методов.

Сравнительно большое количество раствора я беру не для того, чтобы «залить» им брюшную полость, а для того, чтобы планомерно пользоваться им при образовании ползучего инфильтрата, который позволил бы мне не действовать по отдельным «полям», не интересоваться ходом сосудов и нервов, но который можно было бы продвигать даже из одного этажа в другой, только увеличивая его и подводя, таким образом, куда нужно, отнюдь не отыскивая новых и новых мест для инъекций.

Велико ли расстояние от корня брыжейки coli transversi до самого plexus solaris? Это расстояние я легко прохожу, вовсе «не наводняя» всей брюшной полости, а продвигая сравнительно небольшой инфильтрат, заложенный мной первоначально в корне брыжейки coli transversi приемом, который описан в моих работах, и получаю здесь тот же обезболивающий эффект, который достигается в удавшемся случае спланхниковой анестезии по Брауну, с той только разницей, что я делаю это при *любой конституции больного, при любом разрезе покровов живота,* на любом из органов брюшной полости (не только на желудке), избегая всех печальных возможностей, которые, хотя и редко, но могут случиться при методах Каписа и Брауна. Мой ползучий инфильтрат не только пропитывает область, но и обладает способностью отслаивать ткани и выявлять органы, где это нужно, приподнимать и смещать их, делая более подвижными. Такая, если можно так выразиться, «гидравлическая препаровка» тканей и органов входит в систему нашего метода.

Она дает мне возможность выйти из затруднений там, где и большие мастера местной анестезии при короткой брыжейке принуждены давать эфир (colectomia partialis).

Она дает мне возможность не добиваться и той исключительной «экспозиции» органов, на которой так деспотически настаивает Фарр. Эту экспозицию я обычно получаю естественным путем на одном из этапов выполнения анестезии в результате массивного ползучего инфильтрата.

В заключение я хотел бы сказать, что на все «сомнения» чисто априорного характера я проще всего мог бы ответить тем фактическим материалом, какой имеется в клинике, целиком работающей ряд лет с моей методикой обезболивания (во всех решительно отделах хирургии), причем у оперированных больных, включая и самых слабых, никогда не видно и следов интоксикации, а послеоперационное состояние больных было изучено объективными методами исследования моими учениками.

Мало этого, по этой методике в настоящее время в разных концах нашей страны работает ряд моих учеников, не перестающих заявлять мне об огромных ее преимуществах.

Наконец, в последнее время я получил письмо от проф. Киршнера и его статью «Die Hochdrück lokalanästhesie», в которой он описывает предлагаемый им аппарат для местной анестезии. Описывая действие и значение этого аппарата, он касается принципиальных сторон местной

анестезии, говоря, что если производить впрыскивание в ткани при помощи его аппарата, то можно эти впрыскивания вести под давлением до 4 атмосфер, в результате чего раствор, проникая всюду, быстро приходит в соприкосновение с нервами и анестезия наступает тотчас же. Из этого видно, что Киршнер понял значение принципа тугой инфильтрации тканей и прямого контакта вещества с нервом.

Роль и значение давления при инфильтрации подробно разобраны А. А. Вишневским в его работе «Местная инфильтрационная анестезия по методу ползучего инфильтрата», в которой автор отметил, что повышение давления в момент инъекции ведет к более скорой инфильтрации, а следовательно, к большему району проникновения анестезирующего раствора, возможно, еще в неизмененном виде. Автор пояснил: «Вовсе не безразлично, вводить ли в определенный участок тела некоторое количество анестезирующего раствора в возможно короткий промежуток времени под более или менее значительным давлением или в значительное время под давлением, мало превосходящим остаточное давление желвака.

В первом случае явления диффузии и абсорбции в период распространения раствора отступают на второй план перед механическим переносом вещества раствором, тогда как во втором случае явление может извращаться и дать уже несколько иной эффект».

В нашем методе, писал А. А. Вишневский дальше, давлению следует придавать значение главным образом как фактору, способствующему подведению раствора к нерву.

После этих разъяснений Киршнеру оставалось только заказать на фабрике аппарат для инъекций под высоким давлением.

Киршнер находит возможным теперь, когда появился его аппарат, вернуться к этапной анестезии Шлейха. Он просит обратить внимание на то, как в больших инфильтратах, получаемых под давлением, просвечивают омываемые раствором сосуды, как посланный под давлением раствор избавляет оператора от необходимости колоть иглой место, где имеется важный орган, и т. д. Словом, он целиком подтверждает ряд моих положений в вопросе о местной анестезии, о которых я в течение ряда лет не переставал заявлять в советской и иностранной печати.

Возможно, Киршнер этих моих работ не знал, хотя первая из них, в которой я, между прочим, писал, что цель ее — вернуть интерес к инфильтрационной анестезии, была напечатана в том же журнале, где появилась и его статья, которой я сейчас касаюсь.

Я полагаю, что если бы он их знал, то должен был указать, что мысль о введении раствора под давлением (правда, не до 4 атмосфер и не путем аппарата, а ручным способом), т. е. тугая инфильтрация тканей как система метода, принадлежит не ему.

Что касается предлагаемого Киршнером аппарата, то, не будучи принципиальным противником, как я уже говорил, тех или иных технических приспособлений для выполнения инъекций при пользовании местной анестезией, я полагаю, что мы все же должны твердо помнить, что человеческое тело очень чутко относится ко всяким механическим на него воздействиям, регулируемым автоматическими приспособлениями. И там, где дело касается «молниеносного» введения раствора в ткани под давлением в 4 атмосферы, я на основании своего опыта считаю нужным поставить вопрос, во-первых, о болезненности самих «молниеносных» инъекций и, во-вторых, о непосредственной травме, которая неминуемо должна вызывать осложнение со стороны нервно-сосудистой системы (тромбозы в послеоперационном периоде). Давление для

производства инъекций с целью получения тугой инфильтрации нужно, но всему есть предел.

Я не знаю, встречался ли Киршнер с этими осложнениями теперь, когда он с местной анестезией проводит значительную часть своих операций, но когда он попробует применять свой аппарат еще шире, он, безусловно, с ними встретится.

Статья Киршнера написана в самом восторженном тоне. Этот тон для меня вполне понятен: он вызван теми неожиданными для него впечатлениями, какие он получил как опытный хирург от результатов тугой инфильтрации тканей. Их он раньше не знал. В какой-то момент своих переживаний он вспомнил обо мне и шлет мне письмо, в котором пишет, что он очень заинтересовался моим методом, но что я только тогда буду получать удовольствие от своего метода, когда буду пользоваться его аппаратом.

С теми оговорками, какие я уже сделал по поводу предложения Киршнера, при непременном условии проводить инъекции строго методически, не с расчетом на преодоление чуть ли не всех тканевых сопротивлений высоким давлением, после разрешения в конструкции аппарата вопроса о температуре раствора, может быть, это и станет возможным.

Впрочем, о моем удовольствии Киршнер напрасно заботится, ибо я ему должен заметить в свою очередь, что он получит еще большее удовольствие от своего аппарата, когда он поймет, что, кроме высокого давления, есть еще одна сильная и прекрасная вещь, им еще не осознанная, — это ползучий инфильтрат, получаемый не просто давлением, а использованием и учетом определенных анатомических путей и структурных особенностей различных областей человеческого тела, в связи с чем и создается возможность на основе инфильтрационной анестезии построить строгую в методическом отношении систему с отдельными точными способами ее при различных операциях.

Поэтому я уже давно получаю настоящее наслаждение и притом не в «почти половине наших хирургических воздействий», а почти во всех 100% от метода, покоящегося на принципе «тугой инфильтрации тканей и ползучих инфильтратов».

ОГЛАВЛЕНИЕ

Предисловие к пятому изданию 3
Предисловие к четвертому изданию 7
Предисловие к третьему изданию 8
Предисловие ко второму изданию 8
Предисловие к первому изданию 8

ОБЩАЯ ЧАСТЬ

Глава I. Краткий исторический очерк обезболивания в хирургии 15
Глава II. Развитие метода 30
Глава III. Наши растворы и их приготовление 40
Глава IV. Подготовка больного к операции 43
Глава V. Показания и противопоказания к нашему методу обезболивания 49
Глава VI. Реакция организма на введение слабых растворов новокаина . . 54

СПЕЦИАЛЬНАЯ ЧАСТЬ

Глава VII. Анестезия при черепно-мозговых операциях и вмешательствах на лице и в носоглоточном пространстве 63
Глава VIII. Операции на шее 72
Глава IX. Анестезия при операциях на грудной стенке и плевре 81
Глава X. Анестезия при операциях на органах грудной полости 103
Глава XI. Анестезия при операциях на позвоночнике 127
Глава XII. Операции в брюшной полости и способы местной анестезии при них 135
Глава XIII. Подготовка в операционной к местной анестезии брюшной полости и операции на брюшной стенке 150
Глава XIV. Местная анестезия при операциях на желудочно-кишечном тракте 162
Глава XV. Местная анестезия при операциях на желчных путях, печени и селезенке 195
Глава XVI. Местная анестезия при операциях на прямой кишке 222
Глава XVII. Местная анестезия в абдоминальной гинекологии 230
Глава XVIII. Местная анестезия при обезболивании родов 237
Глава XIX. Операции на половом члене, мошонке, уретре, предстательной железе и мочевом пузыре 249
Глава XX. Операции на почках и мочеточниках 259
Глава XXI. Операции на конечностях 267
Глава XXII. Лечебное значение нашего метода. Новокаиновая блокада . . 287
Глава XXIII. Местное обезболивание и лечение ранений в условиях военного времени 306
Заключение к третьему изданию 335
Заключительная глава книги А. В. Вишневского «Местное обезболивание по методу ползучего инфильтрата» 339
Добавление по поводу сделанных замечаний относительно нашей методики местной анестезии 344

Вишневский Александр Васильевич

Местное обезболивание по методу ползучего инфильтрата

* * *

Редактор *Л. А. Савельева*
Техн. редактор *З. А. Романова*
Корректор *О. В. Соколова*
Переплет художника *С. Н. Новского*

Сдано в набор 22/XII 1955 г. Подписано к печати 25/V 1956 г. Формат бумаги 70×108¹/₁₆. 11,0 бум. л. 30,14 печ. л. 27,98 уч.-изд. л. Тираж 15 000 экз. Т-05814. МН-55.

Медгиз, Москва, Петровка, 12
Набор 1-й типографии Медгиза, Москва, Ногатинское шоссе, д. 1.
Цена 14 р. Переплет 2 р.
Отпечатано в 1-й тип. Трансжелдориздата МПС. Зак. 628

к книге

Страница	
90	1
113	1
153	1
278	9

Зак. 628

ОПЕЧАТКИ

к книге проф. А. В. Вишневского «Местное обезболивание по методу ползучего инфильтрата»

Страница	*Строка*	*Напечатано*	*Следует читать*	*По чьей вине*
90	14 снизу	тампонадой (рис. 20 и 21).	тампонадой.	автора и редактора
113	13 снизу	левого	правого	автора и редактора
153	16 снизу	рис. 33	рис. 46	автора и редактора
278	9 снизу	Н. А. Краковского	Н. И. Краковского	автора

Зак. 628

МЕСТНОЕ ОБЕЗБОЛИВАНИЕ ПО МЕТОДУ ПОЛЗУЧЕГО ИНФИЛЬТРАТА